ESENTIALUL ÎN ECOCARDIOGRAFIE

Carmen Ginghină
Bogdan A. Popescu
Ruxandra Jurcuț

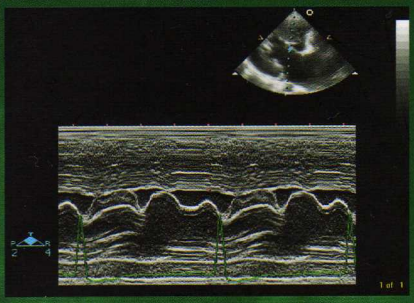

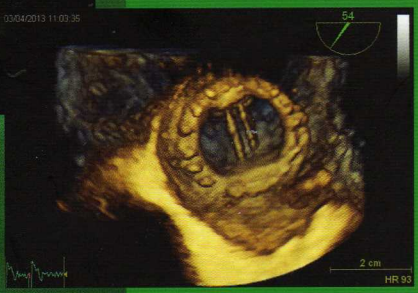

Ediția a II-a
revizuită și adăugită

Editura Medicală Antaeus

ESENŢIALUL ÎN ECOCARDIOGRAFIE

Ediţia a II-a revizuită şi adăugită

Carmen Ginghină
Profesor universitar cardiologie
Universitatea de Medicină şi Farmacie "Carol Davila"
Institutul de Urgenţă pentru Boli Cardiovasculare "Prof.dr.C.C.Iliescu"

Bogdan A. Popescu
Conferenţiar universitar cardiologie
Universitatea de Medicină şi Farmacie "Carol Davila"
Institutul de Urgenţă pentru Boli Cardiovasculare "Prof.dr.C.C.Iliescu"

Ruxandra Jurcuţ
Şef de lucrări cardiologie
Universitatea de Medicină şi Farmacie "Carol Davila"
Institutul de Urgenţă pentru Boli Cardiovasculare "Prof.dr.C.C.Iliescu"

Editura Medicală Antaeus

Bucureşti, 2013

CUPRINS

INTRODUCERE .....

1. ELEMENTE DE ECOCARDIOGRAFIE TRANSTORACICĂ NORMALĂ 5
Bogdan A. Popescu, Ovidiu Lăpușanu

2. FUNCȚIA SISTOLICĂ A VENTRICULULUI STÂNG.....25
Ruxandra Jurcuț, Ovidiu Lăpușanu

3. FUNCȚIA DIASTOLICĂ A VENTRICULULUI STÂNG.....47
Bogdan A. Popescu, Carmen Beladan

4. EVALUAREA ISCHEMIEI MIOCARDICE 75
Ruxandra Jurcuț, Oana Andrei, Carmen Ginghină

5. STENOZE VALVULARE.....109
Andreea Călin, Corina Siminiceanu, Bogdan A. Popescu

6. REGURGITĂRI VALVULARE.....143
Roxana Enache, Lucica Grigorică, Bogdan A. Popescu

7. PROTEZE VALVULARE 197
Bogdan A. Popescu, Monica Roșca, Cosmin Călin

8. ENDOCARDITA INFECȚIOASĂ.....213
Oana Ioniță, Ruxandra Jurcuț, Carmen Ginghină

9. CARDIOMIOPATII.....223
Carmen Ginghină, Andreea Călin, Ivona Ilie

10. HIPERTENSIUNEA PULMONARĂ ȘI FUNCȚIA VENTRICULULUI DREPT.....259
Carmen Ginghină, Răzvan Ticulescu, Ruxandra Jurcuț

11. BOLILE PERICARDULUI.....277
Carmen Ginghină, Roxana Enache, Monica Benguș

12. BOLILE AORTEI.....297
Magdalena Gurzun, Bogdan A. Popescu

13. BOLILE CARDIACE CONGENITALE.....315
Monica Roșca, Carmen Ginghină, Bogdan A. Popescu

14. MASE INTRACARDIACE 345
Ruxandra Jurcuț, Răzvan Ticulescu, Carmen Ginghină

ANEXE.....363

ABREVIERI.....379

CAPITOLUL 1
ELEMENTE DE ECOCARDIOGRAFIE TRANSTORACICĂ NORMALĂ

Date tehnice de bază.....5
Principii generale.....5
Secțiuni standard.....6
Structuri normale care pot preta la confuzii cu mase sau elemente patologice.....20
Situații particulare.....21
Structuri cardiace și vasculare de evaluat în ecocardiografia transtoracică standard.....21
Protocol standard minimal pentru achiziția datelor în ecocardiografia transtoracică.....21

DATE TEHNICE DE BAZĂ

Ecocardiografia transtoracică la adulți necesită utilizarea de sonde cu frecvența de minim 2.0-2.5 MHz. Se recomandă selectarea sondei cu cea mai mare frecvență care permite o penetrare adecvată a structurilor de examinat.

Creșterea frecvenței sondei de ultrasunete conduce la:

- scăderea penetranței fasciculului de ultrasunete
- creșterea rezoluției imaginii ecografice.

La pacienți slabi / copii, la care penetranța nu reprezintă o problemă sunt optime sondele de frecvență mai înaltă (3,0-5,0 MHz), care permit o bună rezoluție, în timp ce în cazul unui perete toracic mai gros (pacienți obezi) devine necesară folosirea unei frecvențe joase.

Introducerea imagisticii armonice ajută la ameliorarea calității imaginii în cazuri tehnic mai dificile. În acest caz, sonda de ultrasunete emite cu o anumită frecvență (de exemplu 1,8 MHz) și recepționează selectiv semnalul corespunzător dublului frecvenței emise (de exemplu 3,6 MHz).

PRINCIPII GENERALE

În examinarea ecocardiografică uzuală vizualizăm bidimensional structuri care sunt tridimensionale; aceasta presupune să aveți permanent în minte cea de-a treia dimensiune, pentru recompunerea mentală adecvată a întregii structuri examinate. Este necesară cunoașterea detaliată a anatomiei și antrenament pentru dezvoltarea gândirii în 3D ("ce structuri traversează fasciculul de ultrasunete în această secțiune ?").

Consecință practică:

- Vizualizarea întotdeauna și a planului ortogonal secțiunii examinate (la 90^0)

Măsurătorile se efectuează în:

- mod M ghidat 2D (direcţie perpendiculară pe axul lung VS, imediat după vârful valvelor mitrale); momentul sistolic este ales în punctul de maximă deplasare posterioară a SIV anterior, iar la cei cu mişcare paradoxală a acestuia în punctul de maximă deplasare anterioară a peretelui inferolateral; momentul diastolic: la debutul complexului QRS) [4]
- 2D (direcţia de măsurare e perpendiculară pe axul lung al VS, la joncţiunea 1/3 bazale cu 1/3 medie) [5]

■ tractul de ejecţie VS: dimensiuni, evaluare Doppler color a fluxului

■ valva aortică: în parasternal longitudinal, cuspa situată anterior este întotdeauna cuspa aortică dreaptă, iar cuspa situată posterior este de obicei cuspa non-coronariană (Fig.1.4). Se urmăresc: morfologia, închiderea, deschiderea, evaluarea fluxului prin Doppler color (nu este posibilă alinierea corectă pentru Doppler spectral) [2]

■ aorta:

- la inel (se măsoară de la locul inserţiei cuspei drepte până la locul inserţiei cuspei non-coronariene, la debutul sistolei); corespunde de obicei dimensiunii tractului de ejecţie al VS utilizate în ecuaţia de continuitate [3]
- la nivelul sinusului Valsalva şi la nivelul joncţiunii sinotubulare (Fig.1.5)
- aorta ascendentă - dimensiuni (se măsoară în telediastolă, înainte de debutul complexului QRS), structura pereţilor aortici [3]
- aorta descendentă toracică – dimensiuni, structură pereţi

■ ventriculul drept: grosimea peretelui şi dimensiunea VD la nivelul infundibulului (măsurată în diastolă perpendicular pe peretele anteroseptal)

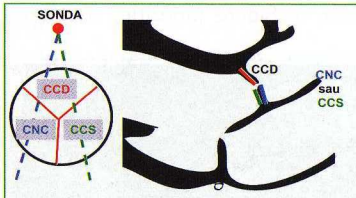

Fig.1.4. În funcţie de poziţia fasciculului Doppler, în secţiunea parasternal ax lung se pot vizualiza posterior cuspa non-coronariană (CNC) sau cuspa coronariană stângă (CCS); anterior se vizualizează întotdeauna cuspa coronariană dreaptă (CCD)

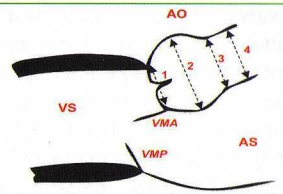

Fig.1.5. Poziţiile de măsurare ale diametrelor aortei ascendente în secţiune parasternal ax lung. 1, inel aortic; 2, sinusuri aortice; 3, joncţiune sinotubulară; 4, aorta ascendentă. (AS, atriul stâng, Ao, aorta; VMP, valva mitrală posterioară; VMA, valva mitrală anterioară; VS, ventriculul stâng)

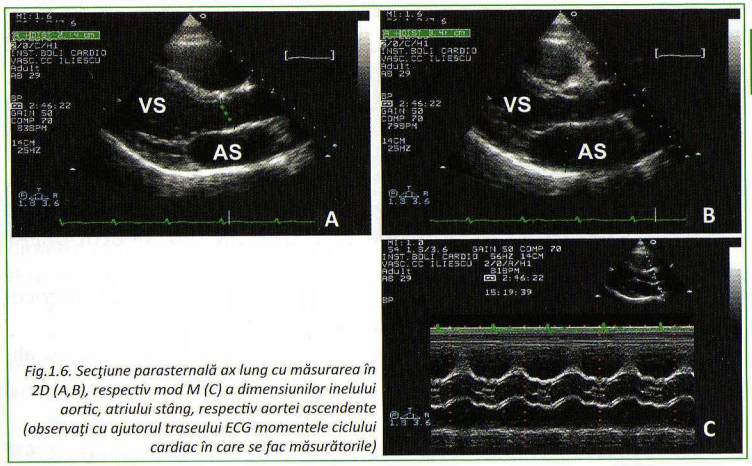

Fig.1.6. Secţiune parasternală ax lung cu măsurarea în 2D (A,B), respectiv mod M (C) a dimensiunilor inelului aortic, atriului stâng, respectiv aortei ascendente (observaţi cu ajutorul traseului ECG momentele ciclului cardiac în care se fac măsurătorile)

SECŢIUNE AX LUNG A TRACTULUI DE INTRARE ÎN VENTRICULUL DREPT

Cum se obţine? Faţă de poziţia necesară pentru obţinerea secţiunii parasternale ax lung prin angulare spre superior şi lateral [2].

Se vizualizează:

■ atriul drept: dimensiuni (în telesistolă) [2], conţinut, posibila vizualizare a valvei Eustachio şi eventual a reţelei Chiari

■ sinusul coronar

■ valva tricuspidă: cuspele anterioară şi posterioară - evaluarea morfologiei, deschiderii, închiderii (apoziţie, coaptare), evaluarea fluxului diastolic şi sistolic transtricuspidian prin Doppler color şi spectral (foarte utilă în cazuri în care alinierea din apical este dificilă) [6].

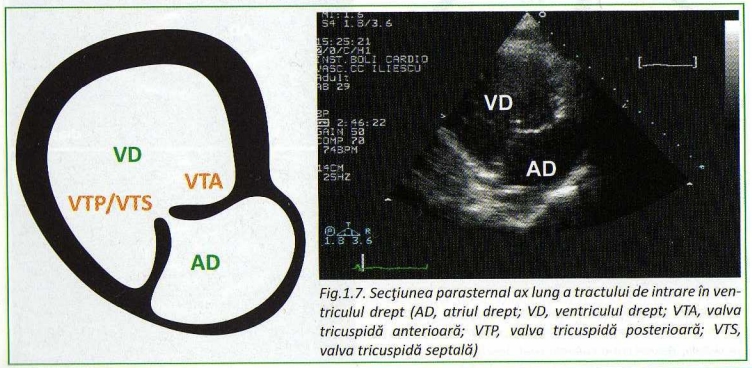

Fig.1.7. Secţiunea parasternal ax lung a tractului de intrare în ventriculul drept (AD, atriul drept; VD, ventriculul drept; VTA, valva tricuspidă anterioară; VTP, valva tricuspidă posterioară; VTS, valva tricuspidă septală)

Secţiunile standard descrise reprezintă "felii" foarte subţiri prin inimă, astfel încât simpla lor vizualizare nu "acoperă" întregul volum al inimii ("suma" secţiunilor standard este mai mică decât volumul inimii).

Consecinţă practică:

■ "Baleierea" fiecărei structuri pentru screening adecvat (permiţând vizualizarea întregului volum cardiac); dacă se identifică elemente patologice, se va încerca localizarea lor precisă prin combinarea informaţiei obţinute din secţiuni ortogonale.

Cea mai bună evaluare ecocardiografică 2D a unei structuri date se obţine când fasciculul de ultrasunete este orientat perpendicular pe structura respectivă (beneficiul dat de utilizarea rezoluţiei axiale). În schimb cea mai bună evaluare ecocardiografică Doppler a unui flux se obţine când fasciculul de ultrasunete este orientat paralel cu fluxul respectiv (unghiul dintre ultrasunete şi flux să fie cât mai apropiat de zero).

Consecinţă practică:

■ Cele mai bune secţiuni pentru vizualizarea structurilor cardiace în 2D nu coincid cu cele mai bune secţuni pentru interogarea fluxurilor intracardiace (ex: valva aortică se vizualizează adecvat 2D din secţiuni parasternale, dar se interoghează Doppler din secţiuni apicale).

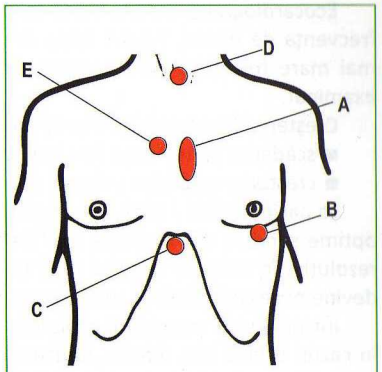

Fig.1.1. Ferestrele ecocardiografice standard

SECŢIUNI STANDARD

Secţiunile ecografice cuprinse în examinarea standard sunt (Fig.1.1):

■ Parasternal stâng (A) ax lung

■ Parasternal stâng ax scurt vase mari

■ Parasternal stâng ax scurt prin ventriculul stâng (la nivelul valvei mitrale, muşchilor papilari, apexului)

■ Apical (B) 2, 3, 4 şi 5 camere

■ Subcostal (C)

■ Suprasternal (D)

■ Parasternal drept (E) (uneori) [1]

CE STRUCTURI EVALUĂM ÎN FIECARE SECŢIUNE?

Pentru o apreciere cât mai corectă a momentelor ciclului cardiac, montaţi întotdeauna electrozii de ECG în timpul examenului ecocardiografic!

În mod ideal, la începutul fiecărei examinări ecocardiografice se măsoară tensiunea arterială şi frecvenţa ventriculară şi se notează valorile măsurate în buletinul ecografic [2].

Pentru ca examinarea să fie completă, obişnuiţi-vă să examinaţi structurile vizibile în fiecare secţiune în mod sistematic, printr-un algoritm de la care să nu vă abateţi!

(Exemplu: în fiecare secţiune examinaţi succesiv structurile vizualizate, în sensul curgerii sângelui.)

SECŢIUNE PARASTERNALĂ AX LUNG

Cum se obţine? Cu pacientul în decubit lateral stâng, prin plasarea sondei în spaţiul trei, patru sau cinci intercostal stâng, parasternal; sonda trebuie plasată perpendicular pe peretele toracic. Markerul sondei este orientat către clavicula dreaptă a pacientului, către ora 11.

Fig.1.2. Secţiunea parasternală ax lung (AS, atriul stâng; AoA, aorta ascendentă; AoD, aorta descendentă; SC, sinus coronar; VS, ventriculul stâng; VD, ventriculul drept)

Se vizualizează:

■ atriul stâng – dimensiunea anteroposterioară (se măsoară în telesistolă, la sfârşitul undei T, la acelaşi nivel cu inelul aortic), conţinutul cavităţii [3]

■ valva mitrală – morfologia cuspelor, închidere (apoziţie, coaptare), deschidere (aspect de deschidere în dom), evaluarea regurgitării prin Doppler color (nu este posibilă alinierea corectă pentru Doppler spectral), cordaje, muşchi papilari

■ sinusul coronar – dimensiuni

■ ventriculul stâng:

◆ se vizualizează 2/3 bazale ale septului interventricular (SIV) anterior şi peretelui inferolateral. Se apreciază integritatea SIV anterior.

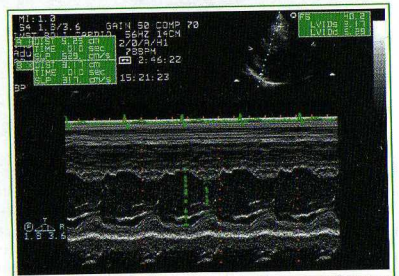
Fig.1.3. Mod M prin ventriculul stâng cu măsurarea diametrelor telediastolic şi telesistolic ale VS

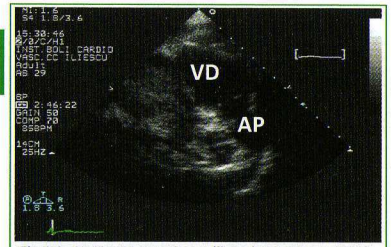

Fig.1.8. Secţiunea parasternală ax lung a tractului de ieşire din ventriculul drept (VD, ventriculul drept; AP, artera pulmonară)

■ ventriculul drept: dimensiuni tract de intrare (măsurate în diastolă perpendicular pe axul lung), apex, bandeleta moderatoare, cinetica segmentară.

■ vena cavă inferioară.

SECŢIUNE AX LUNG A TRACTULUI DE IEŞIRE DIN VENTRICULUL DREPT

Se vizualizează:

■ tractul de ieşire al ventriculului drept: evaluarea prezenţei unei stenoze infundibulare

■ valvele pulmonare: evaluare stenoză/regurgitare pulmonară, cu aliniere corectă a eşantionului Doppler

■ trunchiul arterei pulmonare.

SECŢIUNE PARASTERNALĂ AX SCURT LA NIVELUL VASELOR MARI

Cum se obţine? Faţă de poziţia sondei din parasternal ax lung, prin rotire cu aproximativ 90° în sensul acelor de ceasornic [2].

Se vizualizează:

■ valva aortică: număr cuspe, morfologie, deschidere/închidere, aria orificiului aortic în sistolă (planimetrie), aria orificiului de regurgitare în diastolă, evaluarea Doppler color a fluxului

■ originea coronarei drepte şi a trunchiului coronarei stângi

■ atriul stâng: dimensiunea medio-laterală (în telesistolă), conţinut, urechiuşa stângă

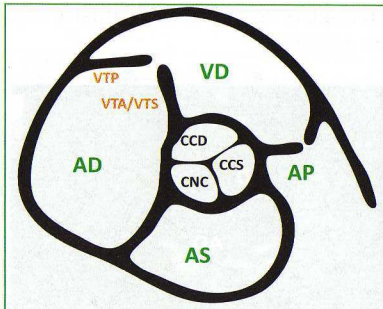

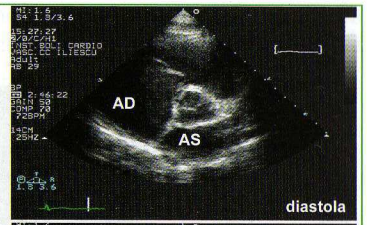

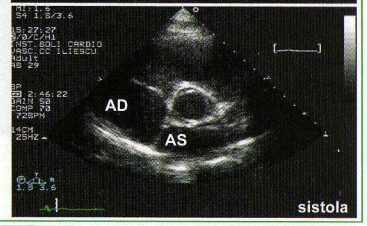

Fig.1.9. Secţiunea parasternală ax scurt la nivelul vaselor mari (AS, atriul stâng; AD, atriul drept; VTS, valva tricuspidă septală; VTA, valva tricuspidă anterioară; VTP, valva tricuspidă posterioară; VD, ventriculul drept; AP, artera pulmonară). Numărul cuspelor aortice se apreciază optim în sistolă, atunci când cuspele sunt deschise.

■ septul interatrial: integritate

■ atriul drept: dimensiunea medio-laterală (în telesistolă), conţinut

■ valva tricuspidă: cuspele septală şi anterioară - morfologie, închidere/deschidere, evaluare Doppler color şi spectral a fluxului transtricuspidian (frecvent gradientul VD-AD este subevaluat)

■ tract ejecţie VD: dimensiuni, morfologie, evaluarea fluxului prin Doppler color şi pulsat

■ valva pulmonară: morfologia cuspelor, deschidere, închidere, dimensiune inel (în protosistolă, între inserţia cuspelor pe inel) [3], evaluarea fluxului prin Doppler color, spectral, evaluare în mod M

■ artera pulmonară: dimensiune trunchi şi ramuri (în diastolă) [3]

■ Doppler color la nivelul valvelor tricuspidă, pulmonară, aortică, la nivelul SIA, tract ejecţie VD, trunchi şi ramuri ale arterei pulmonare, canal arterial

■ Doppler pulsat sau continuu la nivelul fluxului transtricuspidian, transpulmonar şi la nivelul tractului de ejecţie VD.

SECŢIUNE PARASTERNALĂ AX SCURT LA NIVELUL VALVEI MITRALE

Cum se obţine? Faţă de poziţia anterioară a sondei, prin angulare către inferior şi lateral, în diverse grade, conducând astfel la vizualizarea axului scurt al VS la diferite niveluri.

Se vizualizează:

■ valva mitrală: morfologie, prezenţa prolapsului segmentar şi localizarea sa la nivelul diferitelor segmente (scallop-uri), deschidere/închidere, aria orificiului mitral (în protodiastolă) [7]

■ ventriculul stâng – segmente bazale – evaluarea cineticii segmentare

■ SIV: integritate (prin Doppler color şi pulsat), mişcare (aspect plat, mişcare paradoxală)

■ ventriculul drept: dimensiuni

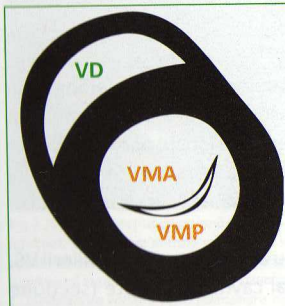

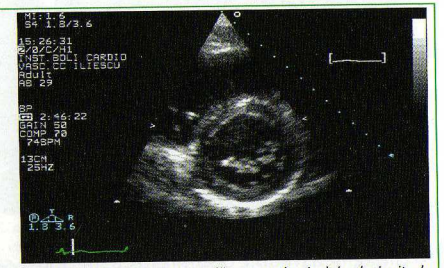

Fig.1.10. Secţiunea parasternală ax scurt la nivelul valvei mitrale (VMA, valva mitrală anterioară; VMP, valva mitrală posterioară; VD, ventriculul drept).

SECŢIUNE PARASTERNALĂ AX SCURT LA NIVELUL MUŞCHILOR PAPILARI

Se vizualizează:

■ ventriculul stâng: cinetica segmentară a segmentelor mijlocii, dimensiuni ale pereţilor şi dimensiuni interne cavitare în mod 2D (direcţia de măsurare trece prin SIV anterior, centrul cavităţii şi peretele inferolateral) şi în mod M ghidat 2D (fasciculul M trece prin SIV anterior, centrul cavităţii şi peretele inferolateral [5]; măsurătorile sistolice se fac în punctul de maximă deplasare posterioară a SIV anterior sau, la cei cu mişcare paradoxală a acestuia - în punctul de maximă deplasare anterioară a peretelui inferolateral; măsurătorile diastolice se fac la debutul complexului QRS)

■ SIV: mişcare, integritate (prin Doppler color şi pulsat)

■ muşchii papilari medial şi lateral

■ ventriculul drept: grosime perete anterior şi dimensiune cavitară (în diastolă)

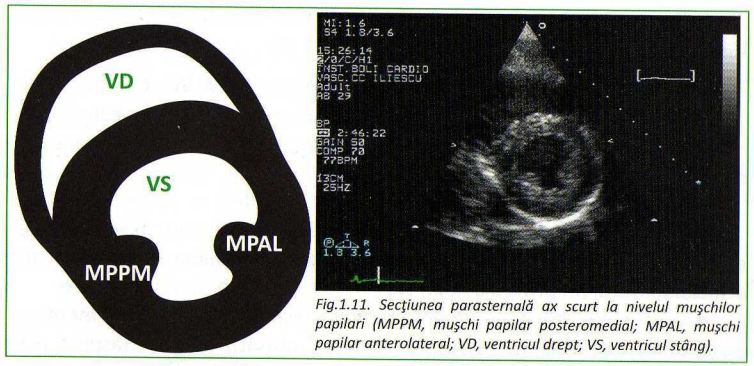

Fig.1.11. Secţiunea parasternală ax scurt la nivelul muşchilor papilari (MPPM, muşchi papilar posteromedial; MPAL, muşchi papilar anterolateral; VD, ventricul drept; VS, ventricul stâng).

SECŢIUNE PARASTERNALĂ AX SCURT LA NIVELUL APEXULUI

Se vizualizează:

■ apexul VS: cinetica segmentară, conţinut

SECŢIUNE APICALĂ 4 CAMERE

Cum se obţine? Cu pacientul în decubit sau semidecubit lateral stâng, prin plasarea sondei cât mai posterior, în vecinătatea şocului apexian, în general în spaţiul cinci intercostal stâng, pe linia axilară anterioară (şocul apexian nu este de obicei dat de mişcarea apexului, ci de cea a peretelui anterior al VS). Fasciculul de ultrasunete trebuie direcţionat către superior şi median. Markerul sondei se orientează spre ora 3 [3].

Imaginea trebuie optimizată, astfel încât să nu apară în secţiune pilierii VS, aorta, iar secţiunea să nu traverseze preferenţial cavităţile drepte (secţiune "prea anterioară"), situaţie în care cavităţile drepte sunt supraestimate.

Se vizualizează:

■ venele pulmonare (se vizualizează de obicei ambele vene pulmonare superioare): evaluare prin Doppler pulsat a fluxului venos pulmonar

■ atriul stâng: dimensiune medio-laterală şi supero-inferioară, arie, volum, conţinut

■ aorta descendentă toracică (se poate vizualiza lateral de atriul stâng)

■ sinusul coronar (Atenţie! poate preta la confuzii cu DSA ostium primum sau cor triatriatum)

■ valva mitrală:

◆ dimensiune inel mitral (în protodiastolă, în momentul de maximă deschidere a valvelor) [3]

◆ morfologia valvelor, deschidere, închidere (apoziţie, coaptare), aparat subvalvular

◆ evaluarea fluxului transmitral prin Doppler color şi spectral pentru aprecierea eventualei regurgitări, stenoze şi a funcţiei diastolice VS

■ ventriculul stâng:

◆ cinetica segmentară SIV inferior, perete anterolateral şi apex;

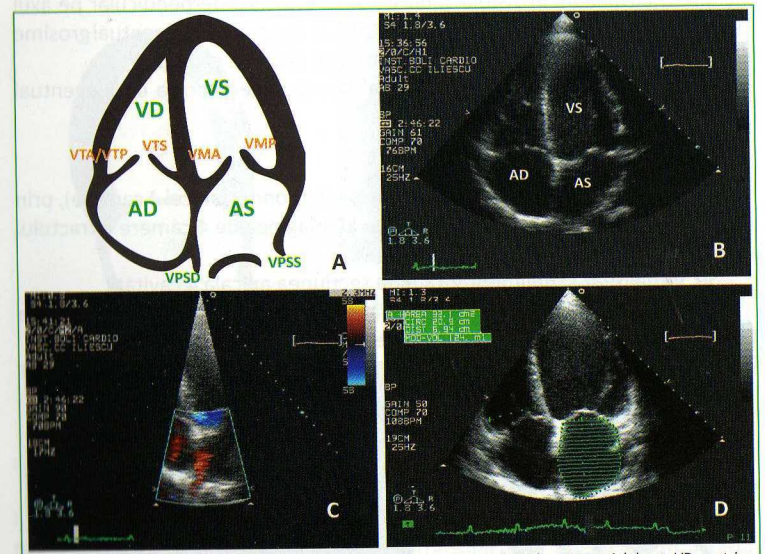

Fig.1.12. A si B. Secţiunea apicală 4 camere (AS, atriul stâng; VS, ventriculul stâng; AD, atriul drept; VD, ventriculul drept; VMA, valva mitrală anterioară; VMP, valva mitrală posterioară; VTA, valva tricuspidă anterioară; VTS, valva tricuspidă septală; VTP, valva tricuspidă posterioară; VPSS, vena pulmonară superioară stângă; VPSD, vena pulmonară superioară dreaptă). Se vizualizează SIV inferior şi perete anterolateral al VS.
C. Vizualizarea vărsării venei pulmonare superioare drepte în AS
D. Metoda de măsurare a ariei, respectiv volumului AS.

◆ dimensiuni cavitare (ax lung VS între apex şi planul inelului mitral în sistolă şi diastolă; ax scurt VS perpendicular pe axul lung la joncţiunea 1/3 bazală cu 1/3 medie în sistolă şi diastolă); grosime SIV inferior şi perete anterolateral (în diastolă, la joncţiunea 1/3 bazală cu 1/3 medie) [Dimensiunile VS se măsoară din secţiune apicală numai când există dificultăţi tehnice pentru măsurarea lor din parasternal ax scurt/lung] [5]

◆ evaluare funcţie sistolică globală: volume VS, fracţie de ejecţie (vizual, Simpson), măsurare MAPSE, TDI inel mitral

■ atriul drept: dimensiune medio-laterală şi supero-inferioară, arie, volum (în telesistolă), conţinut

■ valva tricuspidă: dimensiune inel tricuspidian (în protodiastolă în momentul de maximă deschidere a valvelor) [3], morfologia valvelor, deschidere, închidere, aparat subvalvular, evaluare Doppler color şi spectral a fluxului transtricuspidian pentru aprecierea eventualei stenoze, regurgitări, a funcţiei diastolice VD şi a PAP sistolice.

■ ventriculul drept: dimensiuni cavitare (ax lung VD între apex şi planul inelului tricuspidian, în sistolă şi diastolă; ax scurt VD perpendicular pe axul lung la joncţiunea 1/3 bazală cu 1/3 medie, în diastolă)[5], eventual grosime perete liber VD, (preferabil subcostal), funcţie sistolică globală

■ SIV, SIA: integritate, mişcare, evaluare Doppler color a unui eventual şunt interatrial sau interventricular.

SECŢIUNE APICALĂ 5 CAMERE

Cum se obţine? Faţă de poziţia anterioară a sondei (apical 4 camere), prin angulare anterioară până la cuprinderea în imaginea de 4 camere a tractului de ejecţie al VS şi valvei aortice [3].

Se vizualizează suplimentar faţă de secţiunea apicală 4 cavităţi:

■ valva aortică, tract ejecţie VS: evaluare prin Doppler color şi spectral a fluxului transaortic şi prin tractul de ejecţie al VS [2]

Fig.1.13. Secţiunea apicală 5 camere (faţă de secţiunea 4 camere, se vizualizează în centru aorta ascendentă cu valvele aortice)

SECŢIUNE APICALĂ 2 CAMERE

Cum se obţine? Faţă de poziţia necesară pentru obţinerea imaginii apical 4 camere, se roteşte sonda în sens invers acelor de ceasornic cu aproximativ 45-60°[2].

Secţiunea trebuie optimizată, astfel încât în imagine să nu apară aorta, nici cavităţile drepte.

Se vizualizează

■ atriul stâng: arie, volum, conţinut; urechiuşa stângă

■ valva mitrală: morfologia cuspelor, închidere, deschidere, evaluarea Doppler color şi pulsat a fluxului transmitral pentru aprecierea eventualei stenoze/regurgitări şi a funcţiei diastolice VS

■ evaluarea mişcării inelului mitral prin mod M şi Doppler tisular

■ ventriculul stâng: cinetică segmentară a peretelui anterior şi inferior; funcţie sistolică globală (evaluare complementară cu cea din secţiunea apical 4 camere pentru o calculare corectă a FEVS prin Simpson biplan)

■ sinusul coronar

■ aorta descendentă toracică (sub AS): dimensiuni, structură pereţi.

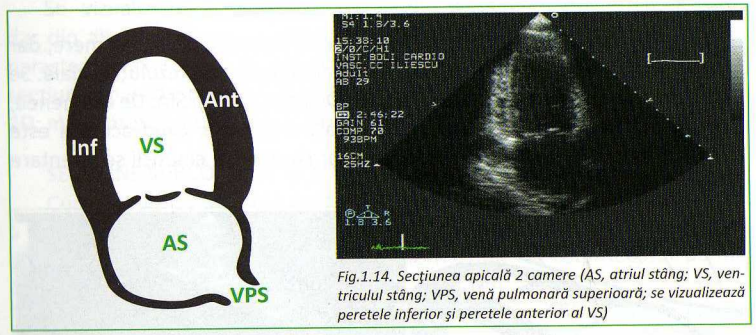

Fig.1.14. Secţiunea apicală 2 camere (AS, atriul stâng; VS, ventriculul stâng; VPS, venă pulmonară superioară; se vizualizează peretele inferior şi peretele anterior al VS)

SECŢIUNE APICALĂ 3 CAMERE (APICALĂ AX LUNG)

Cum se obţine? Printr-o rotire suplimentară a sondei în sens invers acelor de ceasornic cu încă 45-60° faţă de secţiunea apicală 2 camere [3].

Permite vizualizarea aceloraşi structuri ca în secţiunea parasternal ax lung; în plus, permite şi vizualizarea apexului VS. Este utilă pentru evaluarea prin Doppler color şi spectral a fluxului transaortic şi în tractul de ejecţie VS. Utilizarea secţiunilor apicale de 4-, 2-, şi 3-camere permite vizualizarea tuturor segmentelor miocardice VS dintr-o singură poziţie a transductorului, doar prin modificările descrise ale angulaţiei.

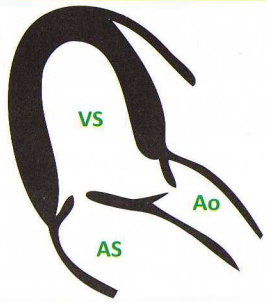

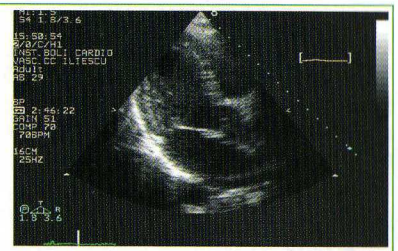

Fig.1.15. Secţiunea apicală 3 camere (AS, atriul stâng; VS, ventriculul stâng; Ao, aorta ascendentă; se vizualizează peretele inferolateral şi anteroseptal al VS)

SECŢIUNE SUBCOSTALĂ 4 CAMERE

Cum se obţine? Cu pacientul în decubit dorsal, cu genunchii în flexie pentru relaxarea musculaturii abdomenului, se plasează sonda subxifoidian, pe linia mediană a corpului (eventual uşor către dreapta pacientului). Sonda este angulată către anterior şi dreapta, astfel încât fasciculul de ultrasunete să fie orientat către umărul stâng. Markerul sondei este orientat către ora 3 [3].

Se vizualizează aceleaşi structuri ca din secţiunea apicală 4 camere, dar cu optimizarea imaginii SIA şi SIV datorită dependenţei de rezoluţia axială. Se poate efectua cea mai bună evaluare 2D şi Doppler a SIV şi SIA. De asemenea, reprezintă o alternativă la secţiunea apicală 4 camere, când aceasta este inutilizabilă, pentru evaluarea dimensiunilor cavitare, a cineticii segmentare şi globale etc.

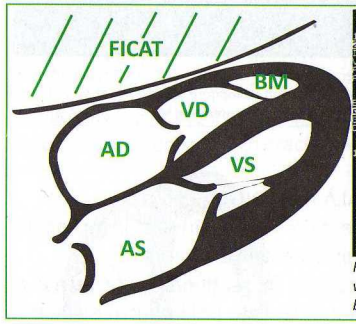

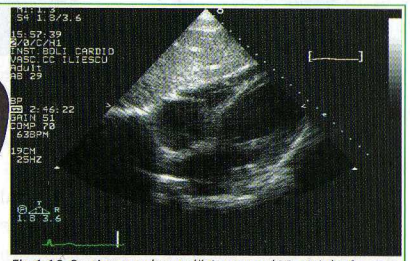

Fig.1.16. Secţiunea subcostală 4 camere (AS, atriul stâng; VS, ventriculul stâng; AD, atriul drept; VD, ventriculul drept; BM, bandeleta moderatoare).

Secţiunea este foarte utilă la pacienţi cu emfizem pulmonar care nu au fereastră toracică bună şi este obligatorie în evaluarea pacienţilor cu boli cardiace congenitale.

SECŢIUNILE SUBCOSTALE DE AX SCURT LA NIVELUL VASELOR MARI, VALVEI MITRALE, MUŞCHILOR PAPILARI ŞI APEXULUI

Cum se obţin? Faţă de poziţia anterioară, se roteşte sonda cu aproximativ 90° în sens invers acelor de ceasornic, astfel încât markerul sondei este orientat spre ora 12. [2]

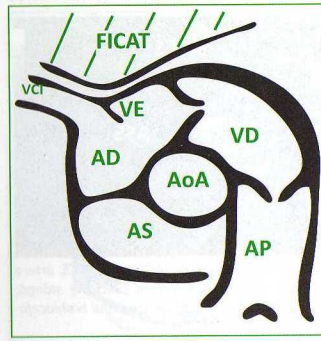

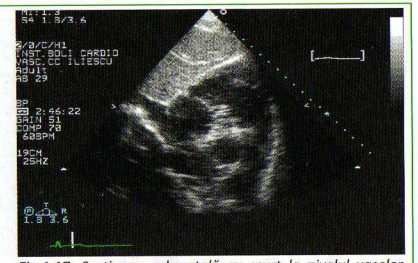

Fig.1.17. Secţiunea subcostală ax scurt la nivelul vaselor mari (AS, atriul stâng; AD, atriul drept; VD, ventriculul drept; AoA, aorta ascendentă; AP, artera pulmonară; VCI, vena cava inferioară; VE, valvă Eustachio).

Se vizualizează aceleaşi structuri ca din secţiunile parasternal ax scurt, dar din alt unghi (imagini aflate în unghi de cca 90° cu cele vizualizate în parasternal ax scurt). Reprezintă deci o alternativă în condiţiile în care secţiunile parasternale sunt inutilizabile. Se pot efectua aceleaşi măsuratori 2D; măsurătorile mod M trec prin alte segmente.

SECŢIUNE SUBCOSTALĂ AX LUNG PRIN VENA CAVĂ INFERIOARĂ

Cum se obţine? Se mută sonda de pe linia mediană către partea dreaptă a pacientului în regiunea subxifoidiană, cu angularea sondei către stânga şi rotaţia ei în sens invers acelor de ceasornic atât cât este necesar pentru "deschiderea" venei cave inferioare.[3]

Se vizualizează atriul drept, vena cavă inferioară (dimensiuni, modificare a calibrului ei în inspir), venele suprahepatice.

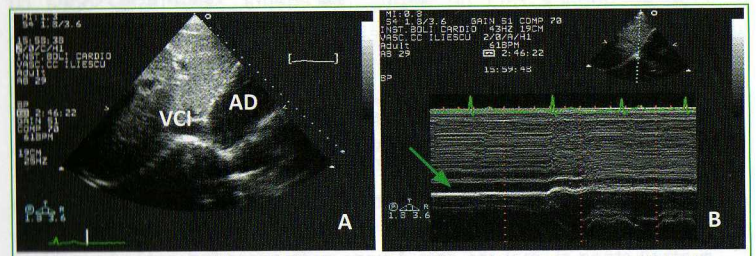

Fig.1.18. A.Secţiunea subcostală la nivelul venei cave inferioare (AD, atriul drept; VCI, vena cava inferioară). B. Mod M prin vena cavă inferioară (săgeată), cu vizualizarea variaţiilor respiratorii ale diametrului VCI).

SECŢIUNE SUPRASTERNALĂ PARALELĂ CU AORTA

Cum se obţine? Cu pacientul în decubit dorsal şi gâtul în hiperextensie, se plasează sonda în incizura suprasternală, cu angularea ei către inferior şi anterior astfel încât să fie aproape paralelă cu traheea. Markerul sondei este orientat către ora 1.

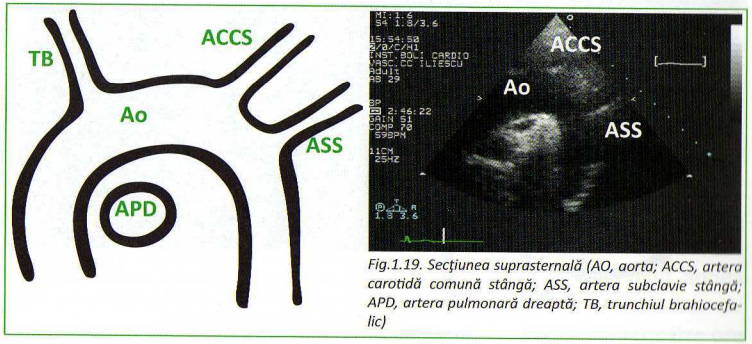

Fig.1.19. Secţiunea suprasternală (AO, aorta; ACCS, artera carotidă comună stângă; ASS, artera subclavie stângă; APD, artera pulmonară dreaptă; TB, trunchiul brahiocefalic)

Se vizualizează:

- aorta ascendentă, crosa aortică, aorta descendentă (dimensiuni, structură pereţi, evaluarea fluxului prin Doppler color sau spectral) şi ramurile lor: trunchi brahiocefalic, carotida comună stângă, subclavia stângă
- artera pulmonară dreaptă (dimensiuni, conţinut)
- atriul stâng
- prin angulare se pot vizualiza vena cavă superioară şi vena brahiocefalică stângă
- patologic se pot vizualiza:
  - canal arterial permeabil (2D, Doppler color şi spectral)
  - coarctaţie de aortă.

SECŢIUNEA SUPRASTERNALĂ PERPENDICULARĂ PE AORTĂ

Cum se obţine? Faţă de poziţia precedentă, se roteşte sonda cu aproximativ 90° în sensul acelor de ceasornic. Markerul sondei este orientat către ora 4 [4].

Se vizualizează:

- crosa aortică transversal (dimensiuni, structură pereţi)
- artera pulmonară dreaptă se vizualizează longitudinal (dimensiuni, conţinut)
- prin angulare se pot vizualiza trunchiul arterei pulmonare şi artera pulmonară stângă
- atriul stâng şi, mai rar, cele 4 vene pulmonare îndreptându-se către atriul stâng (mai ales la copii).

EVALUAREA ECOCARDIOGRAFICĂ TRANSTORACICĂ A PEREŢILOR VENTRICULULUI STÂNG

Cunoaşterea nomenclaturii corecte a pereţilor VS şi a modului de evaluare din diverse secţiuni este importantă pentru existenţa unui limbaj comun între ecocardiografişti şi alţi imagişti (Fig.1.20)[8-11]. Descrierea cineticii fiecărui perete VS are importanţă în special în evaluarea pacienţilor cu cardiopatie ischemică pentru aprecierea implicării coronariene prin ecocardiografia de repaus şi de stres (vezi Capitol 4, Fig.4.2 şi 4.3).

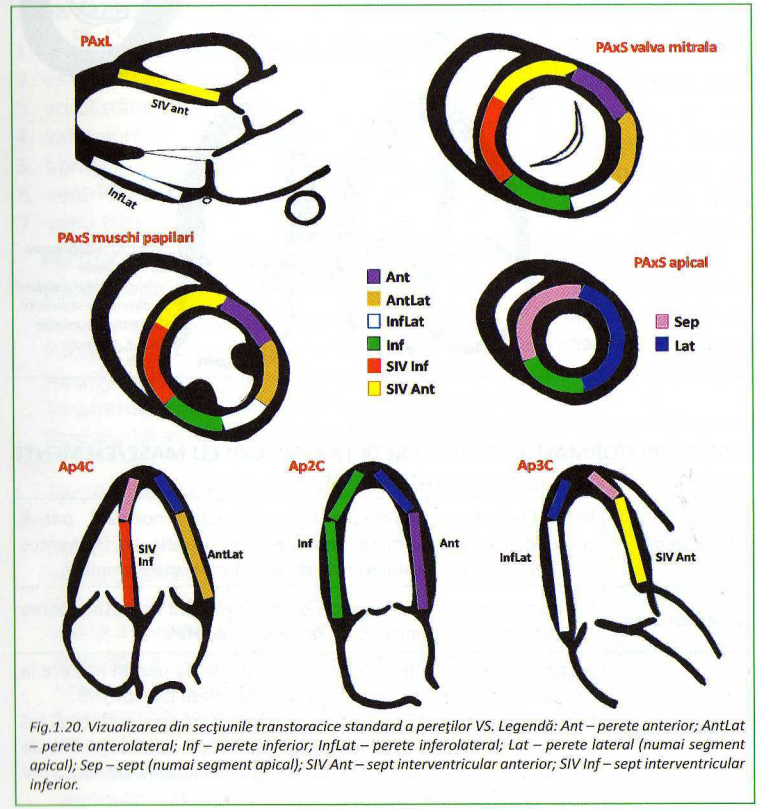

Fig.1.20. Vizualizarea din secţiunile transtoracice standard a pereţilor VS. Legendă: Ant – perete anterior; AntLat – perete anterolateral; Inf – perete inferior; InfLat – perete inferolateral; Lat – perete lateral (numai segment apical); Sep – sept (numai segment apical); SIV Ant – sept interventricular anterior; SIV Inf – sept interventricular inferior.

EVALUAREA ECOCARDIOGRAFICĂ TRANSTORACICĂ A SEGMENTELOR CUSPELOR MITRALE

Este importantă cunoaşterea segmentelor ("scallops") cuspelor mitrale anterioară şi posterioară, şi recunoaşterea lor în secţiunile de ecografie transtoracică, pentru evaluarea structurii şi funcţiei fiecărui segment. Acest element este util în special în prolapsul de valvă mitrală, pentru stabilirea conduitei operatorii [12].

Astfel, ambele cuspe sunt alcătuite din 3 segmente, notate în literatură A1, A2, A3 pentru VMA şi P1, P2, P3 pentru VMP.

Figurile alăturate permit reţinerea modului lor de vizualizare în secţiunile adecvate.

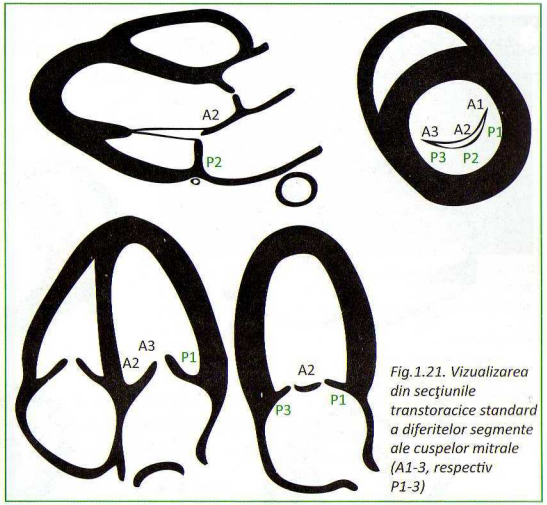

Fig.1.21. Vizualizarea din secţiunile transtoracice standard a diferitelor segmente ale cuspelor mitrale (A1-3, respectiv P1-3)

STRUCTURI NORMALE CARE POT PRETA LA CONFUZII CU MASE/ELEMENTE PATOLOGICE

Atriul drept	Valva Eustachio sau reţeaua Chiari, structuri normale, pot fi confundate cu trombi/mase tumorale; aspectul reticular, filamentos este cel mai adesea caracteristic structurilor normale amintite.
Ventricul drept	Banda moderatoare este uneori eronat înglobată în măsuratoarea SIV, determinând un diagnostic fals pozitiv de HVS
Ventricul stâng	Secţionarea oblică a muşchilor papilari poate da uneori naştere la confuzii şi la diagnosticarea eronată a unei mase (tumori) VS. False tendoane/cordaje, structuri normale (care se vizualizează tot mai frecvent datorita ameliorării calităţii imaginii pe ecografele de ultimă generaţie), pot preta la confuzii şi la măsurarea eronată a SIV (diagnostic fals de HVS).
Valva aortică	Mici prelungiri mobile ale cuspelor (excrescenţe Lambl), care pot preta la confuzii cu vegetaţii (dar apar pe valve strict normofuncţionale şi nu au caractere ecografice de vegetaţii).

SITUAŢII PARTICULARE

DEXTROCARDIA
Examinarea optimă se face cu pacientul în decubit lateral drept; se utilizează ferestre/ secţiuni ecocardiografice în oglindă cu cele prezentate

REVĂRSATE PLEURALE MARI
În acest caz se pot vizualiza structurile cardiace prin plasarea sondei pe peretele posterior toracic, cu pacientul în poziţie şezândă [1].

STRUCTURI CARDIACE ŞI VASCULARE DE EVALUAT IN ECOCARDIOGRAFIA TRANSTORACICĂ STANDARD [9, 12]

1. ventriculul stâng
2. valva mitrală
3. atriul stâng
4. valva aortică
5. aorta
6. ventriculul drept
7. valva tricuspidă
8. atriul drept
9. valva pulmonară
10. artera pulmonară
11. pericard
12. vena cavă inferioară
13. venele pulmonare

PROTOCOL STANDARD MINIMAL PENTRU ACHIZIŢIA DATELOR ÎN ECOCARDIOGRAFIA TRANSTORACICĂ [9, 12]

Parasternal ax lung-2D, Doppler color, mod M
Parasternal ax scurt la nivelul vaselor mari-2D, Doppler color, mod M
Parasternal ax scurt la nivelul valvei mitrale-2D
Parasternal ax scurt la nivelul muşchilor papilari-2D
Parasternal ax lung a tractului de intrare în ventriculul drept-2D, Doppler color
Parasternal ax lung a tractului de ieşire din ventriculul drept-2D, Doppler color
Apical 4 camere-2D, Doppler color
Apical 5 camere-2D, Doppler color
Apical 2 camere-2D, Doppler color
Apical 3 camere-2D, Doppler color
Subcostal 4 camere-2D, Doppler color, sept interatrial şi interventricular
Subcostal ax lung prin vena cavă inferioară-2D, mod M
Suprasternal ax lung arc aortic-2D, Doppler color
Velocităţi transmitrale diastolice-Doppler pulsat
Velocităţi tract de ejecţie VS-Doppler pulsat
Velocităţi transaortice/tract ejecţie VS-Doppler continuu
Velocităţi regurgitare tricuspidiană-Doppler continuu
Velocităţi transpulmonare-Doppler pulsat
Velocităţi tisulare inel mitral septal şi lateral

MĂSURĂTORI DOPPLER CONVENȚIONAL ȘI TISULAR STANDARD [9, 12]

Funcție diastolică VS

- normală sau disfuncție diastolică-relaxare întârziată, pseudonormal, restrictiv

- se măsoară velocitățile E, A, timpul de decelerare undă E (eventual variațiile respiratorii) la Doppler pulsat flux transmitral diastolic și velocitățile e', a' la Doppler tisular pulsat inel mitral

Boală valvulară

Valva mitrală:

- gradient mediu și PHT la Doppler continuu transmitral diastolic (dacă se suspectează stenoza mitrală)

- absența sau prezența regurgitării-ușoară, medie, severă sau grad 0-4 (ideal vena contracta, aria orificiului regurgitant, volumul regurgitant)

Valva aortică:

- velocitate maximă, gradient mediu (dacă se suspectează stenoza) la Doppler continuu transaortic sistolic și aria orificiului aortic prin ecuația de continuitate (mai ales în caz de disfuncție sistolică VS sau anomalii de debit sistolic)

- absența sau prezența regurgitării - ușoară, medie, severă sau grad 0-4 (ideal vena contracta, aria orificiului regurgitant, volumul regurgitant)

Valva tricuspidă:

- gradient mediu la Doppler continuu transtricuspidian diastolic (dacă se suspectează stenoza)

- absența sau prezența regurgitării - ușoară, medie, severă sau grad 0-4 (ideal vena contracta, aria orificiului regurgitant, volumul regurgitant)

- gradient maxim VD-AD la doppler continuu al jetului de regurgitare tricuspidiană

Valva pulmonară:

- velocitate maximă, gradient mediu (dacă se suspectează stenoza) la Doppler continuu transpulmonar sistolic

- absența sau prezența regurgitării - ușoară, medie, severă sau grad 0-4

BIBLIOGRAFIE

1. Otto CM. Transthoracic Views, Normal Anatomy, and Flow Patterns în Textbook of Clinical Echocardiography, 3rd edition,2004,p. 30-66.
2. Popescu BA. Examinarea ecocardiografică Doppler: abordare practică. In: Popescu BA, Ginghină C. Ecocardiografia Doppler. Editura Medicală 2011;37-56.
3. Schnittger I, Gordon EP, Fitzgerald PJ, Popp RL. Standardized intracardiac measurements of two-dimensional echocardiography. J Am Coll Cardiol 2:934-938,1983.
4. Feigebaum H, Armstrong WF, Ryan Teds, Lippincot, William and Wilkins, 2005, Echocardiography.
5. Schiller NB, Shah PM, Crawford M, et al. Recommendations for quantitation of the left ventricleby two-dimensional echocardiography. American Society of Echocardiography, Committee on Standards, Subcommittee on Quantitation of Two-Dimensional Echocardiograms. J Am Soc Echocardiogr 1989;2: 358- 367.
6. Apetrei E. Ecocardiografie, Ed. Medicală, Bucuresti, 1990.
7. Drexler M, Erbel R, Muler U, et al. Measurement of intracardiac dimensions and structures in normal young adult subjects by transesophageal echocardiography. Am J Cardiol 1990: 65: 1491-6.
8. Gardin JM, Adams DB, Douglas PS, et al. Recommendations for a standardized report for adults transthoracic echocardiography: A report from the American Society of Echocardiography's Nomenclature and Standards Committee and Task Force for a Standardized Echocardiography Report. J Am Soc Echocardiogr 2002; 15:275-290.
9. Evangelista A, Flachsampf F, Lancellotti P, et al.European Association of Echocardiography recommendations for standardization of performance, digital storage and reporting of echocardiographicstudies, Eur J Echocardiography 2008;9: 438-448.
10. Lang RM, Bierig M, Devereux RB, et al. Recommendations for chamber quantification, Eur J Echocardiography 2006;7:79-108.
11. Cerquiera MD, Weissman NJ, Dilsizian V et al, Standardized myocardial segmentation and nomenclature for tomographic imaging of the heart. AHA Writing Group on Myocardial Segmentation and Registration for Cardiac Imaging, Circulation 2002; 105: 538-542.
12. Oh JK, Seward JB, Tajik AJ. Transthoracic Echocardiography, în The Echo Manual, second edition, 1999:7-22.

NOTE

CAPITOLUL 2
FUNCŢIA SISTOLICĂ A VENTRICULULUI STÂNG

Definiţie....25
Date generale....25
Clasificarea metodelor ecografice de evaluare a funcţiei sistolice....26
Dimensiuni VS - reguli de măsurare....26
Volume ventriculare - formule de estimare....27
Măsurarea debitului cardiac....29
Evaluarea funcţiei sistolice prin ecografia mod M....30
Evaluarea funcţiei sistolice prin ecografia 2D....32
Evaluarea funcţiei sistolice prin ecografia 3D....32
Evaluarea funcţiei sistolice prin metode Doppler convenţionale....35
Parametrii de cinetică regională....37
Evaluarea funcţiei sistolice prin imagistică Doppler tisular....38
Evaluarea funcţiei sistolice prin tehnica speckle-tracking....42
Tehnici de optimizare a delimitării endocardice....43

DEFINIŢIE

Funcţia sistolică reprezintă ansamblul de fenomene ce produc ejecţia sângelui din ventricul [1].

DATE GENERALE

Ciclul cardiac

Pentru corelarea optimă a imaginilor ecocardiografice cu procesele fiziologice de la nivelul cordului trebuie urmărită totdeauna mental schema curbelor de presiune din cursul ciclului cardiac (Fig.2.1).

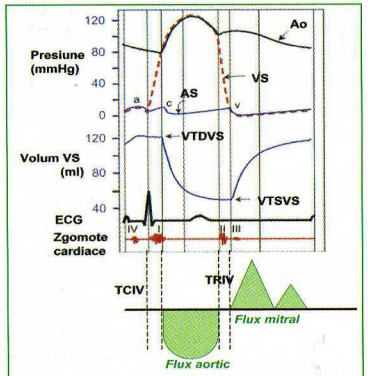

Fig.2.1. Curbe de presiune la nivelul AS, VS, Ao în cursul ciclului cardiac la un individ normal

Etapele sistolei

Etapele sistolei sunt (Fig. 2.2)

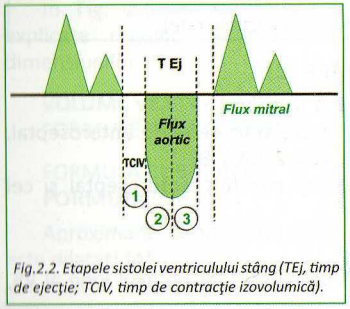

Fig.2.2. Etapele sistolei ventriculului stâng (TEj, timp de ejecţie; TCIV, timp de contracţie izovolumică).

- faza de contracţie izovolumică (etapa 1)
- faza de ejecţie:
  - faza de accelerare a fluxului aortic (etapa 2)
  - faza de decelerare a fluxului aortic (etapa 3) [1]

CLASIFICAREA METODELOR ECOGRAFICE DE EVALUARE A FUNCŢIEI SISTOLICE

Datorită numărului mare de tehnici utilizate pentru evaluarea funcţiei sistolice a VS, există clasificări bazate pe aspectul funcţiei sistolice evaluate ca performanţă de pompă (ex: debitul sistolic), performanţă ventriculară raportată la condiţiile de umplere (ex: FE, FS), funcţie contractilă (ex: dp/dt, indice Tei etc).

Fiecare parametru are însă determinism multiplu (contractilitate, presarcină, postsarcină etc). De aceea o clasificare facilă se bazează pe metoda ecografică utilizată (ecografie 2D, 3D, Doppler, tehnici imagistice noi de studiu al deformării miocardice etc) (Tabel 2.1)

Tabel 2.1. Clasificarea parametrilor de funcţie sistolică în funcţie de metoda ecocardiografică

Metoda ecocardiografică	Parametri
Ecografie mod M	- fracţie de scurtare - viteza de scurtare circumferenţială - MAPSE - rata de îngroşare parietală
Ecografie 2D	- volume ventriculare: formula cuburilor, formula Teicholz, metoda elipsoidului monoplan, metoda Simpson modificată - fracţie de ejecţie VS: metoda Simpson modificată
Ecografie 3D	- volume - fracţie de ejecţie VS
Ecografie Doppler	- dp/dt flux mitral - indice de performanţă miocardică Tei - parametrii fluxului ejecţional aortic
Doppler tisular	- velocitate miocardică - acceleraţie izovolumică - deformare miocardică (strain) - rata deformării miocardice (strain rate)
Tehnici de tip speckle tracking (2D/3D)	- velocitate miocardică - deformare miocardică (strain) - rata deformării miocardice (strain rate)

DIMENSIUNI VS - REGULI DE MĂSURARE [2]

Parasternal ax scurt la nivelul muşchilor papilari

■ mod M ghidat 2D: axul de mod M trece prin peretele anteroseptal, centrul cavităţii VS şi peretele inferolateral (Fig.2.3.A şi B)

■ mod 2D: dimensiuni ax scurt VS între peretele anteroseptal şi cel inferolateral prin centrul VS

Parasternal ax lung

■ mod M ghidat 2D: axul de mod M perpendicular pe axul lung al VS, imediat sub vârful valvelor mitrale (Fig. 2.3.C şi D). Aparatele de generaţie nouă au introdus modul M anatomic, cu posibilitatea de a modifica direcţia cursorului de mod M pentru a o plasa perpendicular pe axul lung al VS.

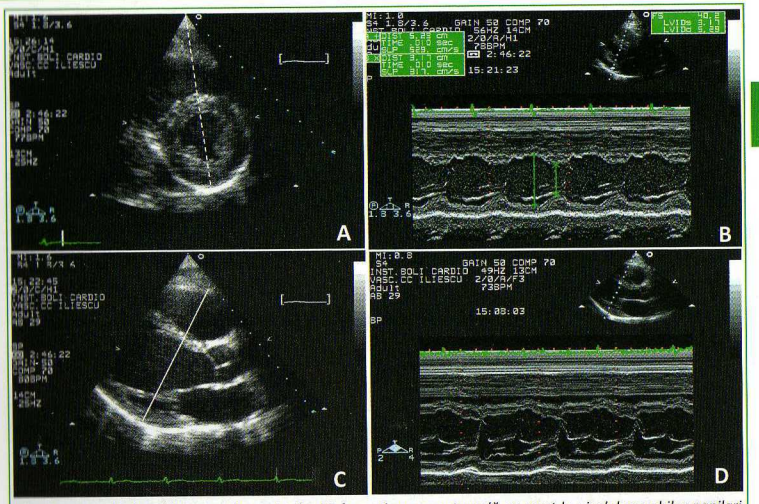

Fig. 2.3. Metode de măsurare a dimensiunilor VS în secţiune parasternală ax scurt la nivelul muşchilor papilari (A,B) şi respectiv în secţiune parasternală ax lung (C,D). A şi C. Ecografie 2D. B şi D. Ecografie mod M anatomic (ghidat 2D).

■ 2D: dimensiuni de ax scurt VS la nivelul joncţiunii dintre 1/3 bazală şi 1/3 medie, perpendicular pe axul lung

Apical 4 camere

■ Măsurarea dimensiunilor VS se face în 2D, astfel:

- ax lung VS între apex şi planul inelului mitral
- ax scurt VS la nivelul joncţiunii dintre 1/3 bazală şi 1/3 medie, perpendicular pe axul lung (Fig.2.4)

În Fig. 2.5. şi Tabel 2.2. sunt explicate regulile de măsurare a dimensiunilor VS.

VOLUME VENTRICULARE - FORMULE DE ESTIMARE

FORMULA CUBURILOR

FORMULA: $V=D^3$

Aproximare importantă dacă VS este dilatat! [4]

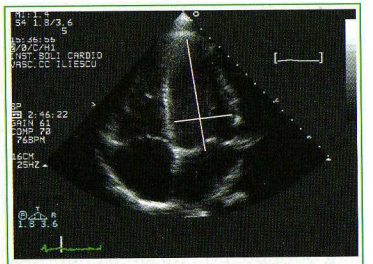

Fig. 2.4. Măsurarea dimensiunilor VS în secţiune apicală 4 camere

Tabel 2.2. Reguli de măsurare VS

Reguli de măsurare în mod M
■ telediastola - la debutul complexului QRS ■ telesistola - în momentul de maximă deplasare posterioară a SIV. La cei cu mişcare paradoxală a SIV măsurătorile se fac în momentul de maximă deplasare anterioară a peretelui inferolateral VS ■ se măsoară "leading edge to leading edge"
Reguli de măsurare în 2D
■ "trailing edge to leading edge" [3]

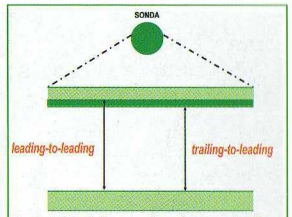

Fig.2.5. Modalitatea de măsurare "prim ecou la prim ecou" (leading-edge-to-leading-edge) ("leading edge" semnifică în acest caz primul ecou întâlnit de fasciculul de ultrasunete) şi "al doilea ecou la prim ecou" (trailing-edge-to-leading-edge)("trailing edge" semnifică în acest caz ultimul ecou întâlnit de fasciculul de ultrasunete)

FORMULA TEICHHOLZ

FORMULA: $V=7D^3/(2,4+D)$

Este formula aplicată de majoritatea ecografelor la calcularea automată a FE pe baza măsurătorilor în parasternal ax lung mod M. Explorează numai regiunea bazală a cordului. Nu este fiabilă în caz de alterări ale geometriei VS sau de modificări ale cineticii segmentare! [1], ca urmare este preferabil ca rezultatul său să nu fie raportat.

METODA ELIPSOIDULUI MONOPLAN

Prezumţie: VS considerat elipsoid cu cele două axe scurte egale şi axul lung dublul axelor scurte; cinetică uniformă VS

Metoda: dintr-o secţiune în ax lung (care să permită vizualizarea integrală a VS), se obţine axa lungă (L) a elipsoidului şi aria (A) secţiunii în ax lung a elipsoidului.

FORMULA: $V=8A^2/3\pi L=0,85\,A^2$ [5]

Această metodă are dezavantajul prezumţiei geometrice care este inexactă chiar în condiţiile unui VS normal şi devine mai inexactă dacă VS este remodelat şi cu cinetică neuniformă [1].

METODA SIMPSON MODIFICATĂ

Principiu: VS este împărţit în subdiviziuni transversale de formă elipsoid cilindric cu baza elipsă şi înălţimea L/20 (L= lungime VS în ax lung; 20= numărul de subdiviziuni). Volumul VS este suma volumelor subdiviziunilor = $\pi/4\ \Sigma$ ai x bi x L/20

Metoda: lungimea L a VS în ax lung şi axele ai şi bi ale elipselor bazale sunt obţinute prin trasarea endocardului în apical 2 camere şi apical 4 camere (Fig.2.6 şi 2.7).

Reprezintă o metodă simplă, fără prezumţii geometrice semnificative, care îşi păstrează acurateţea şi în caz de VS remodelat şi cinetică neuniformă.

Se recomandă folosirea metodei Simpson modificate dacă se pot obţine imagini corecte apicale 2 şi 4 camere sau metoda elipsoidului monoplan dacă se poate obţine o singură imagine apicală corectă [6].

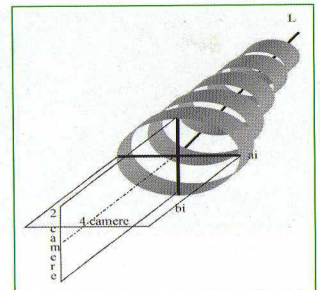

Fig. 2.6. Figurarea parametrilor utilizaţi în calculul volumului VS prin metoda Simpson. De remarcat necesitatea obţinerii ambelor secţiuni apicale (4 şi 2 cavităţi)

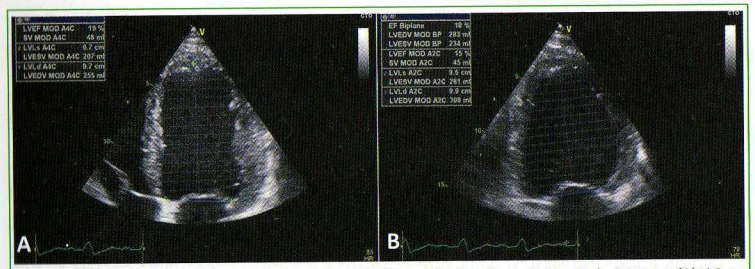

Fig. 2.7. Evaluarea fracţiei de ejecţie a VS prin metoda Simpson biplan din secţiuni apicale 4 camere (A) şi 2 camere (B) la un pacient cu CMD – metoda permite evaluarea atât a volumelor ventriculare (în acest caz VTDVS=283 ml şi VTSVS=234 ml) cât şi a fracţiei de ejecţie VS (18%).

MĂSURAREA DEBITULUI CARDIAC

Metoda Doppler

DEBIT CARDIAC (ml) = frecvenţa cardiacă x debit sistolic
DEBIT SISTOLIC (ml) = aria tractului de ejecţie VS (cm^2) x IVT la inelul aortic (cm)
ARIA TRACTULUI DE EJECŢIE VS= $\pi\ D^2/4 = 0,785 \times D^2$

unde, D=diametrul tractului de ejecţie VS măsurat în protosistolă la nivelul inelului aortic; IVT subaortic se măsoară la nivelul inelului aortic din apical 5 camere, reprezentând practic produsul dintre viteza medie a ejecţiei şi timpul de ejecţie, deci lungimea coloanei de sânge ejectat

Evaluarea Doppler se efectuează în mod obişnuit prin măsurarea parametrilor de la nivelul tractului de ejecţie VS (la nivelul inelului aortic) (Fig.2.8) dar se pot face măsuratori şi la nivelul inelului mitral, pulmonar sau tricuspidian (cu condiţia absenţei de regurgitări importante la acest nivel).

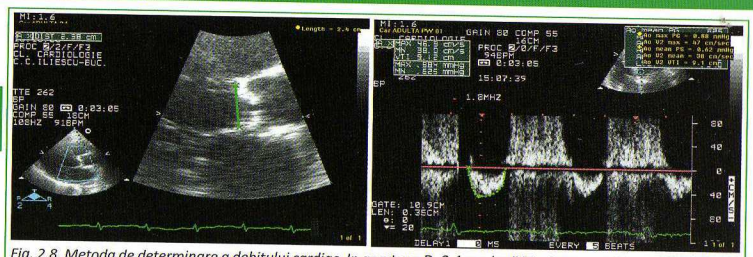

Fig. 2.8. Metoda de determinare a debitului cardiac. In acest caz D=2,4 cm, iar IVT = 9 cm, cu o frecvență cardiacă de 90 bpm conduc la calculul unui debit cardiac DC=3,6 l

Prezumții: flux laminar; tract de ejecție circular, cu diametru constant în timpul ejecției; unghiul dintre direcția fluxului și direcția cursorului Doppler pulsat este neglijabil.

Metoda prezintă acurateţe numai în cazul absenței regurgitării la nivelul orificiului valvular respectiv [1,5].

Este un indicator al performanței de pompă, nu a celei ventriculare raportată la condițiile de umplere (deci trebuie folosit in conjuncție cu alte metode, nu izolat).

Avantaje: ușoară, reproductibilă, foarte utilă pentru evaluare în dinamică.

Dezavantaje: erori mici ale măsurării D se amplifică prin ridicare la pătrat în calculul DC; ușoară subevaluare a DC comparativ cu metoda termodiluției (cu aprox 0,24 l/min).

Metoda volumetrică

DEBIT CARDIAC = frecvența cardiacă x debit sistolic
DEBIT SISTOLIC= V telediastolic VS - V telesistolic VS

Valori normale: Debit cardiac: 3,8±0,9 l/min,
Index cardiac: 2,2±0,5 l/min/m²

EVALUAREA FUNCȚIEI SISTOLICE PRIN ECOGRAFIE MOD M

FRACȚIA DE SCURTARE

$$FS\ (\%) = \frac{(DTDVS - DTSVS)}{DTDVS} \times 100$$

Valori normale: 25-45% [6]

Este un indicator al funcției sistolice globale care exprimă funcția radială și circumferențială (Fig. 2.9).

Condiții de validitate: cinetică uniformă, geometrie VS păstrată [5]

Avantaje: simplitate, variabilitate intra si interobservator redusă.

Dezavantaje: dependență de frecvența cardiacă, presarcină și postsarcină [1], nu include date despre deplasarea longitudinală.

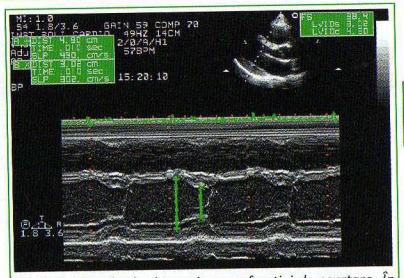

Fig. 2.9. Metoda de determinare a fracției de scurtare. În acest caz, FS = 39%

VITEZA DE SCURTARE CIRCUMFERENȚIALĂ

Condiții de validitate, avantaje, dezavantaje similare cu ale fracției de scurtare [1].

$$V_{cf} = \frac{(DTDVS - DTSVS)}{DTDVS \times \text{timp ejecție}} = \frac{FS\ (\%)}{\text{timp ejecție}}$$

Valori normale: $1,2 \pm 0,1\ s^{-1}$

MAPSE (*mitral annular plane systolic excursion*)

Din secțiunile apical 4 camere și apical 2 camere prin mod M ghidat 2D (Fig. 2.10), se calculează media a 4 determinări ale excursiei sistolice apicale a planului inelului mitral, făcute la nivelul peretelui inferoseptal, anterolateral, anterior și inferior [7].

Valori normale:12 ±2 mm

Valori sub 8 mm ale MAPSE au sensibilitate de 98% si specificitate de 82% pentru identificarea pacienților cu FE <50% [8].

Este un indicator al funcției sistolice globale și longitudinale.

Avantaje: simplitate, sensibilitate (estimează funcția sistolică globală măsurând deplasarea longitudinală, care e afectată precoce în procesele patologice), valoare prognostică [9].

Dezavantaje: metodă inutilizabilă în condiții de calcificare importantă de inel mitral, anuloplastie mitrală, proteză mitrală.

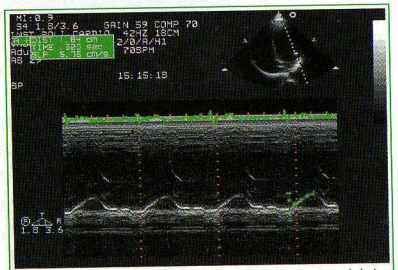

Fig. 2.10. Ecografie mod M cu determinarea excursiei sistolice a planului inelului mitral lateral. MAPSE = 18 mm

Poate fi influențată semnificativ de tulburări de cinetică segmentară (de aici necesitatea calculării mediei pe patru pereți).

EVALUAREA FUNCȚIEI SISTOLICE PRIN ECOGRAFIE 2D

FRACȚIA DE EJECȚIE VS

$$FE\ (\%) = \frac{(VTDVS - VTSVS)}{VTDVS} \times 100$$

Se recomandă măsurarea volumelor prin metoda Simpson modificată (dacă se pot obține imagini corecte din apical 2 și 4 camere)(Fig.2.7) sau elipsoid monoplan (dacă se poate obține doar o imagine apicală clară)[5].

Este un indicator al funcției sistolice globale cu valoare prognostică importantă.

Limite: dependența de frecvența cardiacă, presarcină și postsarcină [1]
Valori normale: ≥ 55%; bărbați: 59±6%; femei: 58±7% [6].

EVALUAREA FUNCȚIEI SISTOLICE PRIN ECOGRAFIE 3D

Actual, evaluarea ecocardiografică 3D utilizează sonde-matrice cu cristale conectate în mod individual ("fully-sampled matrix-array", 2-4 MHz pentru ETT sau 5-7 MHz pentru ETE), permițând imagistică *real-time* 3D:

- *full-volume*: achiziționarea unui volum piramidal de dimensiuni mari (maxim 90°x 90°) cu rezoluție temporală optimă (25-40 vps) prin "alipirea" mai multor subvolume parțiale – *multi-beat* (achiziționate timp de 4-7 cicluri cardiace succesive, cu gating ECG, în timp ce pacientul rămâne imobil și în apnee); achiziția se poate realiza cu sau fără Doppler color 3D;
- *single-beat*: achiziționarea unui volum piramidal (maxim 90°x 90°) dintr-un singur ciclu cardiac - *real-time full volume* 3D (elimină limitările legate de aritmii, dispnee etc, însă prezintă dezavantajul unei rezoluții temporale joase în comparație cu o achiziție *multi-beat* de aceleași dimensiuni) [10,11].

Vizualizarea se poate face:

- sub formă de secțiuni multiple 2D – multi-plane sau multi-slice (Fig.2.11) –afișate simultan fie în timp real, fie după achiziția volumului 3D (*offline*). Spre deosebire de ecografia convențională, orientarea secțiunilor 2D poate fi modificată (corectată) prin manevre de angulare sau translație. De exemplu, în imaginea biplan parasternală (ax lung și ax scurt afișate simultan), axul lung este utilizat pentru a orienta corect planul de secțiune de VS ax scurt la nivelul orificiului valvei mitrale (perpendicular pe axul lung VS).
- sub forma imaginilor 3D anatomice de VS (includ cavitate, pereți, valvă mitrală și aparat subvalvular, tractul de ejecție etc) – 3D *rendering* (Fig.2.12), cu sau fără afișarea fluxului color Doppler 3D.

Pentru evaluarea geometriei și funcției VS, achiziția se face obișnuit din secțiune apicală, însă în cazuri particulare (ex. copii, transplant cardiac, pneumectomie etc) poate fi efectuată și din cea subcostală sau parasternală.

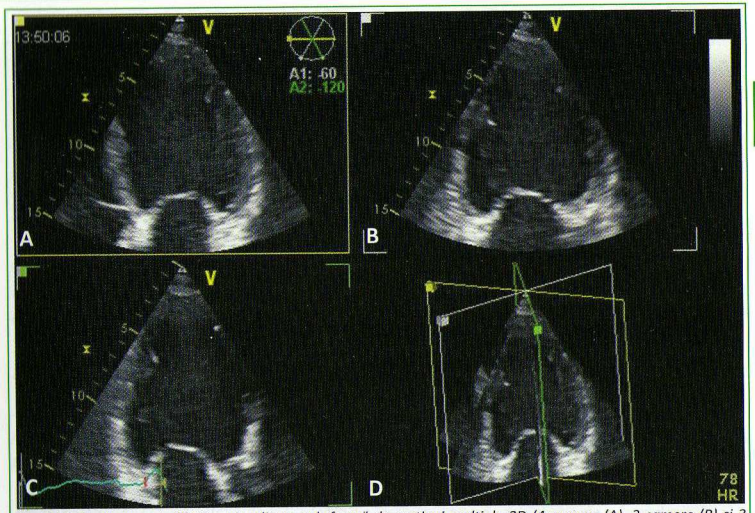

Fig. 2.11. Secțiune apicală VS – vizualizare sub formă de secțiuni multiple 2D (4 camere (A), 2 camere (B) și 3 camere (C)) afișate simultan în timp real conform planurilor demonstrate în D.

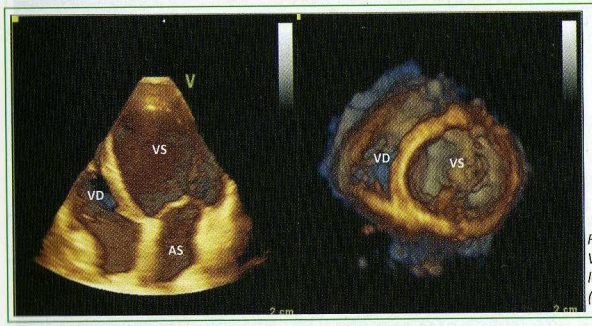

Fig.2.12. Vizualizarea VS sub forma imaginilor 3D anatomice de VS (3D rendering)

Analiza imaginilor se efectuează pe baza:

- imaginilor 3D (*volume rendering*): are utilitate numai pentru identificarea structurilor anormale (ex. trombi, tumori), dar nu pentru cuantificarea parametrilor de geometrie si funcție VS.
- imaginilor de suprafață VS (*surface rendering*) obținute prin reconstrucție 3D a cavității VS prin eliminarea miocardului parietal: permite măsurarea volumelor, fracției de ejecție (Fig.2.13), masei, indicelui de sfericitate și deformării sistolice (strain, torsiune) ale VS. După o definire manuală inițială a reperelor anatomice ale VS, soft-ul identifică automat suprafața endocardică 3D și eventual cea epicardică (pentru măsurarea masei VS și deformării parietale – strain 3D).

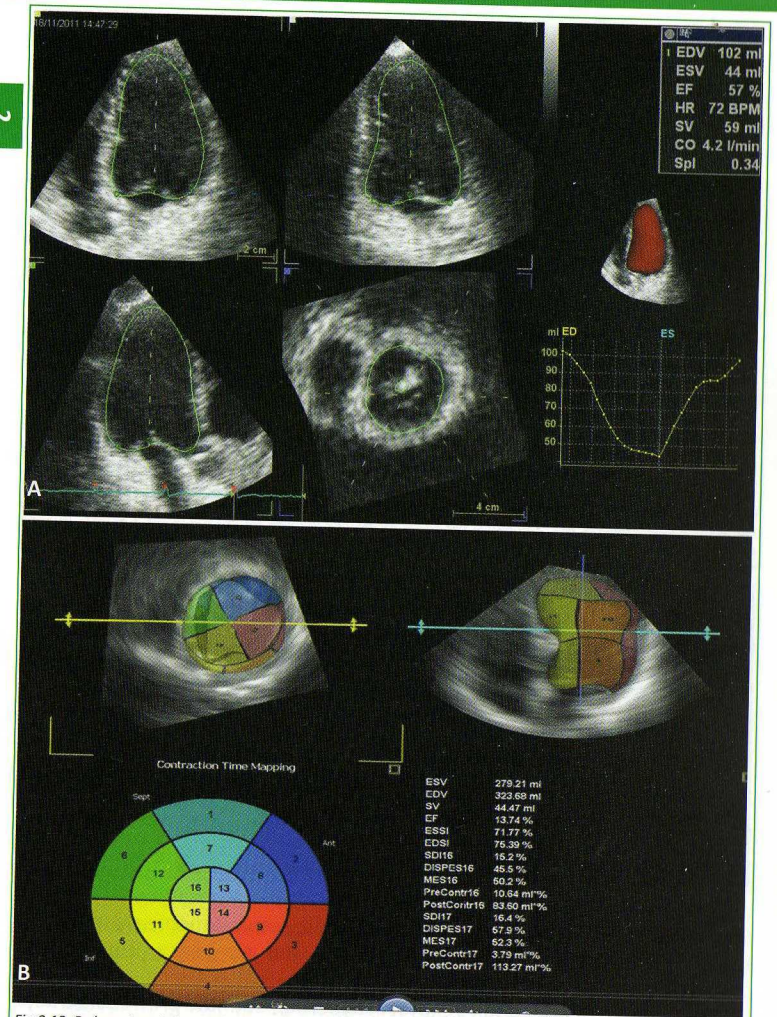

Fig.2.13. Pe baza imaginii apicale 3D a VS se poate obţine offline o imagine de suprafaţă a VS ce permite calculul volumelor VS şi a fracţiei de ejecţie a VS. A. Evaluare 3D a unui individ normal – FEVS=57%. B. Evaluare 3D la un pacient cu anevrism apical important postinfarct - FEVS=13,7%. De asemenea, endocardul este împărţit în 16 segmente şi se poate stabili contribuţia lor relativă la funcţia sistolică. (Se observă aspectul diferit al softurilor în funcţie de platforma utilizată)

- evaluarea funcţiei globale VS: se creează o imagine de suprafaţă a VS din care se pot deriva volumele fără prezumţii geometrice. Pe baza acestor imagini se pot prelucra şi date de sincronism, deformare regională, stres parietal regional (deocamdată utilizate pentru cercetare).
- evaluarea funcţiei sistolice segmentare: se poate calcula pentru fiecare segment miocardic în parte contribuţia la modificarea volumului VS, redată sub formă de curbă volum/timp, adică o măsură a cineticii segmentare.

Tehnicile 3D au dovedit superioritate în măsurarea volumelor comparativ cu tehnicile 2D (atât ca acurateţe cât şi ca reproductibilitate), existând însă o tendinţă sistematică la subestimarea acestora în comparaţie cu standardul de aur (IRM cardiacă). FEVS măsurată prin eco 3D este comparabilă cu cea 2D, însă prezintă avantajul unei variabilităţi intra- şi interobservator mult mai reduse.

Se recomandă includerea muşchilor papilari şi a trabeculelor în cavitatea VS, pentru a reduce subestimarea volumelor VS în comparaţie cu cele obţinute prin IRM cardiacă.

Reproductibilitatea tehnicii depinde în mare măsură de calitatea imaginii 2D şi deci de ecogenitatea pacientului.

Se consideră actual că ecografia 3D este superioară eco 2D, fiind preferabilă (acolo unde este disponibilă) pentru măsurarea volumelor VS şi FEVS, având acurateţe şi reproductibilitate superioară faţă de metoda Simpson biplan [10].

EVALUAREA FUNCŢIEI SISTOLICE PRIN METODE DOPPLER CONVENŢIONALE

MĂSURAREA dp/dt REGURGITARE MITRALĂ

In condiţiile existenţei regurgitării mitrale, rata de creştere a presiunii în VS se reflectă în rata de creştere a gradientului presional VS-AS. Parametrul dp/dt măsurat pe anvelopa Doppler continuu a regurgitării mitrale corespunde ratei de creştere a presiunii în VS în faza de contracţie izovolumică.

Este un indicator al funcţiei sistolice globale/funcţiei contractile [3,12,13].

Are valoare prognostică independentă. Metoda de măsurare este schematizată în Fig. 2.14.

Valori normale: >1200 mm Hg/sec

Valori sub 1000 semnifică disfuncţie sistolică, iar valori sub 600 semnifică disfuncţie sistolică severă şi reflectă un prognostic prost [3].

Condiţii de validitate: regurgitare mitrală suficient de importantă pentru a se obţine o anvelopă Doppler continuu clară, atriu stâng compliant, aliniere optimă a cursorului Doppler continuu pe direcţia jetului de regurgitare, evitarea regurgitării mitrale telediastolice.

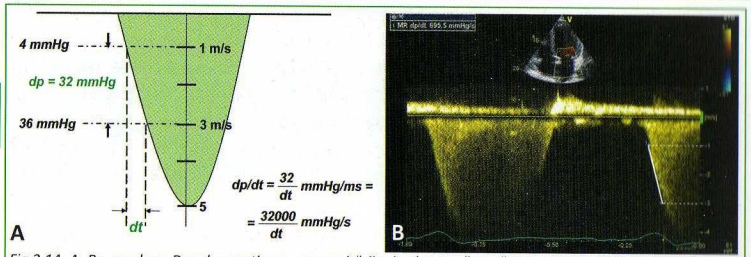

Fig.2.14. A. Pe anvelopa Doppler continuu a regurgitării mitrale se măsoară timpul necesar (dt) creşterii vitezei jetului de regurgitare de la 1 m/s (gradient VS-AS=4 mmHg) la 3 m/s (gradient VS-AS=36 mmHg), ceea ce corespunde unei creşteri presionale de 32 mmHg (dp); apoi se calculează dp/dt. B. Exemplu de ecografie Doppler continuu a jetului de regurgitare mitrală cu măsurare dp/dt.

Avantaje: complementară fracţiei de ejecţie (FE), fiind în mod particular utilă atunci când, din cauza postsarcinii scăzute (regurgitare mitrală semnificativă) / crescute (stenoză aortică semnificativă), FE supra/subapreciază funcţia contractilă. In aceste situaţii, dp/dt reprezintă un indice al rezervei contractile a VS.

Dezavantaje: dependenţa de presarcină, acurateţe diminuată în caz de tulburări de cinetică segmentare adiacente inelului mitral.

INDICELE DE PERFORMANŢĂ MIOCARDICĂ TEI

Indicele de performanţă miocardică (IPM), cunoscut şi ca indicele Tei (după autorul articolului princeps [14]) este un indicator al funcţiei ventriculare globale (sistolică şi diastolică), calculat conform Fig 2.15.

Valori normale: 0,38± 0,05

Corelaţia cu funcţia sistolică:

- TEI > 0.47 are sensibilitate de 86% şi specificitate de 82% pentru identificarea disfuncţiei sistolice.
- mai sensibil ca FE, precede scăderea FE, are valoare prognostică independentă de FE în insuficienţa cardiacă [15,16].

Corelaţia cu funcţia diastolică:

- foarte sensibil pentru identificarea relaxării întârziate (mai sensibil decât fluxul transmitral), dar se pseudonormalizează în condiţii

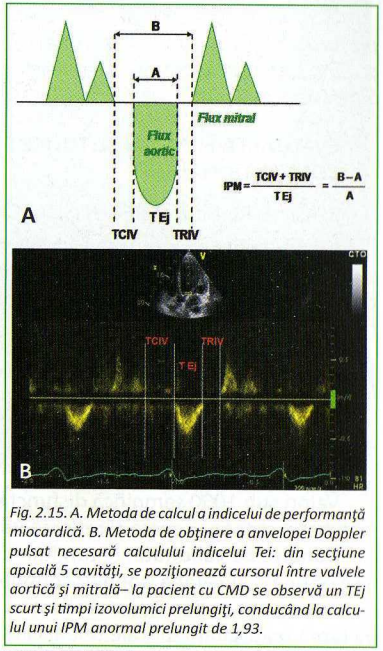

Fig. 2.15. A. Metoda de calcul a indicelui de performanţă miocardică. B. Metoda de obţinere a anvelopei Doppler pulsat necesară calculului indicelui Tei: din secţiune apicală 5 cavităţi, se poziţionează cursorul între valvele aortică şi mitrală– la pacient cu CMD se observă un TEj scurt şi timpi izovolumici prelungiţi, conducând la calculul unui IPM anormal prelungit de 1,93.

de disfuncţie diastolică mai severă (relaxarea întârziată şi creşterea presiunilor de umplere VS au efecte opuse asupra TRIV) [15].

Avantaje: independent de vârstă, frecvenţă cardiacă, postsarcină, geometria VS [16].

Dezavantaje: dependent de presarcină [16]. Este inutilizabil în condiţii de fibrilaţie atrială, aritmie extrasistolică frecventă, tulburări de conducere atrioventriculară, tulburări de conducere intraventriculară, cardiostimulare.

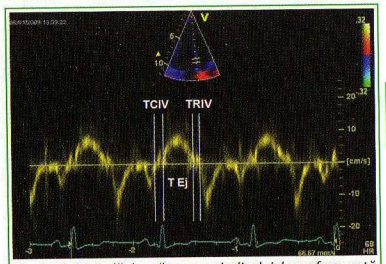

Fig. 2.16. Metodă de măsurare a indicelui de performanţă miocardică prin imagistică Doppler miocardică la nivelul inelului mitral.

Indicele Tei poate fi măsurat şi prin imagistică Doppler miocardică (Fig.2.16) - velocităţi la nivelul inelului mitral - metodă simplă (măsurătorile se efectuează pe o singură curbă), mai reproductibilă, valoare prognostică crescută; valoare uşor diferită de a indicelui Tei măsurat prin metoda clasică, necesită standardizarea valorilor normale.

PARAMETRII DE CINETICĂ REGIONALĂ

EVALUAREA VIZUALĂ A CINETICII REGIONALE

Standardizarea segmentării miocardice pentru imagistică în cardiologie [17], cu împărţirea VS în 17 segmente (Fig.2.17) permite vizualizarea fiecărui segment prin secţiunile standard, dar şi gruparea segmentelor în funcţie de patul coronarian.

Aprecierea vizuală a funcţiei regionale se bazează pe îngroşarea şi deplasarea sistolică spre centrul VS cu acordarea unui scor de cinetică după cum urmează:

1-normokinetic, 2-hipokinetic, 3-akinetic, 4-diskinetic, 5-anevrismal

WALL MOTION SCORE INDEX (WMSI) sau indexul de cinetică parietală reprezintă raportul (suma scorurilor alocate fiecărui segment / număr de segmente examinate).

Realizează integrarea cineticii segmentare într-un indice de cinetică globală. Poate fi calculat separat pentru segmentele tributare unui anume vas coronarian. Are valoare prognostică.

Valoare normală = 1

ÎNGROŞAREA PARIETALĂ

Se calculează pe baza formulei (Fig.2.18):

$$\text{Ingroşare parietală (\%)} = \frac{\text{Grosime sistolică parietală - Grosime diastolică}}{\text{Grosime diastolică}} \times 100$$

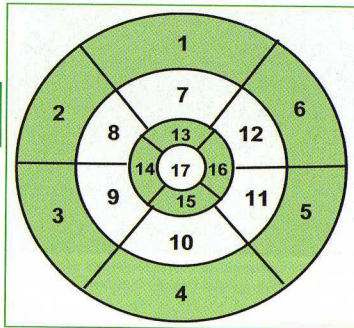

1.bazal anterior
2.bazal anteroseptal
3.bazal inferoseptal
4.bazal inferior
5.bazal inferolateral
6.bazal anterolateral
7.mediu anterior
8.mediu anteroseptal
9.mediu inferoseptal
10.mediu inferior
11.mediu inferolateral
12.mediu antero-lateral
13.apical anterior
14.apical septal
15. apical inferior
16. apical lateral
17.apex

Fig.2.17.Segmentarea VS (regiunile bazală, medie şi apicală) conform [17]

Valori normale: perete anteroseptal 53±13% ; perete inferolateral 69±23%[1]

RATA ÎNGROŞĂRII PARIETALE

$$RIP = \frac{\text{Grosime sistolică parietală - Grosime diastolică}}{\text{Grosime diastolică}} \times \frac{1}{dt}$$

Valori normale: 1,75/s[1]

Reprezintă indici de performanţă regională.

Limite: dependenţă de frecvenţa cardiacă, presarcină, postsarcină [1]

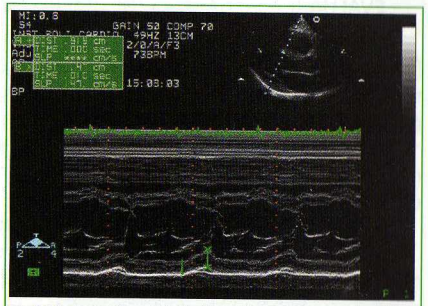

Fig.2.18. Ecografie mod M din secţiune parasternal ax lung VS. Se măsoară grosimea diastolică, respectiv sistolică a peretelui inferolateral, pentru calculul îngroşării parietale. Aici îngroşarea parietală =60%

EVALUAREA FUNCŢIEI SISTOLICE PRIN IMAGISTICĂ DOPPLER TISULAR

PRINCIPIUL METODEI

Imagistica de tip Doppler miocardic sau tisular (cunoscută în literatură ca *tissue Doppler imaging*, TDI, sau *Doppler myocardial imaging*, DMI) utilizează principiul Doppler pentru cuantificarea velocităţilor miocardice. TDI presupune utilizarea unor filtrări adaptate deoarece miocardul se deplasează în timpul ciclului cardiac cu velocităţi mici (sub 20 cm/s), având o densitate

crescută a semnalului 2D. Astfel, TDI utilizează filtre care elimină structurile ce se deplasează cu viteze mari şi au reflectivitate scăzută.

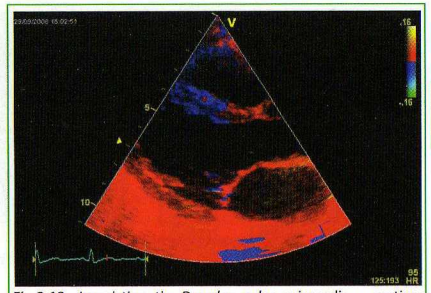

Fig.2.19. Imagistica tip Doppler color miocardic - sectiune parasternală ax lung VS.

In funcţie de direcţia de mişcare a ţesutului interogat prin Doppler tisular, se achiziţionează:

- pentru studiul deplasării radiale: secţiuni parasternale ax lung, respectiv ax scurt la nivelul ventriculului stâng
- pentru studiul deplasării longitudinale la nivelul VS sau VD: secţiuni apicale tip 4-, 3- sau 2-camere

Informaţia obţinută poate fi redată in mai multe moduri [18]:

• **Doppler tisular color** - pe imaginea 2D, miocardul este codificat color în funcţie de direcţia şi viteza deplasării (roşu pentru deplasarea către transductor şi albastru dinspre transductor) (Fig. 2.19). Permite aprecierea calitativă a cineticii regionale (segmentele cu cinetică alterată prezintă velocităţi scăzute, absente, uneori chiar inversate, contracţie postsistolică) şi a (a)sincronismului contracţiei.

Prelucrarea imaginii TDI color 2D poate permite mai multe tipuri de redare a informaţiei:

- Curved M-mode: mod M color pe o linie trasată manual de-a lungul miocardului de la inelul septal la cel lateral – oferind astfel informaţii asupra cineticii regionale şi sincronismului de contracţie (Fig 2.20.A.)
- Doppler tisular color mod M - redă evoluţia temporală a velocităţilor tisulare la nivelul pereţilor intersectaţi de cursorul de mod M (convenţional sau anatomic). Această modalitate de redare a datelor permite de asemenea aprecierea cineticii regionale şi a (a)sincronismului de contracţie (Fig.2.20. B).

• **Doppler tisular pulsat** – prin care se vizualizează şi se poate cuantifica în timp real velocitatea maximă a deplasării regiunii de interes pe parcursul ciclului cardiac (Fig. 2.21). Convenţional se măsoară velocitatea sistolică maximă (S') la nivelul inelului mitral septal şi/sau lateral (ghidurile indicând a se calcula media vitezelor la nivelul inelului mitral inferoseptal şi anterolateral din apical 4 camere) - este un indicator al funcţiei sistolice globale cu valoare prognostică independentă.

Valori normale : S'>7,5 cm/s

Valorile velocităţilor sistolice maxime diferă cu vârsta şi sexul. De asemenea, ele sunt în mod normal mai mari în segmentele bazale decât în

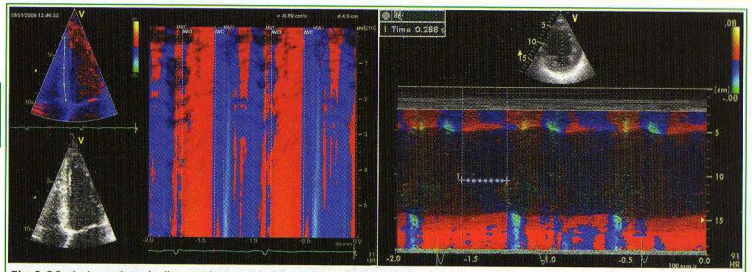

Fig.2.20. A. Imagine de "curved M mode" înregistrată de-a lungului miocardului. B. Imagine de Doppler tisular color mod M la un pacient cu CMD şi asincronism de contracţie între peretele anteroseptal si peretele inferolateral

cele apicale ale ventriculului, şi mai mari la nivelul inelului mitral lateral decât la nivel septal.

Limite: dependenţa de unghiul de interogare, dificultatea în examinarea tuturor segmentelor, influenţa mişcării de translaţie, imposibilitatea excluderii mişcării pasive [19]. Metoda este inutilizabilă dacă există calcificare importantă de inel mitral, anuloplastie mitrală sau proteză mitrală.

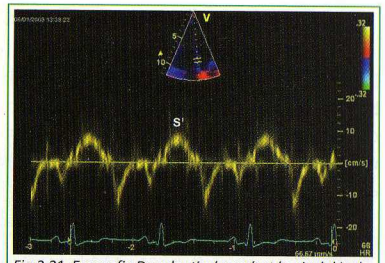

Fig.2.21. Ecografie Doppler tisular pulsat la nivelul inelului mitral septal la un individ normal (S'=10 cm/s)

• analiza cantitativă offline a velocităţilor tisulare/miocardice – permite analiza ulterioară a datelor brute de imagini codificate pentru studiul velocităţilor miocardice şi cuantificarea velocităţii medii a deplasării regiunii de interes pe parcursul ciclului cardiac (Fig. 2.22).

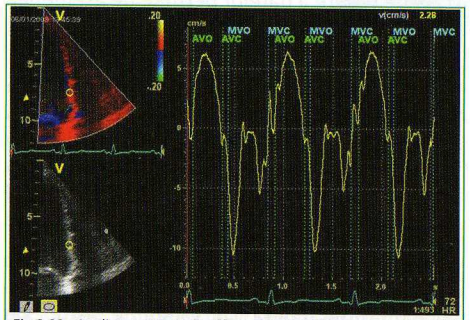

Fig.2.22. Analiza cantitativă offline a velocităţilor miocardice.AVO, deschiderea valvei aortice; AVC, închiderea valvei aortice; MVO, deschiderea valvei mitrale; MVC, închiderea valvei mitrale

Velocităţile miocardice obţinute reprezintă valori mediate pe parcursul ciclului cardiac, mai apropiate valorilor medii ale velocităţilor tisulare, deci cu aproximativ 20% mai mici decât cele obţinute prin Doppler pulsat în timp real.

Avantaje: capacitatea de a interoga simultan mai multe segmente miocardice în cadrul aceluiaşi ciclu cardiac.

• analiza deformării miocardice pe baza datelor de tip Doppler tisular – pe baza imaginilor de tip Doppler tisular color, se efectuează analiza offline a deformării şi respectiv a ratei deformării miocardice (Fig. 2.23 şi 2.24).

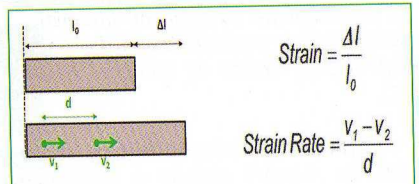

Fig.2.23. Principiile imagisticii deformării miocardice. Strain (deformarea miocardică) se defineşte ca modificarea dimensiunii, Δl, relativ la dimensiunea iniţială, l_0, a unui obiect. Strain rate (rata deformării miocardice) reprezintă gradientul spaţial al velocităţilor, la măsurarea prin imagistica Doppler tisulară. V1, V2, velocităţi miocardice regionale; d, distanţa între punctele cu velocităţi V1 şi V2 (modificată după [20])

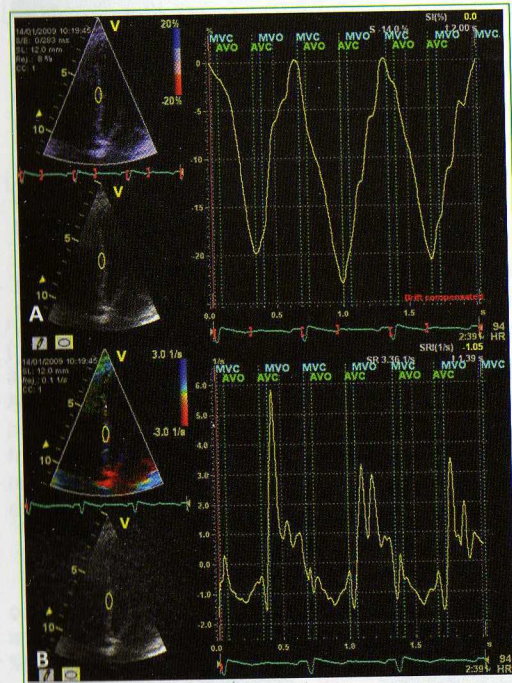

Fig.2.24. Imagistica deformării miocardice longitudinale pe baza principiului Doppler la nivel septal. A. Curbă tipică de deformare (strain) miocardică longitudinală. B. Curbă tipică pentru rata deformării miocardice (strain rate) longitudinale. AVO, deschiderea valvei aortice; AVC, închiderea valvei aortice; MVO, deschiderea valvei mitrale; MVC, închiderea valvei mitrale

Aceasta are 3 componente principale: longitudinală, radială şi circumferenţială.

Deformarea (*strain*, S) = deformarea unui obiect raportată la dimensiunea lui iniţială. Se exprimă în procente (alungirea +%, scurtarea -%).

Rata de deformare (*strain rate*, SR) = viteza cu care se produce deformarea. Se exprimă în s^{-1}

Avantaje: elimină dependenţa de mişcarea pasivă sau de translaţie a inimii, sensibilitate superioară tehnicii Doppler pulsat tisular (şi implicit imagisticii 2D), SR - relativ independent de pre/postsarcină.

Principalul avantaj al imagisticii de deformare miocardică este reprezentat de capacitatea sa de a depista modificări precoce ale funcţiei ventriculare, înainte de scăderea FEVS şi a altor parametri convenţionali [21].

Dezavantaje: S-dependent de pre/postsarcină, dependenţă de unghi, influenţa mişcării globale a cordului, prezenţa de artefacte împiedică înregistrarea velocităţilor şi deformării locale.

EVALUAREA FUNCŢIEI SISTOLICE PRIN TEHNICA SPECKLE-TRACKING

PRINCIPIUL METODEI

Pentru a elimina dependenţa de unghi a TDI, studiul deformării miocardice poate fi efectuat şi printr-o tehnică nouă de imagistică de tip speckle tracking (*speckle tracking echocardiography*, STE). Metodologia se bazează pe urmărirea cadru cu cadru a direcţiei si distanţei deplasării unor markeri de ţesut, derivând astfel date privind velocităţile şi deformarea miocardică. Această tehnică fiind independentă de unghiul de incidenţă permite măsurarea deformării la nivelul tuturor segmentelor miocardice. S-au dezvoltat tehnici speckle tracking 2D şi mai recent 3D (în curs de validare).

Informaţia este redată similar imagisticii S/SR derivată din Doppler tisular-imagine 2D codată color (roşu-scurtare, albastru-alungire), mod M sau mod M anatomic, *bull's eye*, reprezentare tridimensională sau curbe S/SR (Fig. 2.25).

In tehnica complementară *Automated Function Imaging* (AFI), după calcularea deformării longitudinale pentru fiecare segment în parte se poate calcula media pentru toate segmentele - deformare globală (*global longitudinal strain*, GLS), iar pe baza imaginii de tip hartă *bull's eye* se poate evalua teritoriul coronarian afectat în boala coronariană ischemică (Fig. 2.26).

Valoare normală GLS: -19,7±0,28% [22].

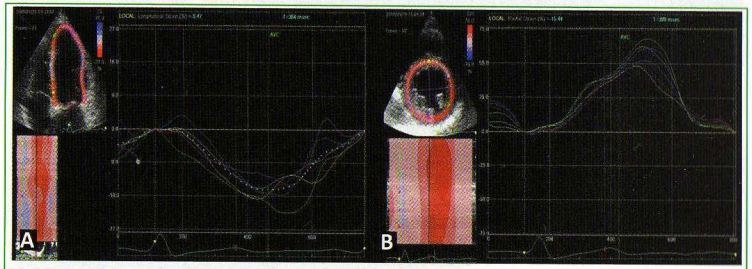

Fig.2.25.Imagistica deformării miocardice prin tehnica speckle tracking.A. Curbe de deformare miocardică longitudinală segmentară şi globală VS, obţinute din secţiune apicală 4 camere. B. Curbe de deformare miocardică radială segmentară şi globală VS, obţinute din secţiune parasternală ax scurt la nivelul muşchilor papilari.

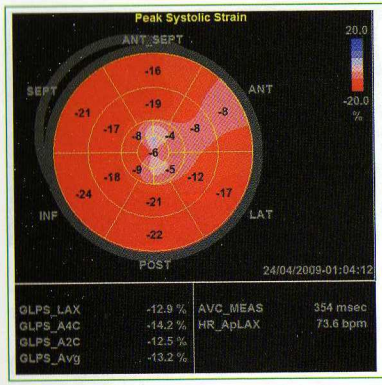

Fig.2.26. Imagistică de tip Automated Function Imaging cu reprezentare în bull's eye a hărţii de deformare longitudinală a VS la un pacient cu infarct anterior vechi. Se observă codificarea color a deformării longitudinale (roşu – valori normale, roz – valori reduse, albastru - valori paradoxal inversate) şi prezentarea valorilor de deformare segmentară pe hartă, indicând disfuncţia miocardică în teritoriul arterei descendente anterioare ocluzionate. Deformarea globală a VS (GLPS_avg) de -13,2% este net diminuată.

Avantaje:

- independenţa de unghi, nefiind o tehnică Doppler.
- măsoară concomitent S/SR pe două direcţii de deplasare miocardică.

Dezavantaje:

-dependenţa de calitatea imaginii (calitatea scazută a imaginii poate duce la o trasare incorectă a endocardului).

TEHNICI DE OPTIMIZARE A DELIMITĂRII ENDOCARDICE

IMAGISTICA ARMONICĂ

Principiul metodei: interacţiunea dintre ţesut şi ultrasunete face ca pe măsură ce ultrasunetele înaintează în ţesut să emită frecvenţe armonice (multiplu al frecvenţei fundamentale); prelucrarea de către receptor numai a undelor ultrasonice reflectate cu frecvenţă dublă celei emise („*second harmonic imaging*") asigură imagini de calitate superioară, deoarece combină penetrarea bună specifică frecvenţei joase (emise) cu rezoluţia bună specifică frecvenţei înalte (recepţionate). In plus sunt eliminate şi artefacte de tip reverberaţie şi de tip lob lateral, cauzate de unde cu putere acustică joasă, care nu generează armonice [23-25].

ECOGRAFIA DE CONTRAST

Principiul metodei: substanţa de contrast ajunsă în VS realizează opacifierea cavităţii ventriculare, permiţând o demarcaţie corectă şi rapidă a endocardului, deci aprecierea funcţiei sistolice globale şi regionale (Fig.2.27). Se foloseşte combinat cu imagistica armonică, în ecografia 2D şi 3D [26,27].

Dezavantaje:

- uneori sunt dificil de diferenţiat nuanţele de gri între ţesut şi contrast – prin metode specifice ecografiei de contrast, care speculează interacţiunea ultrasunete-contrast şi ultrasunete-ţesut, se reuşeşte creşterea ecogenităţii contrastului cu scăderea ecogenităţii miocardului.

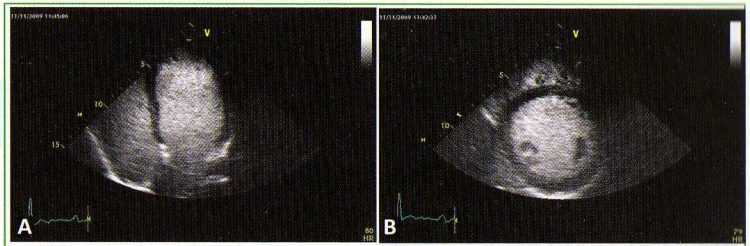

Fig.2.27. Ecografie de contrast cu opacifierea VS cu Sonovue® şi delimitarea optimizată a endocardului din apical 4 camere (A) respectiv parasternal ax scurt (B).

• artefacte de atenuare: contrastul apical reflectă majoritatea undelor ultrasonice ducând la vizualizare deficitară a zonelor bazale

• distrugerea microbulelor apicale (expuse unui index mecanic mai mare) poate produce imagine suboptimă în această zonă

• diferenţierea contrastului cavitar de cel din microcirculaţia miocardului

• preţul ridicat

Cu toate aceste dezavantaje, acurateţea în determinarea volumelor ventriculare, FE, cineticii segmentare şi reproductibilitatea sunt superioare ecografiei native, atât 2D cât şi 3D [26,27].

CUANTIFICAREA ACUSTICĂ

Principiul metodei: metodă de delimitare automată a endocardului bazată pe caracteristicile diferite ale undei ultrasonice reflectată de ţesut faţă de cea reflectată de sânge [28].

Avantaje: rapiditatea delimitării endocardului

Dezavantaje: dependenţa de rezoluţia laterală; structurile mai ecogene sau artefactele sunt interpretate ca ţesut, rezultând inexactităţi; uşoară supraevaluare a FE în comparaţie cu ventriculografia.

COLOR KINESIS

Principiul metodei: reprezintă o aplicaţie a cuantificării acustice: în funcţie de caracteristicile undei reflectate, fiecare pixel e clasificat ca ţesut sau sânge; în sistolă se alocă culoare acelor pixeli care îşi modifică caracterul, astfel încât se vizualizează ca bandă color deplasarea sistolică a endocardului, putându-se aprecia funcţia sistolică globală şi segmentară [28].

Dezavantaje:dependenţa de rezoluţia laterală; nu poate elimina efectele mişcării de translaţie a inimii.

BIBLIOGRAFIE

1. Derumeaux G, Abergel E, Brochet E, Echocardiographie, Edite par les Laboratoires BYK, 2001.
2. Lang RM, Bierig M, Devereux RB, et al. Recommendations for chamber quantification. Eur J Echocardiogr. 2006 Mar;7(2):79-108.
3. Feigenbaum H, Armstrong WF, Ryan T. Evaluation of systolic and diastolic function of the left ventricle. În Feigenbaum H, Echocardiography, Lippincot, William and Wilkins, 2005:138 – 180.
4. Apetrei E, Evaluarea ecocardiografică a cavităţilor inimii în Ecocardiografie, Ed Medicală, 1990:72-73.
5. Otto CM, Transthoracic Views, Normal Anatomy, and Flow Patterns în:Textbook of Clinical Echocardiography, Ed 3, 2004: 37.
6. Aurigemma PG. Quantitative Evaluation of Left Ventricular Structure, Wall Stress and Systolic Function. In Otto CM ed, The Practice of Clinical Echocardiography, Elsevier Saunders 2012:156-176.
7. Carlhäll C, Hatle L, Nylander E. A novel method to assess systolic ventricular function using atrioventricular plane displacement – a study in young healthy males and patients with heart disease.Clin Physiol Funct Imag 2004; 24 (4):190-196.
8. Simonson JS, Schiller NB. Descent of the base of left ventricle: An echocardiographic index of left ventricular function. J Am Soc Echocardiogr 1989; 2:25-35.
9. Alam M, Rosenhamer G.Atrioventricular plane displacement and left ventricular function. J Am Soc Echocardiogr. 1992; 5(4):427-33.
10. Lang RM, Badano LP, Tsang W et al. EAE/ASE recommendations for image acquisition and display using three-dimensional echocardiography. Eur Heart J Cardiovasc Imaging. 2012;13(1):1-46.
11. Mor-Avi V, Lang RM. The use of real-time three-dimensional echocardiography for the quantification of left ventricular volumes and function. Curr Opin Cardiol. 2009;24(5):402-9.
12. Chen C, Rodriguez L, Guerrero JL, et al. Noninvasive estimation of the instantaneous first derivative of left ventricular pressure using continuous wave Doppler echocardiography. Circulation 1991;83:2101-2110.
13. Kolias TJ, Aaronson KD, Armstrong WF. Doppler-derived dP/dt and -dP/dt predict survival in congestive heart failure.J Am Coll Cardiol 2000; 36(5): 1594 - 1599.
14. Tei C, Dujardin KS, Hodge DO et al. Doppler echocardiographic index for assessment of global right ventricular function. J Am Soc Echocardiogr 1996; 9(6):838-47.
15. Toumanidis ST, Miocardial performance Index or Tei Index: Valuable in Research but Doubtful in Clinical Practice. Hellenic J Cardiol 2005; 46:43-45.
16. Lakoumentas J A, Panou F K, Kotseroglou V K, et al, The Tei Index of Miocardial Performance: Applications in Cardiology. Hellenic J Cardiol2005; 46: 52-58.
17. Cerquiera MD, Weissman NJ, Dilsizian V et al. Standardized myocardial segmentation and nomenclature for tomographic imaging of the heart. AHA Writing Group on Myocardial Segmentation and Registration for Cardiac Imaging, Circulation 2002; 105: 538-542.
18. Jurcut R, Ginghină C. Examinarea Doppler tisular. În Popescu BA, Ginghină C, Ecocardiografia Doppler. Editura Medicală 2011:57-68.
19. Pellerin D, Sharma R, Elliott P et al. Tissue Doppler, strain, and strain rate echocardiography for the assessment of left and right systolic ventricular funcţion. Heart 2003; 89 (Suppl 3):iii9-17.
20. D'hooge J, Heimdal A, Jamal F, et al. Regional strain and strain rate measurements by cardiac ultrasound: principles, implementation and limitations. Eur J Echocardiogr 2000;1(3):154-70.
21. Jurcut R, Wildiers H, Ganame J, et al. Detection and monitoring of cardiotoxicity-what does modern cardiology offer? Support Care Cancer. 2008;16(5):437-45.
22. Yingchoncharoen T, Agarwal S, Popovic ZB, et al. Normal ranges of left ventricular strain: a meta-analysis.J Am Soc Echocardiogr.2013;26(2):185-91.
23. Thomas JD; Rubin DN. Tissue harmonic imaging: why does it work? J Am Soc Echocardiogr 1998;11(8):803-8.
24. Monaghan MJ. Second harmonic imaging: a new tune for an old fiddle? Heart 2000; 83(2):131-2.
25. Burns PN. Harmonic imaging with ultrasound contrast agents. Clin Radiol 1996, 51(Suppl 1):50-55.
26. Mulvagh SL, DeMaria AN, Feinstein SB et al. Contrast Echocardiography: Current and Future Applications. J Am Soc Echocardiogr. 2000;13(4):331-42.
27. Olszewski R, Timperley J, Szmigielski C et al. The clinical applications of contrast echocardiography. Eur J Echocardiogr. 2007 Jun;8(3):S13-23.
28. Voigt JU, von Bibra H, Daniel WG. New techniques for the quantification of myocardial funcţion: acoustic quantification, color kinesis, tissue Doppler and "strain rate imaging", Z Kardiol. 2000; 89 (Suppl 1):97-103.

NOTE

CAPITOLUL 3
FUNCŢIA DIASTOLICĂ A VENTRICULULUI STÂNG

Definiţia.....47
Metode de evaluare a funcţiei diastolice.....48
Evaluarea fluxului transmitral.....48
Evaluarea fluxului în venele pulmonare.....53
Regurgitarea mitrală şi funcţia diastolică.....56
Dopplerul tisular miocardic.....57
Doppler mod M color.....59
Algoritm de evaluare a funcţiei diastolice.....63
Evaluarea funcţiei diastolice în situaţii speciale.....69

DEFINIŢIA

Diastola reprezintă perioada ciclului cardiac cuprinsă între închiderea valvei aortice şi închiderea valvei mitrale (zgomotul 2 şi respectiv zgomotul 1)

FAZELE DIASTOLEI

1. Relaxarea izovolumică
2. Faza de umplere rapidă
3. Faza de umplere lentă (diastasis)
4. Umplerea diastolică tardivă datorată contracţiei atriale

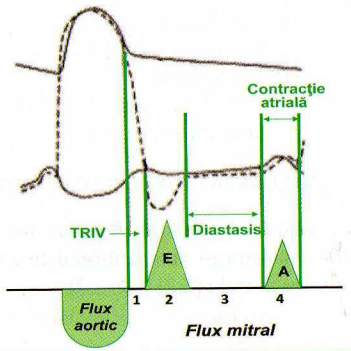

Fig. 3.1. Corespondenţa ciclului cardiac cu elementele profilului transmitral utilizate în evaluarea funcţiei diastolice

DETERMINANŢII FUNCŢIEI DIASTOLICE CARE POT FI EVALUAŢI ECOCARDIOGRAFIC

- Relaxarea ventriculară
- Complianţa ventriculară (distensibilitatea)
- Presiunile diastolice ventriculare
- Umplerea diastolică ventriculară - precoce şi tardivă
- Umplerea atrială şi presiunile atriale

Disfuncţia diastolică presupune anomalii ale:
- relaxării ventriculare şi ale umplerii ventriculare precoce
- curbei diastolice pasive presiune-volum

METODE DE EVALUARE A FUNCŢIEI DIASTOLICE

Ecocardiografia 2D

- permite evaluarea dimensiunilor şi funcţiei AS, a dimensiunilor VS
- decelează elemente legate de cardiopatia subiacentă

Ecocardiografia mod M

Are actualmente valoare limitată.
Elemente de mod M corelate cu funcţia diastolică:

- dimensiuni AS, VS
- grosime pereţi VS
- incizura „B" pe panta A-C a VMA, indicator calitativ de presiune telediastolică crescută
- paternul mişcării septului interventricular

Ecocardiografia Doppler

- **Doppler spectral pulsat**
  - Evaluarea fluxului diastolic transmitral (în repaus şi la Valsalva)
  - Evaluarea fluxului venos pulmonar
- **Doppler color mod M**
  - Evaluarea velocităţii de propagare a fluxului în ventriculul stâng
- **Doppler tisular**
  - Velocităţile precoce şi tardivă ale inelului mitral
  - Deformarea miocardică

EVALUAREA FLUXULUI TRANSMITRAL

Evaluarea profilului fluxului diastolic transmitral se face din secţiune apicală 4-camere, cu eşantionul de volum Doppler pulsat poziţionat la vârful cuspelor mitrale [1,2] (Fig. 3.2).

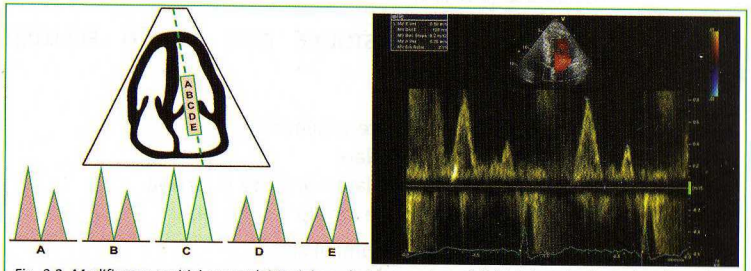

Fig. 3.2. Modificarea poziţiei cursorului Doppler pulsat în raport cu vârful foiţelor mitrale conduce la modificarea profilului fluxului transmitral (poziţie corectă – C). În dreapta, exemplu de măsurare a parametrilor E, A, TDE [3]

Tabel 3.1. Parametrii de funcţie diastolică derivaţi din evaluarea Doppler spectral a fluxului diastolic transmitral

PARAMETRII FLUXULUI TRANSMITRAL	VALORI NORMALE*
Velocitatea maximă a umplerii diastolice precoce (E)	0,72 (0,44-1,00) m/s
Velocitatea maximă a umplerii diastolice tardive prin contracţie atrială (A)	0,40 (0,20-0,60) m/s
Raportul E/A	1,9 (0,7-3,1)
Timpul de decelerare al undei E (TDE)	179 (139-219) ms
Durata umplerii ventriculare prin contracţie atrială (Dur A) măsurată la nivelul inelului mitral	127±13 ms
Timpul de relaxare izovolumică (TRIV)	76 (54-98) ms

**Valorile normale menţionate pentru parametrii fluxului transmitral sunt valabile pentru subiecţi sănătoşi cu vârste între 21 şi 49 de ani [1] cu excepţia DurA (valabil pentru categoria de vârstă 21-40 ani) [2]*

Velocităţile maxime E şi A se obţin corect prin plasarea eşantionului Doppler pulsat între vârfurile cuspelor mitrale în diastolă. Aceste velocităţi scad cu deplasarea eşantionului spre inelul mitral sau spre apex, putând conduce chiar la modificarea tipului de profil transmitral.

Timpul de relaxare izovolumică (TRIV) se măsoară din apical 5 camere, cu eşantionul Doppler pulsat plasat între tractul de ejecţie al VS şi valvele mitrale (Fig.3.3.A). Măsurarea TRIV se efectuează de la semnalul de închidere a valvelor aortice până la debutul influxului mitral (Fig.3.3.B).

Evoluţia raportului E/A pe parcursul progresiei disfuncţiei diastolice este rezultatul a două procese de sens opus: alterarea relaxării (determinând scăderea raportului E/A) şi creşterea presiunilor de umplere (determinând creşterea raportului E/A). Astfel, raportul E/A descrie o curbă „în U" pe măsura progresiei disfuncţiei diastolice a VS [4] (Fig.3.4). Aceasta reprezintă principala limită a folosirii fluxului transmitral în evaluarea funcţiei diastolice a VS: dificultatea de a diferenţia între normal (funcţie de relaxare VS normală, presiuni de umplere normale) şi pseudonormal (relaxare VS alterată şi presiuni

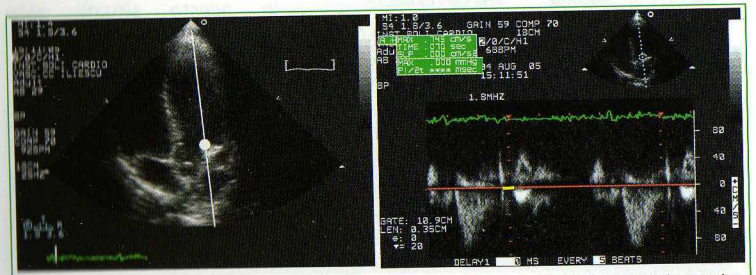

Fig. 3.3. Metoda de măsurare a timpului de relaxare izovolumică (TRIV). A. Poziţionarea eşantionului Doppler pulsat. B. Măsurarea TRIV.

Tabel 3.2. Variaţii patologice ale profilului de umplere ventriculară diastolică

	E	A	E/A	Observaţii
Vârsta avansată	↓	↑	↓	Velocităţile undelor E şi A se vor interpreta în funcţie de vârstă
Tahicardia / BAV gr. I		↑	↓	E şi A pot fuziona Creştere relativă a undei A care începe înainte ca unda E să atingă linia de bază
Presarcina ↓ Hipovolemie Diuretice, venodilatatoare Manevra Valsalva	↓	N/↑	↓	
Presarcina ↑ Hipervolemie Presiune AS ↑ Regurgitare mitrală semnificativă	↑	↓	↑	
Disfuncţie sistolică VS	↑	↓	↑	
Disfuncţie contractilă AS Fibrilaţie atrială Flutter atrial Ritm sinusal		absentă ↓ ↓		

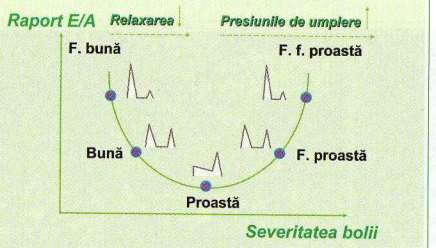

Fig. 3.4. Curba "în U" descrisă de raportul E/A pe măsura progresiei disfuncţiei diastolice a VS[5]

de umplere crescute), aspectul Doppler al fluxului transmitral fiind identic. În aceste situaţii este necesară folosirea unei tehnici adiţionale pentru diferenţiere (Valsalva, flux venos pulmonar, Doppler tisular, viteza de propagare a fluxului în VS prin mod M color).

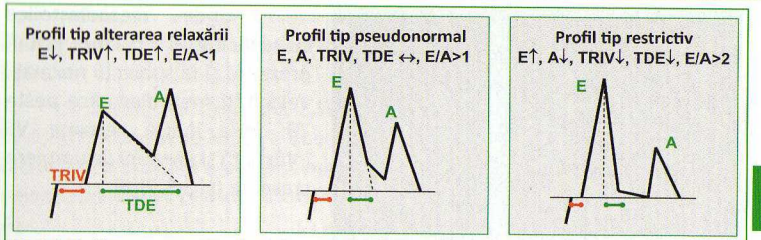

Fig. 3.5. Modificarea parametrilor fluxului transmitral în disfuncţia diastolică

Posibile erori/dificultăţi de interpretare în evaluarea fluxului transmitral

- Măsurarea incorectă a TDE prin lipsa intersectării liniei care trasează panta descendentă a undei E cu linia de bază. Nu confundaţi metoda de măsurare a PHT (unde nu este necesară prelungirea liniei care trasează decelerarea undei E până la linia de zero) cu metoda de măsurare a TDE (unde, prin definiţie, trebuie măsurat timpul necesar decelerării undei E strict până la linia de zero). Această greşeală frecventă duce adesea la subestimarea semnificativă a TDE (Fig.3.6).

- Prezenţa regurgitării aortice excentrice orientate spre VMA face dificilă înregistrarea corectă a velocităţilor undelor E şi A. Asocierea regurgitarii aortice poate determina un profil transmitral tip restrictiv. Se poate folosi pentru optimizarea imaginii incidenţa apicală 2 camere.

- Pacienţii tineri, sănătoşi, cu relaxare VS foarte activă, care sucţionează sângele din VS către apex pot avea un profil transmitral identic cu cel restrictiv, aflându-se pe panta din stânga a curbei „în U"

- După conversia fibrilaţiei atriale la ritm sinusal, deşi activitatea atrială electrică s-a reluat (există unde P pe ECG), amplitudinea undei A a fluxului transmitral poate rămâne iniţial scăzută sau chiar absentă, prin fenomen de „stunning" atrial.

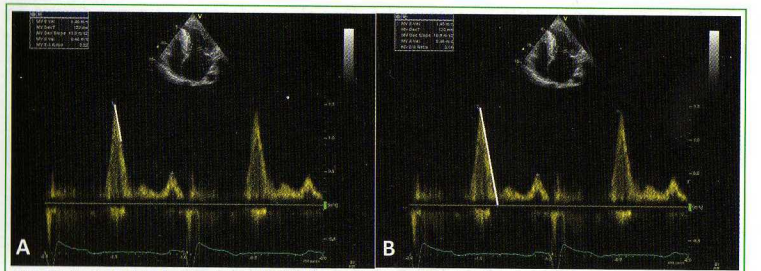

Fig. 3.6. Exemplu de măsurare incorectă a TDE, cu obţinerea unei valori de 123 ms (A) faţă de valoarea corectă, de 133 ms, obţinută la intersectarea cu linia de zero (B) [3]

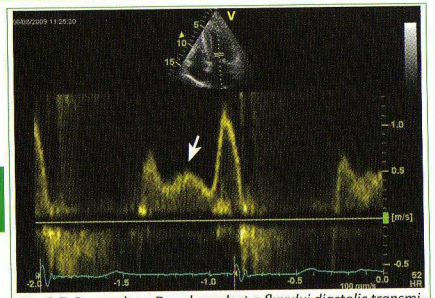

Fig. 3.7. Pe anvelopa Doppler pulsat a fluxului diastolic transmitral la pacient cu cardiomiopatie hipertrofică se poate evidenţia unda L mezodiastolică (săgeată) cu velocitate de 50 cm/s, semn de presiune de umplere VS crescută [3]

- Unde mezodiastolice cu velocităţi < 20 cm/s pot fi prezente şi la subiecţii normali. Velocităţi mezodiastolice peste 20 cm/s indică relaxare VS întârziată şi presiuni de umplere crescute (Fig. 3.7)[6].

Manevra Valsalva standardizată „demască" prezenţa presiunilor de umplere crescute atât la pacienţi cu profil de tip "alterarea relaxării", cât şi la cei cu profil tip „pseudonormal" (Fig. 3.8). Scopul manevrei este de a creşte presiunea intratoracică şi de a scădea temporar întoarcerea venoasă la cord. Astfel, se „suspendă" temporar efectul presiunilor de umplere crescute asupra fluxului transmitral şi se demască profilul de flux transmitral subiacent (Tabel 3.3) [7-9].

Manevra Valsalva are variabilitate mare şi este dificil de efectuat corect dacă nu este standardizată. Standardizarea se realizează însă uşor folosind un tensiometru cu mercur de la care s-a detaşat para de cauciuc şi s-a ataşat o „piesă bucală", cel mai simplu de folosit fiind tubul unei seringi de la care s-a scos pistonul. Pacientul este solicitat să sufle continuu în această piesă bucală astfel încât să menţină constant coloana de mercur la 40 mmHg timp de 10 secunde, perioadă în care se înregistrează permanent fluxul transmitral prin Doppler pulsat [7].

O scădere cu 20 cm/s a velocităţii undei E a fluxului transmitral, în condiţiile în care poziţia eşantionului Doppler pulsat nu s-a modificat în timpul manevrei, indică un efort respirator adecvat la pacientul cu profil Doppler pulsat transmitral nerestrictiv [6].

Tabel 3.3. Interpretarea răspunsului la manevra Valsalva standardizată [3]

E/A	Răspuns la Valsalva	PTDVS
>1 *normal*	E ↓ şi A ↓, iar E/A ramâne > 1	normale
<1	E ↓ şi A ↓	normale
< 1	E ↓ şi A ↑	crescute
> 1 *pseudonormal*	E ↓, TDE↑, A ↑, E/A devine < 1 (tip "alterarea relaxării")	crescute

Posibile erori/dificultăţi de interpretare a răspunsului la manevra Valsalva

- La calcularea raportului E/A se va folosi valoarea absolută a undei A (velocitatea maximă a undei A minus velocitatea undei E la debutul undei A).

- Scăderea raportului E/A cu ≥ 0,5 faţă de valoarea iniţială indică presiune de umplere crescută independent de funcţia sistolică.

- O scădere a raportului E/A< 0,5 nu indică întotdeauna o funcţie diastolică normală.

- Lipsa de răspuns a profilului fluxului transmitral la manevra Valsalva este un indicator imperfect al ireversibilităţii acestuia.

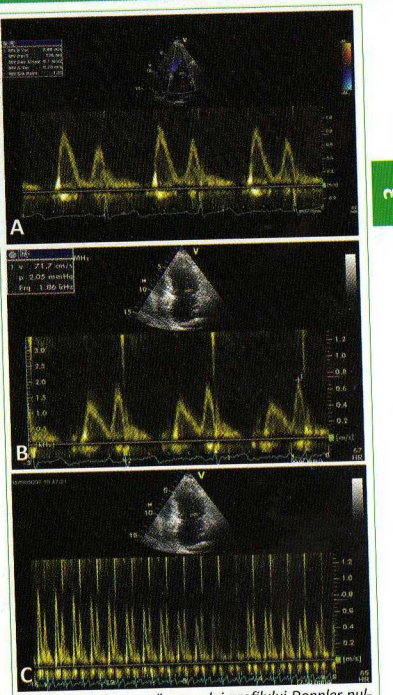

Fig. 3.8. Evaluarea răspunsului profilului Doppler pulsat transmitral la manevra Valsalva. A. Profil diastolic transmitral spontan de tip „pseudonormal"; B. Profil transmitral de tip „relaxare întârziată" demascat de manevra Valsalva; C. Înregistrarea profilului Doppler pulsat transmitral în timpul manevrei Valsalva cu o viteză de derulare mică (12,5 mm/s) permite o mai bună vizualizare a răspunsului pozitiv (modificarea raportului E/A cu > 0,5) [3].

EVALUAREA FLUXULUI ÎN VENELE PULMONARE

Evaluarea fluxului venos pulmonar se face din secţiune apicală 4 camere, cu eşantionul de volum Doppler pulsat la 0,5-1 cm de orificiul de vărsare al venei pulmonare superioare drepte (sub ghidaj Doppler color)(Fig. 3.9)[10,11].

Tabel 3.4. Parametrii fluxului venos pulmonar şi valorile lor normale

PARAMETRII FLUXULUI VENOS PULMONAR	VALORI NORMALE*
Velocitatea maximă sistolică (S)	0,44±0,10 m/s
Velocitatea maximă diastolică (D)	0,44±0,11 m/s
Velocitatea maximă a refluxului atrial (A_R)	0,21±0,8 m/s
Durata refluxului atrial (Dur_{AR})	$Dur_{AR} < Dur_{A\,Mitral}$
Fracţia de umplere sistolică**	>60%

** valorile menţionate pentru parametrii fluxului venos pulmonar sunt valabile pentru subiecţi sănătoşi cu vârste cuprinse între 21 şi 40 de ani [2]*

*** Fracţia de umplere sistolică = integrala velocitate timp a undei S raportată la suma integralelor velocitate timp ale undelor S şi D ale fluxului venos pulmonar.*

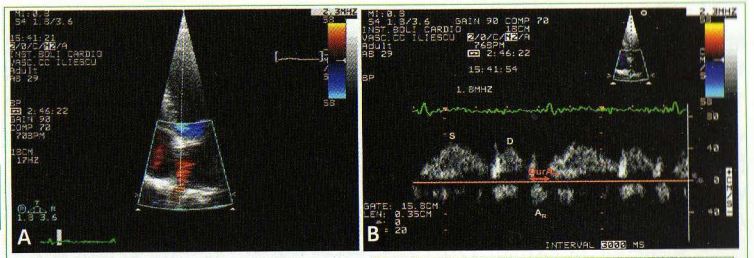

Fig. 3.9. Evaluarea fluxului venos pulmonar. A. Poziţionarea eşantionului Doppler pulsat pentru înregistrarea fluxului venos pulmonar; B. Aspect normal al fluxului venos pulmonar; C. Parametrii evaluaţi prin examen Doppler pulsat.

Tabel 3.5 Semnificaţia componentelor profilului fluxului în venele pulmonare

S1	relaxarea atrială (adesea fuzionată cu S2 la TTE)
S2	deplasarea apicală sistolică a inelului mitral
D	relaxarea ventriculară (velocitate maximă şi timp de decelerare corelate cu unda E)
AR	refluxul atrial (contracţia atrială) cu durată şi velocitate maximă corelate cu PTDVS

Profilul fluxului sistolic din venele pulmonare poate fi alcătuit din două componente, S1 şi S2.

Aspectul bifazic al fluxului sistolic venos pulmonar (S1 şi S2) şi refluxul atrial (AR) se vizualizează mai bine în ETE, care permite efectuarea măsurătorilor în vena pulmonară superioară stângă cu flux mai laminar decât vena pulmonară superioară dreaptă.

Pierderea funcţiei mecanice atriale poate determina dispariţia undei AR.

Diferenţa DurAR - DurAMitral nu este dependentă de vârstă [12]. Acest parametru a dovedit o bună corelaţie cu PTDVS măsurată invaziv [13]. Când PTDVS este normală DurAR < DurAMitral

Tabel 3.6 Factorii care influenţează velocităţile fluxului venos pulmonar

	S/D
Vârsta avansată	> 1
Presarcina ↑	>1
Tahicardia	S fuzionează cu D
BAV grad I	<1
Regurgitarea mitrală	<1 sau S inversat
Funcţia sistolică VS ↓	<1

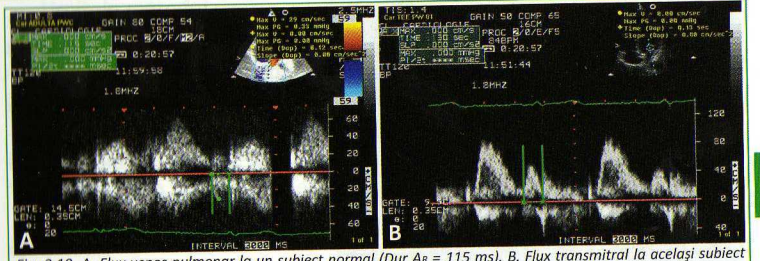

Fig. 3.10. A. Flux venos pulmonar la un subiect normal (Dur AR = 115 ms). B. Flux transmitral la acelaşi subiect (Dur A mitral = 130 ms)

(atriul trimite cu uşurinţă sângele în VS) (Fig. 3.10 A şi B la un subiect normal).

La PTDVS crescute DurAR creşte progresiv (AS trimite sângele mai uşor în venele pulmonare decât în VS) şi cu cât PTDVS este mai mare cu atât diferenţa DurAR - DurAMitral este mai mare (Fig. 3.11 A şi B).

Pe parcursul evoluţiei stadiale a disfuncţiei diastolice raportul S/D are şi el o distribuţie parabolică, descriind o curbă cu aspect de „U inversat"[14].

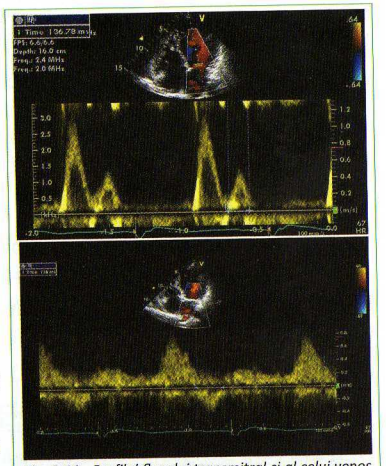

Fig. 3.11. Profilul fluxului transmitral si al celui venos pulmonar în prezenţa disfuncţiei diastolice. A. Profil diastolic transmitral de tip restrictiv (raport E/A >2); B. Disfuncţia diastolică avansată cu profil transmitral de tip restrictiv se asociază cu reducerea raportului S/D care devine subunitar şi cu creşterea velocităţii şi duratei undei AR (Dur AR - AMitral >30 ms, semn de PTDVS crescută)[3]

Profilul fluxului în venele pulmonare în prezenţa disfuncţiei diastolice

Posibile erori în evaluarea fluxului venos pulmonar

- În prezenţa regurgitării mitrale velocitatea S scade, poate apărea reflux sistolic tardiv sau chiar inversarea fluxului sistolic în venele pulmonare (nu se mai poate aprecia

Tabel 3.7. Modificarea profilului fluxului venos pulmonar în paralel cu disfuncţia diastolică a VS

Tip disfuncţie diastolică VS	Aspect flux venos pulmonar
Alterarea relaxării	S/D >1 (creşte paralel cu scăderea raportului E/A)
Profil restrictiv	S/D <1, AR ↑
Profil „pseudonormal" al fluxului transmitral	S/D < 1, AR >35 cm/s, DurAR > DurAMitral

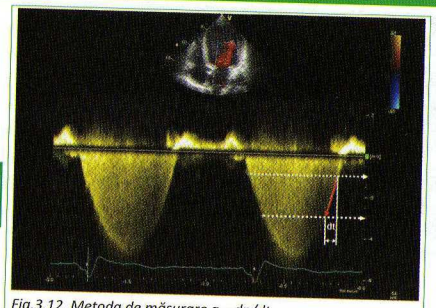

Fig.3.12. Metoda de măsurare a – dp/dt

raportul S/D, dar aspectul este util pentru evaluarea severităţii regurgitării mitrale).

- După conversia fibrilaţiei atriale la ritm sinusal, vitezele S şi A_R sunt mici datorită fenomenului de „stunning" atrial.

- Ablaţia cu radiofrecvenţă a circuitelor reintrante atriale poate determina stenoza orificiului venelor pulmonare şi creşterea consecutivă a velocităţilor fluxului venos pulmonar.

LIMITE ALE METODELOR DOPPLER CONVENTIONALE

- Dependenţa mare de presarcină
- Interpretare influenţată de vârstă, frecvenţă cardiacă, tulburări de ritm şi conducere (tahicardia, fibrilaţia atrială, BAV grad I)
- Extrasistolele ventriculare - bătaia postextrasistolică poate determina un profil mitral tip alterarea relaxării datorită asincronismului contracţie-relaxare
- Stimularea tip VVI - E şi A variabile
- Regurgitarea mitrală modifică profilul transmitral şi venos pulmonar
- Regurgitarea aortică semnificativă poate conduce la apariţia unui profil al influxului mitral de tip restrictiv şi respectiv la apariţia regurgitării mitrale diastolice.

REGURGITAREA MITRALĂ ŞI FUNCŢIA DIASTOLICĂ

Rata de scădere a velocităţii jetului de regurgitare mitrală la sfârşitul sistolei reflectă rata de scădere a presiunii în VS la începutul diastolei şi se corelează cu constanta *tau* a relaxării [15,16]. Reprezintă un indice al relaxării VS (-dp/dt).

Determinarea - dp/dt se face pe segmentul telesistolic al jetului de regurgitare mitrală între punctele corespunzătoare velocităţilor de 3 m/s şi respectiv 1 m/s (Fig. 3.12).

Valori normale ≥ 1100mmHg/s[17]

O valoare redusă indică o relaxare alterată reprezentând un predictor puternic de morbiditate şi mortalitate cardiovasculară [18].

O valoare a -dp/dt < 450 mmHg/s indică disfuncţie diastolică severă şi se corelează bine cu TRIV >100 ms [19].

Limitele metodei

- Velocitatea jetului regurgitant e influenţată de presiunea în AS, care poate fi crescută ca urmare a unei regurgitări mitrale importante chiar în absenţa disfuncţiei diastolice.
- Metoda este nestandardizată, având o reproductibilitate redusă.

DOPPLERUL TISULAR MIOCARDIC

Permite evaluarea funcţiei miocardice segmentare prin înregistrarea velocităţilor de mişcare a miocardului cu ajutorul sistemului Doppler pulsat reglat pentru velocităţi joase [6,20].

Măsurarea se efectuează de obicei din secţiunea apicală 4 camere, cu eşantionul Doppler pulsat plasat în segmentul bazal, la aproximativ 1 cm de inelul mitral (în grosimea septului sau a peretelui lateral).

Există variaţii fiziologice ale valorilor în funcţie de poziţionare şi vârstă (Tabel 3.8).

Aspectul velocităţilor miocardice este similar dar inversat în comparaţie cu cel al fluxului convenţional transmitral, cu valori mult reduse comparativ cu cele ale fluxului diastolic transmitral.

- **Faza sistolică**: unda pozitivă S' (deplasarea miocardului către apex în sistolă)
- **Faza diastolică**: 2 unde negative
  - **e'** - corespunde relaxării diastolice (concomitentă cu unda T pe ECG). Se corelează invers cu constanta *tau* a relaxării şi reprezintă un marker al relaxării ventriculare relativ independent de presiunile de umplere [21,22]. Nu reprezintă o măsură directă a relaxării ventriculare (ex : în cardiopatia ischemică apare o neuniformitate a relaxării).

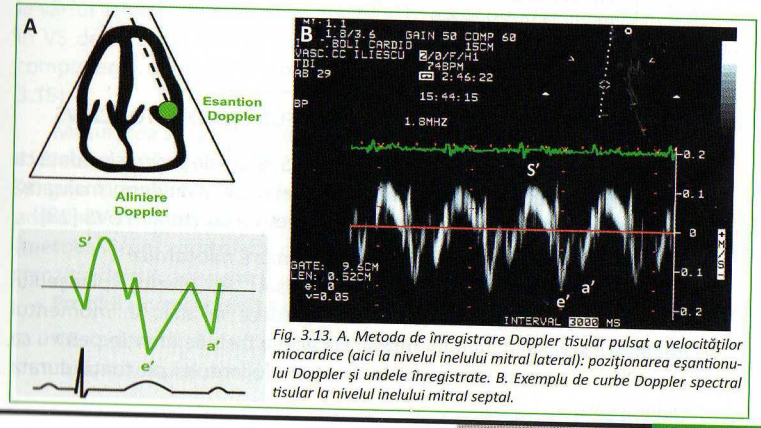

Fig. 3.13. A. Metoda de înregistrare Doppler tisular pulsat a velocităţilor miocardice (aici la nivelul inelului mitral lateral): poziţionarea eşantionului Doppler şi undele înregistrate. B. Exemplu de curbe Doppler spectral tisular la nivelul inelului mitral septal.

Tabel 3.8 Valorile normale ajustate pentru vârstă ale velocităţilor tisulare septale şi laterale [23]

Vârsta	< 40 ani	40-60 ani	> 60 ani
Velocitatea e' septal	>9 cm/s	>7 cm/s	>6 cm/s
Velocitatea e' lateral	>11 cm/s	>10 cm/s	>7 cm/s

- **a'** – velocitatea maximă anulară tardivă corespunzătoare contracţiei atriale
- raportul **e'/a'** este în mod normal > 1

Observaţii:

- Înregistrarea la nivel anular septal este mai reproductibilă, în timp ce peretele lateral bazal e mai puţin expus anomaliilor de cinetică segmentară; corelaţia între velocităţile anulare laterală şi septală este în general destul de bună [22].
- Pentru evaluarea funcţiei diastolice globale VS se recomandă utilizarea velocităţii medii e' rezultată din media valorilor e' măsurate la nivel septal şi lateral. Acest lucru este obligatoriu în cazul pacienţilor cu tulburări de cinetică regională VS [6].
- Înregistrarea se face la sfârşitul expirului în apnee (pacientul în decubit lateral), pentru evitarea mişcărilor cordului cu respiraţia.
- Modificarea cu vârsta a raportului e'/ a' este similară cu cea a profilului fluxului transmitral.

Tabel 3.9 Factori care influenţează velocităţile anulare diastolice [24-27]

	e'	a'	e'/a'
Vârsta	↓	↑	↓
Suprasarcina de volum (regurgitarea mitrală)	↑		
Postsarcina ↑ (HTA)	↓	↑	

PROFILUL VELOCITĂŢILOR ANULARE ÎN DISFUNCŢIA DIASTOLICĂ VS

Pe parcursul evoluţiei disfuncţiei diastolice VS, **e'** scade progresiv odată cu apariţia alterării relaxării, fără a suferi însă fenomenul de „pseudonormalizare" în prezenţa unor presiuni crescute în AS şi respectiv a creşterii PTDVS [28].

Posibile erori în evaluarea velocităţilor tisulare miocardice

- Plasarea eşantionului Doppler pulsat la nivelul planşeului atrioventricular face ca acesta să se situeze în atriu în momentul deplasării apicale a inelului mitral. De aceea trebuie atenţie pentru ca eşantionul Doppler să se afle la nivelul miocardului pe toată durata ciclului cardiac !

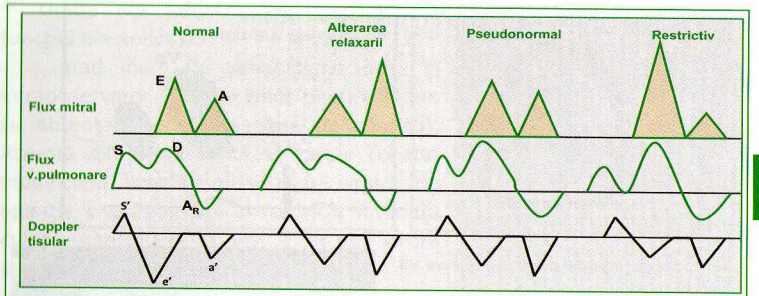

Fig. 3.14. Evoluţia simultană a aspectului fluxurilor transmitral şi venos pulmonar şi a Dopplerului tisular miocardic, în paralel cu avansarea disfuncţiei diastolice a VS

- Lipsa alinierii corecte a fasciculului de ultrasunete cu peretele lateral/ septul VS duce la subestimarea velocităţii e'.
- Tulburările de conducere atrioventriculare prin asincronismul dintre contracţie şi relaxare pot determina un profil de tip alterarea relaxării.
- Cardiostimularea tip VVI poate produce unde e' şi a' disociate în funcţie de ritmul subiacent.
- Anomaliile de cinetică segmentară influenţează interpretarea e' şi a' măsurate într-un singur segment !

DOPPLER MOD M COLOR

Metoda permite evaluarea velocităţii de propagare a fluxului în interiorul VS de la inel spre apex în diastolă (Vp), ca indice al relaxării ventriculare [29,30]. Spre deosebire de Doppler-ul transmitral convenţional, în care interogarea fluxului se face într-un singur punct prin plasarea eşantionului la vârful valvelor mitrale, ecografia mod M color permite interogarea fluxului în VS de-a lungul întregii distanţe de la bază către apex, permiţând astfel compunerea unei „hărţi" spaţio-temporale a propagării sângelui în VS (Fig. 3.15).

Măsurarea se face poziţionând cursorul de mod M pe imaginea 2D apical 4 camere cu Doppler color, paralel cu influxul mitral, în interiorul jetului sangvin la nivelul valvei mitrale [3]. Se utilizează un sector îngust folosind adâncimea minimă care permite includerea inelului mitral şi a apexului. Vp (metoda Brun) reprezintă panta (cm/s) segmentului linear care identifică tranziţia de culoare pentru unda de umplere diastolică precoce.

Profilul normal mod M color al velocităţii de propagare a fluxului în VS

- **E** - prima undă de flux propagată de la inelul mitral spre apex (relaxarea diastolică precoce) - poate avea un aspect bifazic:

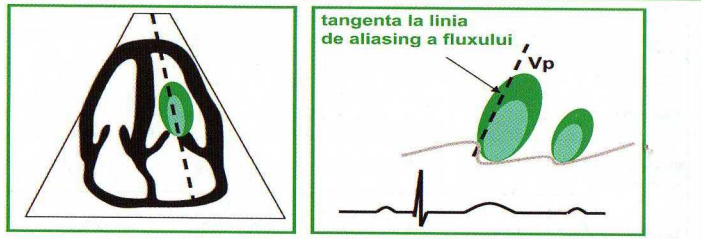

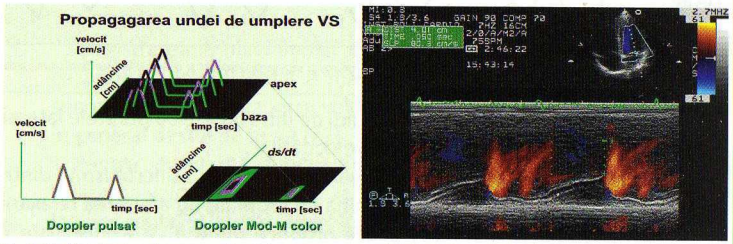

Fig. 3.15. Metoda de măsurare a vitezei de propagare a undei de umplere a VS (Vp)

- etapa 1 - mişcarea iniţială a coloanei de sânge în interiorul VS datorată transmiterii undei de presiune
- etapa 2 - propagarea velocităţii maxime datorată propagării vortexului inelar

• **A** - a doua undă de flux, corespunzătoare contracţiei atriale - nu depăşeşte porţiunea mijlocie a VS.

Vp are o bună corelaţie cu constanta *tau* a relaxării şi este relativ independentă de condiţiile de umplere (hipervolemie, Trendelenburg, inhalarea de nitrit de amil)[31].

Vp scade progresiv pe parcursul agravării disfuncţiei diastolice (Fig. 3.17) şi nu suferă fenomenul de „pseudonormalizare" (Fig. 3.18).

Tabel 3.10. Determinanţi fiziologici ai Vp

	Vp
Vârsta avansată	↓
Alterarea relaxării VS	↓

Tabel 3.11. Evoluţia Vp în prezenţa disfuncţiei diastolice [32]

	Normal tânăr	Normal adult	Alterarea relaxării	Pseudo-normal	Profil restrictiv
E/A (cm/s)	>1	>1	<1	1-2	>2
Vp (cm/s)	>55	>45	<45	<45	<45

Limite ale utilizării Vp în evaluarea funcţiei diastolice VS:

- grad mare de variabilitate inter- şi intraobservator (semnal color uneori neclar, cu absenţa unei limite clare de aliasing). Această din urmă limită se poate corecta modificând baseline-ul şi astfel viteza de apariţie a aliasing-ului astfel încât interfaţa culoare-nonculoare să devină cât mai liniară şi să fie uşor de trasat (Fig.3.19)

- poate supraestima relaxarea diastolică în cazul unui VS mic sau hipertrofic, respectiv în prezenţa unei funcţii sistolice globale normale [23].

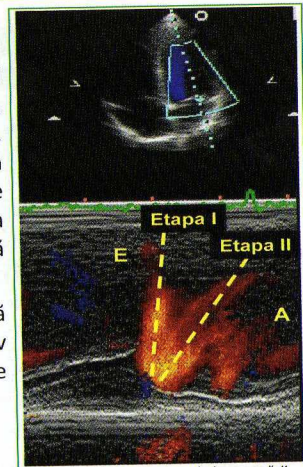

Fig. 3.16. Aspect normal al propagării fluxului de umplere VS în mod M color

Fig. 3.17. Aspect al propagării fluxului transmitral cu velocitate redusă (Vp =22 cm/s) la un pacient cu cardiomiopatie dilatativă

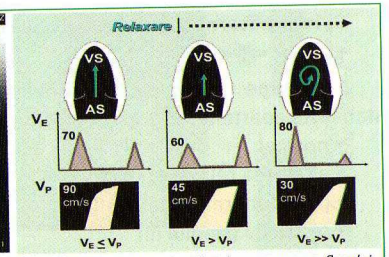

Fig. 3.18. Evoluţia velocităţii de propagare a fluxului transmitral în paralel cu agravarea disfuncţiei diastolice a VS

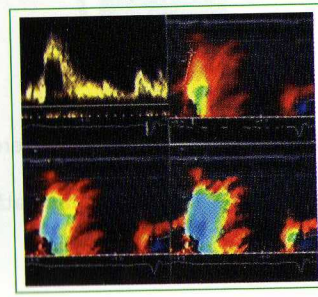

Fig. 3.19. Modificarea vitezei de apariţie a aliasing-ului conduce la delimitarea mai netă a interfeţei pe care se măsoară Vp

Tabel 3.12 Clasificarea disfuncţiei diastolice [32,33]

	Normal	Uşoară	Uşoară –moderată	Moderată	Severă
Fiziopatologie		↓ relaxării	↓ relaxării şi ↑ PTDVS	↓ relaxării, ↓ complianţei şi ↑ PTDVS	↓ relaxării, ↓↓ complianţei şi ↑↑ PTDVS
E / A	1–2	<1	<1	1–2	>2
e'/a'	1–2	<1	<1	<1	>1
TRIV (ms)	50–100	>100	normal	↓	↓
TDE (ms)	150–200	>200	>200	150–200	<150
S/D	≥1	S>D	S>D	S<D	S<<D
AR (m/s)	<0,35	<0,35	≥0,35	≥0,35	≥0,35
DurAR-DurAMi (ms)	<20	<20	≥20	≥20	≥20

EVOLUŢIA STADIALĂ A DISFUNCŢIEI DIASTOLICE

Evaluarea funcţiei diastolice VS presupune:

1. Identificarea şi precizarea tipului şi a severităţii disfuncţiei diastolice
2. Estimarea presiunilor de umplere VS

1. Identificarea şi precizarea tipului şi a severităţii disfuncţiei diastolice

Etape:

Se începe cu evaluarea profilului Doppler al fluxului transmitral. Se stabileşte apartenenţa acestui profil la tipurile :

- normal
- alterarea relaxării (stadiul I)
- pseudonormal (stadiul II)
- restrictiv (stadiul III)

În cazul unui profil aparent normal (E/A = 1-2) asociat cu una din următoarele situaţii :

- arie AS ↑
- volum VS ↑
- hipertrofie VS
- cardiopatie ischemică
- cardiomiopatii (dilatativă, hipertrofică, restrictivă)

se apelează la parametri ecografici suplimentari în vederea diferenţierii profilului normal de unul „pseudonormal" (Tabel 3.13):

- manevra Valsalva pentru fluxul transmitral (ideal standardizată)
- Doppler flux venos pulmonar
- Doppler tisular inel mitral
- mod M color flux mitral.

ALGORITM DE EVALUARE A FUNCŢIEI DIASTOLICE

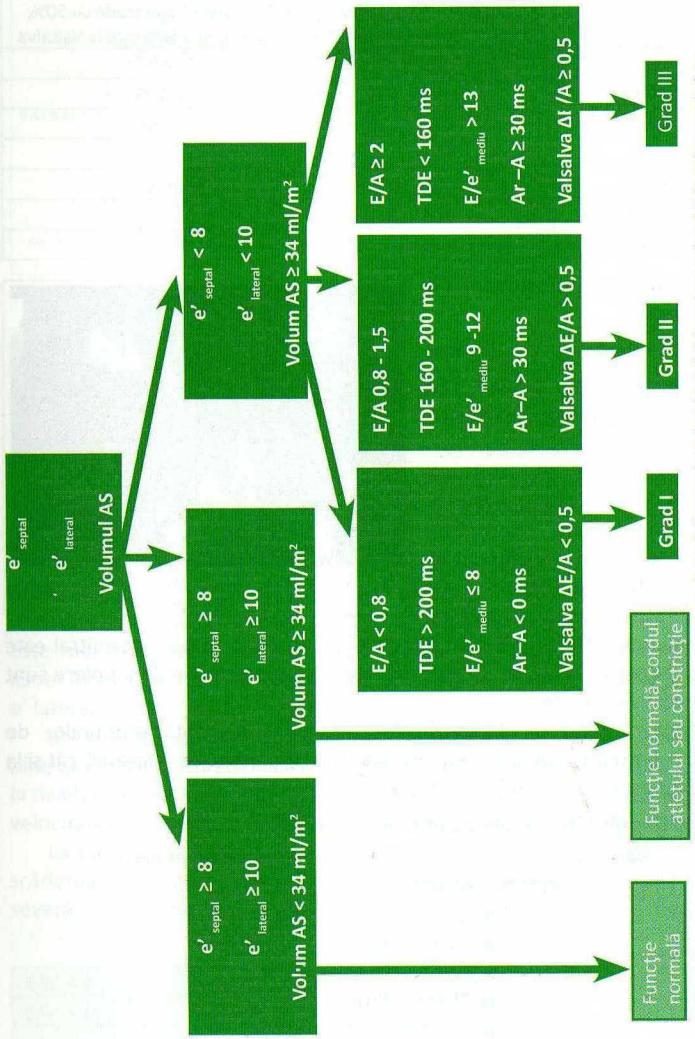

Algoritm 1. Algoritm de gradare a disfuncţiei diastolice din ghidul de evaluare a funcţiei diastolice ventriculare stângi prin ecocardiografie elaborat de Societatea Americană de Ecocardiografie şi Asociaţia Europeană de Ecocardiografie [6].

Tabel 3.13. Metode de diagnostic diferenţial între aspectul normal şi pseudonormal al fluxului transmitral

	Normal	Pseudonormal
E/A	> 1	> 1
Manevra Valsalva	E/A ramâne > 1 la Valsalva; Unda A scade la Valsalva	E/A devine <1 sau scade cu 50%; Unda A nu scade/creşte la Valsalva
S/D	≥ 1	< 1
AR (m/s)	< 0,35	≥ 0,35
DurAR-DurAMi (ms)	< 30	> 30
e'	> 10	< 8
e'/a'	> 1	< 1
E/e'	< 8	> 15
Vp (cm/s)	> 45	< 45

2. Estimarea presiunilor de umplere VS

Eco Doppler flux transmitral

- Profilul de tip restrictiv : E/A>2, TDE<140 ms (Fig. 3.20) indică PTDVS ↑

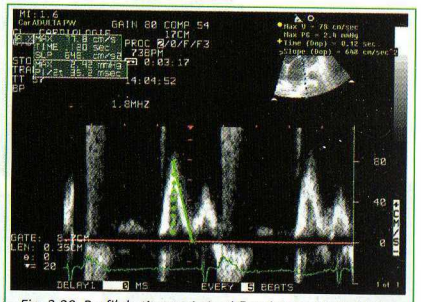

Fig. 3.20. Profil de tip restrictiv al fluxului transmitral la un pacient cu cardiomiopatie dilatativă

- Profilul de tip alterarea relaxării şi respectiv „pseudo-normal" impun utilizarea unor parametri suplimentari pentru estimarea PTDVS. Deşi în mod curent se consideră că presiunile de umplere VS sunt normale atunci când fluxul transmitral este de tip „alterarea relaxării" , există situaţii în care presiunile de umplere sunt semnificativ crescute.

Manevra Valsalva standardizată „demască" prezenţa presiunilor de umplere crescute atât la pacienţi cu profil de tip „alterarea relaxării", cât şi la cei cu tip pseudonormal (Fig. 3.21)[9,34,35].

Eco Doppler flux venos pulmonar [33,36,37]

Tabel 3.14. Corelaţii între parametrii fluxului venos pulmonar şi PTDVS crescută

PTDVS crescută

- S<D
- AR>0,35 m/s
- DurAR – DurAMi >30 ms
- TDD <175ms
- IVTS/(IVTS+IVTD)<55%

TDD, timpul de decelerare a undei D;
IVTS, IVTD, integralele velocitate-timp ale undelor S şi respectiv D

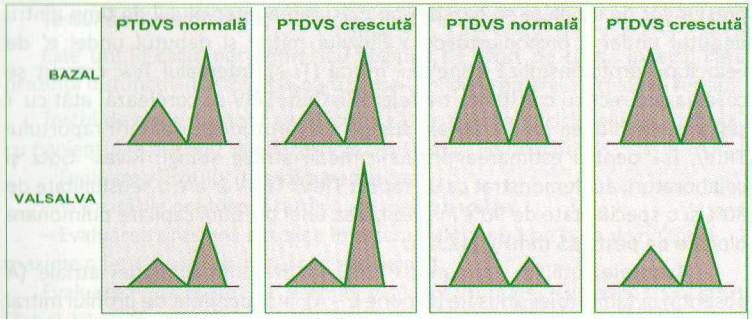

Fig. 3.21. Diverse tipuri de răspuns ale profilului de flux transmitral la manevra Valsalva demască o creştere a PTDVS

Doppler tisular miocardic

Raportul E/e' este cel mai bun predictor al presiunilor de umplere VS, însă fără suficientă putere discriminatorie pentru a putea fi utilizat izolat[38].

S-a dovedit că raportul E/e' este superior BNP în predicţia unor presiuni de umplere crescute şi are valoare prognostică[39].

Pentru evaluarea funcţiei diastolice globale VS se recomandă utilizarea velocităţii medii e' rezultată din media valorilor e' măsurate la nivel septal şi lateral. Acest lucru este obligatoriu în cazul pacienţilor cu tulburări de cinetică regională VS [6].

Măsurarea velocităţii e' într-un singur punct (septal sau lateral) se poate utiliza pentru estimarea PTDVS în cazul pacienţilor fără tulburări de cinetică regională. În acest caz trebuie ştiut că velocitatea e' măsurată la nivel septal este mai mică decât cea măsurată pe versantul lateral al inelului mitral astfel încât raportul E/ e' septal este de obicei mai mare decât raportul E/ e' lateral

In cazul pacienţilor cu FEVS normală raportul E/e' lateral se corelează mai bine cu PTDVS măsurată invaziv, recomandând în acest context măsurarea e' la nivelul inelului mitral lateral (la aceşti pacienţi influenţa presarcinii asupra velocităţii e' măsurate la nivel septal este mai mare)[40].

La pacienţii la care raportul E/e' nu poate fi folosit (stenoza mitrală – scăderea velocităţii e' datorată calcificării inelului mitral, regurgitarea mitrală severă – creşterea velocităţii e' datorată creşterii presarcinii) evaluarea

Tabel 3.15. Corelaţii între valoarea raportului E/e' şi PTDVS

E/e' < 8	PTDVS normală
E/e' > 15	PTDVS ↑
E/e' între 8 şi 15	Sunt necesari parametri suplimentari pentru estimarea PTDVS

presiunilor de umplere se bazează pe măsurarea intervalului de timp dintre debutul undei E protodiastolice a fluxului mitral şi debutul undei e' de velocitate protodiastolică a inelului mitral ($T_{E-e'}$). Intervalul $T_{E-e'}$ crescut se corelează direct cu constanta τ a relaxării. Cum TRIV se corelează atât cu τ cât şi cu presiunea medie atrială stângă a apărut ideea utilizării raportului TRIV/ $T_{E-e'}$ pentru estimarea presiunii medii atriale stângi. Rivas- Gotz şi colaboratorii au demonstrat ca un raport TRIV/ $T_{E-e'} < 2$ are o sensibilitate de 80% şi o specificitate de 90% în prezicerea unei presiuni capilare pulmonare blocate de peste 15 mmHg [41,42].

- **Avantaje**: util în estimarea PTDVS în prezenţa fibrilaţiei atriale (A absentă), a tahicardiei sinusale (fuziune E – A), independent de profilul mitral sau fracţia de ejecţie VS.

- **Limite**: diferenţele între valorile e' la nivel septal, respectiv lateral la pacienţii cu cardiopatie ischemică, CMD sau HVS pot influenţa estimarea PTDVS. „ Zona gri" a valorilor între 8 şi 15 necesită informaţii suplimentare.

Doppler mod M color

Raportul E/Vp se corelează direct cu presiunile de umplere VS şi valoarea lui poate fi utilizată pentru estimarea acestora [43]. Valori crescute ale acestui indice au valoare prognostică şi se asociază cu severitatea disfuncţiei VS şi cu existenţa evenimentelor clinice de congestie pulmonară [44]

Valori ale raportului E/Vp >1,5 sugerează PTDVS crescută şi au valoare prognostică dovedită la pacienţi postinfarct [45]. Un raport E/Vp >2 este un indicator specific de PTDVS↑, mai ales în prezenţa unui VS dilatat sau a disfuncţiei sistolice de VS.

- **Avantaje**: Vp este relativ independent de presarcină

- **Limite**: Vp poate fi normală (sau chiar crescută) în cazul unui profil Doppler transmitral pseudonormal sau restrictiv comparativ cu unul de tip alterarea relaxării la pacienţii cu funcţie atrială bună şi VS nedilatat. Evaluarea sa poate fi dificilă în prezenţa tahicardiei, a aritmiilor sau a unei insuficienţe aortice excentrice. Estimarea PTDVS pe baza raportului E/Vp nu are suficientă acurateţe la pacienţii cu fracţie de ejecţie VS păstrată (> 50%).

Indicatori de PTDVS ↑

Tabel 3.16 Indicatori de PTDVS crescute

AS	E/A	TDE	A_R	$Dur_{AR} - Dur_{AMi}$	S/D	TDD	IVTS/ IVTS+IVTD	E/e'	E/Vp
dilatat	>2	<150ms	>0,35 m/s	≥ 30 ms	S<D	< 175 ms	<55%	>15	>2

Testul de stres diastolic

Este util în cazul pacienţilor cu dispnee de efort de cauza incertă care prezintă disfuncţie diastolică uşoară şi presiuni de umplere normale în repaus.

Testul de stres diastolic se efectuează cu ajutorul bicicletei ergometrice, cu pacientul în decubit dorsal/usor lateral stang. Se urmăresc:

- Evaluarea fluxului diastolic transmitral
- Velocităţile precoce şi tardivă ale inelului mitral
- Evaluarea presiunii sistolice în artera pulmonară pe baza velocităţii maxime a jetului de regurgitare tricuspidiană

Evaluarea raportului E/e' permite evaluarea funcţiei diastolice VS la efort (Tabel 3.17)[46-48].

Tabel 3.17. Evaluarea funcţiei diastolice VS la efort

Relaxare VS	E	TDE	e'	E/e'	PTDVS
normală	↑	↓	↑	N/↓	N
alterată	↑↑	↓↓	↑	↑	↑

- o scurtare a TDE cu peste 50 ms indică o creştere importantă a presiunilor de umplere VS
- Raportul E/e' se corelează cu presiunile de umplere la efort măsurate invaziv

Lipsa datelor clinice şi limitele metodei în cazul pacienţilor cu disfuncţie sistolică segmentară VS, boală mitrală şi fibrilaţie atrială fac testul impropriu pentru practica clinică curentă.

ALGORITM PRACTIC DE EVALUARE A PRESIUNILOR DE UMPLERE VENTRICULARE STÂNGI

Disfuncţie sistolică ventriculară stângă prezentă

• Profilul fluxului transmitral este suficient pentru estimarea cu acurateţe a presiunilor de umplere la pacienţii cu disfuncţie sistolică VS (Algoritm 2)

• Evoluţia sub tratament a profilului fluxului transmitral este un important parametru prognostic.

Funcţie sistolică ventriculară stângă normală

• Estimarea presiunilor de umplere la pacienţi cu funcţie sistolică globală VS normală e mai dificilă şi începe cu evaluarea raportului E/e' (Algoritm 3)

• Ulterior, prezenţa a cel puţin 2 din celelalte măsurători anormale pledează pentru presiuni de umplere VS crescute.

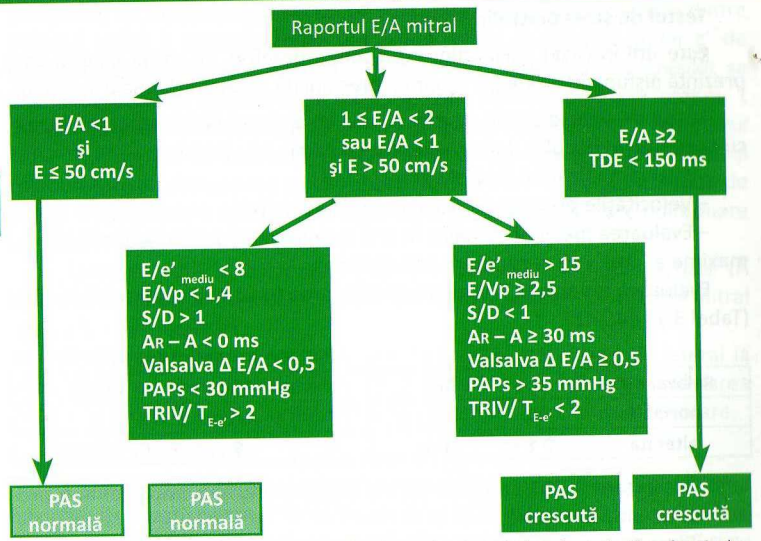

Algoritm 2. Algoritm de evaluare a presiunilor de umplere ventriculare la pacienţii cu fracţie de ejecţie ventriculară stângă scăzută din ghidul de evaluare a funcţiei diastolice ventriculare stângi prin ecocardiografie elaborat de Societatea Americană de Ecocardiografie şi Asociaţia Europeană de Ecocardiografie [6]

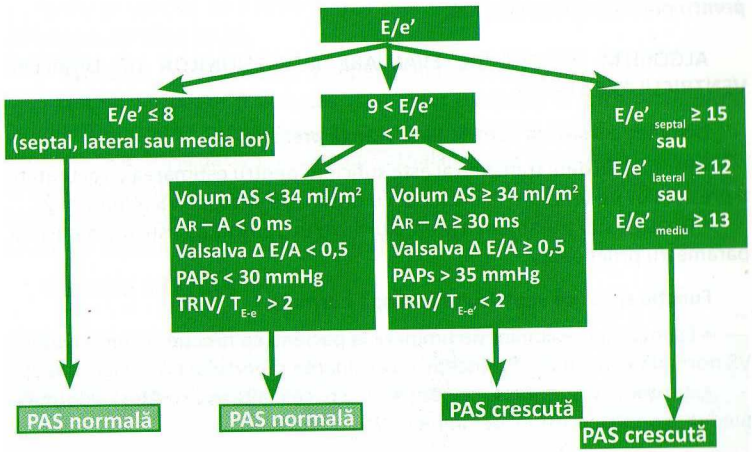

Algoritm 3. Algoritm de evaluare a presiunilor de umplere ventriculare la pacienţii cu fracţie de ejecţie ventriculară stângă normală din ghidul de evaluare a funcţiei diastolice ventriculare stângi prin ecocardiografie elaborat de Societatea Americană de Ecocardiografie şi Asociaţia Europeană de Ecocardiografie [6].

EVALUAREA FUNCŢIEI DIASTOLICE ÎN CONDIŢII SPECIALE

EVALUAREA FUNCŢIEI DIASTOLICE ÎN PREZENŢA FIBRILAŢIEI ATRIALE

Elemente sugestive pentru PTDVS crescută în prezenţa FiA
- TDE < 130 – 150 ms (în prezenţa disfuncţiei sistolice de VS se corelează bine cu PTDVS)
- E/e' > 15
- Vp scăzut

Observaţii

- Analiza elementelor menţionate trebuie efectuată pe intervale în care frecvenţa cardiacă este de 60-80 bpm.

- TDE se va măsura numai atunci când unda E se termină înainte de complexul QRS! (deoarece debutul sistolei conduce la închiderea prematură a valvelor mitrale, cu scurtarea artificială a TDE)

EVALUAREA FUNCŢIEI DIASTOLICE ÎN CARDIOMIOPATIA RESTRICTIVĂ

Parametrii care indică presiuni de umplere VS crescute la pacienţii cu cardiomiopatie restrictivă sunt:

- TDE ≤ 140 ms [49-51]
- E/A > 2,5
- E/e' ≥ 15 (prezice PTDVS ≥ 15 mmHg)
- TRIV ≤ 50 ms indică presiuni AS crescute (deschiderea precoce a valvei mitrale)[51]

EVALUAREA FUNCŢIEI DIASTOLICE ÎN PREZENŢA STENOZEI MITRALE

În mod tipic pacienţii cu stenoză mitrală prezintă presiuni diastolice VS normale sau scăzute, cu excepţia situaţiilor în care aceştia prezintă boli asociate (miocardice sau valvulare). Raportul E/e' nu este util în acest context.

Ecocardiografia Doppler permite estimarea presiunii din AS:

- cu cât TRIV e mai scurt şi cu cât velocitatea undei E este mai mare, cu atât presiunea în AS e mai mare

- presiunea în AS este semnificativ crescută la sfârşitul diastolei dacă velocitatea fluxului transmitral se menţine >1,5 m/s la acest moment

- raportul TRIV/ $T_{E-e'}$ se corelează bine cu PCP şi presiunea din AS: TRIV/ $T_{E-e'}$< 4,2 indică cu acurateţe presiuni de umplere > 15 mmHg [52].

EVALUAREA FUNCŢIEI DIASTOLICE ÎN PREZENŢA REGURGITĂRII MITRALE

Regurgitarea mitrală moderată/severă poate determina modificări ale parametrilor Doppler ai fluxului transmitral şi venos pulmonar similare celor determinate de disfuncţia avansată VS (cu posibila excepţie a diferenţei Ar-A):

- creşterea velocităţii undei E
- reducerea velocităţii componentei sistolice a fluxului venos pulmonar (S) şi a raportului S/D sau chiar inversarea telesistolică a undei S.

Raportul E/e' este util în estimarea presiunilor de umplere doar în cazul pacienţilor cu regurgitare mitrală secundară şi disfuncţie sistolică VS.

TRIV şi raportul TRIV/$T_{E\text{-}e'}$ se corelează acceptabil cu presiunea medie AS indiferent de FEVS. TRIV/$T_{E\text{-}e'}$ < 3 este un bun predictor al PCP>15 mmHg [52].

BIBLIOGRAFIE

1. Cohen GI, Pietrolungo JF, Thomas JD, Klein AL. A practical guide to assessment of ventricular diastolic function using Doppler echocardiography. J Am Coll Cardiol 1996 ;27 :1753-1760.
2. Oh JK, Seward JB, Tajik AJ. Assessment of diastolic function in: The Echo Manual. Ed 2. Lippincott Williams & Wilkins, 1999:45-56.
3. Beladan CC, Popescu BA. Funcţia diastolică. In: Popescu BA, Ginghină C. Ecocardiografia Doppler. Editura Medicală, 2011:81-102.
4. Garcia MJ, Thomas JD, Klein AL. New Doppler echocardiographic applications for the study of diastolic function. J Am Coll Cardiol 1998;32:865-875.
5. Popescu BA, Beladan C, Ginghina C. Echocardiographic Assessment of Diastolic Heart Failure. European Cardiology, 2010;6:13–17.
6. Nagueh SF, Appleton CP, Gillebert TC et al. Recommendations for the evaluation of left ventricular diastolic function by echocardiography. Eur J Echocardiogr 2009;10:165-193.
7. Dumesnil JG, Gaudreault G, Honos G, Kingma JG. Use of Valsalva maneuver to unmask left ventricular diastolic function abnormalities by Doppler echocardiography in patients with coronary artery disease or systemic hypertension. Am J Cardiol 1991;68:515-519.
8. Hurrell DG, Nishimura RA, Ilstrup DM, Appleton CP. Utility of preload alteration in assesment of left ventricular filling pressure by Doppler echocardiography: a simultaneous catheterization and Doppler echocardiography study J Am Coll Cardiol 1997;30:459-467.
9. Schwammenthal E, Popescu BA, Popescu AC, et al. Noninvasive assessment of left ventricular end-diastolic pressure by the respons of the transmitral A-wave velocity to a standardized Valsalva maneuver. Am J Cardiol 2000;86:169-174.
10. Klein AL, Tajik AJ. Doppler assessment of pulmonary venous flow in healthy subjects and patients with heart disease. J Am Soc Echocardiogr. 1991;4:379-392.
11. Basnight MA, Gonzalez MS, Kershenovich SC, AppletonCP. Pulmonary venous flow velocity: relation to hemodynamics, mitral flow velocity and left atrial volume and ejection fraction. J Am Soc Echocardiogr 1991;4: 547-558.
12. Pozzoli M, Traversi E, Roelandt JRTC. Non-invasive estimation of left ventricular filling pressures by Doppler echocardiography. Eur J Echocardiogr. 2002;3:75-79.
13. Rossvoll O, Hatle LK. Pulmonary venous flow velocities recorded by transthoracic Doppler ultrasound: relation to left ventricular diastolic pressures. J Am Coll Cardiol. 1993;21:1687-1696.
14. Tasneem ZN. Diastolic function assessment incorporating new techniques in Doppler echocardiography. Rev Cardiovasc Med. 2003;4:81-99.
15. Chen Ch, Rodriguez L, Levine RA, et al. Noninvasive measurement of the time constant of the left ventricular relaxation using the continuous wave Doppler velocity profile of mitral regurgitation. Circulation 1992;86:272-278.
16. Chen Ch, Rodriguez L, Guerrero JL, et al. Noninvasive estimation of the instantaneous first derivative of left ventricular pressure using continuous wave Doppler echocardiography. Circulation 1991;83:2101-2110.
17. European Study Group on Diastolic Heart Failure. How to diagnose diastolic heart failure. Eur Heart J 1998;19:990-1003.
18. Kolias TJ, Aaronson KD, Armstrong WF. Doppler derived dP/dt and –dP/dt predict survival in congestive heart failure. J Am Coll Cardiol 2000;36:1594-1599.
19. Valocik G, Rosochova I. Diastolic function of the left ventricle assessed by echocardiography. Bratisl Lek Listy 2003;104:134-136.
20. Waggoner AD, Bierig SM. Tissue Doppler imaging: a useful echocardiographic method for the cardiac sonographer to assess systolic and diastolic left ventricular function. J Am Soc Echocardiogr 2001;14:1143–1152.
21. Oki T, Tabata T, Yamada H. Clinical application of pulsed Doppler tissue imaging for assessing abnormal left ventricle relaxation. Am J Cardiol 1997; 79: 921- 928.
22. Nagueh SF, Middleton KJ, Kopelen HA, et al. Doppler tissue imaging : a noninvasive technique of evaluation of left ventricular relaxation and estimation of filling pressures. J Am Coll Cardiol 1997;30: 1527-1533.
23. Mottram MP, Marwick HT. Assessment of diastolic function: what the general cardiologist needs to know. Heart 2005;91:681-695.
24. Sutherland GR, Hatle L. Pulsed Doppler myocardial imaging. A new approach to regional longitudinal function? Eur J Ehocardiography 2000:1;81-83.
25. Ohte N, Narita H, Akita S, et al. Striking effect of left ventricle high filling pressure with mitral regurgitation on mitral annular velocity during early diastole. A study using colour m-mode tissue Doppler imaging. Eur J Echocardiogr. 2002;3:52-58.
26. Oki T, Fukuda K, Tabata T, et al. Effect of acute increase in afterload on left ventricle regional wall motion velocity in healthy subjects. J Am Soc Echocardiogr 1999;12:476-483.
27. Galderisi M, Caso P, Severino S, et al. Myocardial diastolic impairment caused by left ventricular hypertrophy involves basal septum more than other walls: analysis by pulsed Doppler tissue imaging. J Hypertens1999;17:685-693.
28. Farias CA, Rodriguez L, Garcia MJ, et al. Assessment of diastolic function by tissue Doppler echocardiography : comparison with standard transmitral and pulmonary venous flow. J Am Soc Echocardiogr 1999;12:609-617.
29. Brun P, Tribouilloy C, Duval AM, et al. Left ventricular flow propagation during early filling is related to wall relaxation: a color M-mode Doppler analysis. J Am Coll Cardiol 1992;20:420–432.
30. Garcia MJ, Ares MA, Asher C, et al. An index of early left ventricular filling that combined with pulsed Doppler peak E velocity may estimate capillary wedge pressure. J Am Coll Cardiol 1997;29:448–454.
31. Garcia MJ, Smedira NG, Greenberg NL, et al. Color M-mode Doppler flow velocity is a preload insensitive index of left ventricular relaxation : animal and human validation. J Am Coll Cardiol 2000;35:201-208.
32. Consensul Canadian asupra disfuncţiei diastolice. J Am Soc Echocardiogr 1996;9:736-760
33. Otto CM. Textbook of clinical echocardiography. Ed 4. Elesvier Saunders, 2009:185.
34. Dumesnil JG, Gaudreault G, Honos G, Kingma JG. Use of Valsalva maneuver to unmask left ventricular diastolic function abnormalities by Doppler echocardiography in patients with coronary artery disease or systemic hypertension. Am J Cardiol 1991;68:515-519.
35. Hurrell DG, Nishimura RA, Ilstrup DM, Appleton CP. Utility of preload alteration in assesment of left ventricular filling pressure by Doppler echocardiography : a simultaneous catheterization and Doppler echocardiography study J Am Coll Cardiol 1997;30:459-467.
36. Tabata T, Thomas J, Klein A. Pulmonary venous flow by Doppler echocardiography: Revisited 12 years later. J Am Coll Cardiol 2003;41:1243-1250.
37. Kuecherer H, Ruffman K, Kuebler W. Determination of left ventricle filling parameters by pulsed Doppler echocardiography: a noninvasive method to predict high filling pressures in patients with coronay artery disease. Am Heart J 1988;116:1017-1021.
38. Ommen SR, Nishimura RA, Appleton CP, et al. Clinical utility of Doppler echocardiography and tissue Doppler imaging in the estimation of left ventricle filling pressures. A comparative simultaneous Doppler - catheterization study. Circulation 2000;102:1788-1794.
39. Dokainish H, Zoghby WA, Lakkis NM, et al. Optimal noninvasive assessment of left ventricular filling pressures. A comparison of tissue Doppler echocardiography and B-type natriuretic peptide in patients with pulmonary artery catheters. Circulation 2004 ;109:2432-2439.
40. Kasner M, Westermann D, Steendijk P, et al. Utility of Doppler echocardiography and tissue Doppler imaging in the estimation of diastolic function in heart failure with normal ejection fraction: a comparative Doppler-conductance catheterization study. Circulation 2007;11:637–647.
41. Hasegawa H, Little W, Ohno M, et al. Diastolic mitral annular velocity during the development of heart failure. J Am Coll Cardiol 2003;41:1590–1597.
42. Rivas-Gotz C, Khoury DS, Manolios M, et al. Time interval between onset of mitral inflow and onset of early diastolic velocity by tissue Doppler: a novel index of left ventricular relaxation. Experimental studies and clinical application. J Am Coll Cardiol 2003;42:1463–1470.
43. Garcia MJ, Ares MA, Asher C, et al. An index of early left ventricle filling that combined with pulsed Doppler peak E velocity may estimate capillary wedge pressure. J Am Coll Cardiol 1997;29:448-454.
44. Schwammenthal E, Popescu BA, Popescu AC, et al. Association of left ventricular filling parameters assessed by pulsed wave Doppler and color M-mode Doppler echocardiography with left ventricular pathology, pulmonary congestion, and left ventricular end-diastolic pressure. Am J Cardiol 2004;94:488-491.

CAPITOLUL 4
EVALUAREA ECOGRAFICĂ A ISCHEMIEI MIOCARDICE

Date generale....75
Aspecte fiziopatologice ale ischemiei miocardice....75
Segmentele ventriculului stâng şi distribuţia arterelor coronare....76
Segmentele ventriculului drept şi distribuţia arterelor coronare....77
Evaluarea funcţiei segmentare a ventriculului stâng..77
Metode de evaluare a funcţiei globale a VS....81
Evaluarea ecografica a fluxului coronar....81
Rolul ecocardiografiei de stres în evaluarea ischemiei miocardice....84
Rolul ecocardiografiei de contrast în evaluarea ischemiei miocardice....93
Infarctul miocardic de ventricul stâng....94
Infarctul miocardic de ventricul drept....104
Infarctul atrial 104

DATE GENERALE

În evaluarea ischemiei miocardice ecocardiografia are rol în:
- diagnosticul bolii coronariene ischemice
- evaluarea, la camera de gardă, a pacientului cu durere toracică, având valoare predictivă negativă de 97% [1]
- stratificarea riscului şi evaluarea complicaţiilor (regurgitarea mitrală ischemică, complicaţiile infarctului miocardic)
- evaluarea ecografică Doppler a fluxului coronarian.

Ecocardiografia evaluează mai ales indirect ischemia miocardică, urmărind mişcarea endocardului şi îngroşarea sistolică parietală (funcţia contractilă regională).

Metode ecografice mai noi (ecocardiografia miocardică de contrast, ecocardiografia Doppler coronariană transtoracică) permit identificarea defectelor de perfuzie miocardică.

ASPECTE FIZIOPATOLOGICE ALE ISCHEMIEI MIOCARDICE

CASCADA ISCHEMIEI

Severitatea îngustării arterelor coronare determină scăderea progresivă a fluxului coronarian, declanşând cascada ischemiei miocardice ce cuprinde alterări succesive (Fig. 4.1, Tabel 4.1) [2]. Ecocardiografia detectează ischemia miocardică precoce în cascada de evenimete

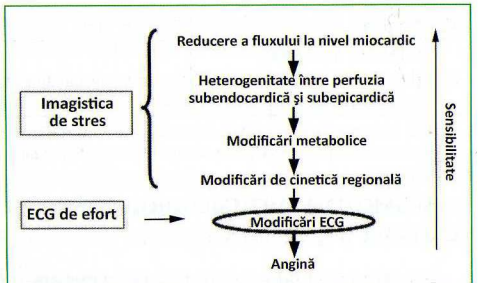

Fig. 4.1. Cascada ischemiei – corelaţii între fiziopatologie şi investigaţii imagistice [3]

Tabel 4.1. Corelații între gradul stenozelor coronariene și ischemia miocardică (după [2])

Stenoza coronară <20%	■ clinic silențioasă ■ apariția disfuncției endoteliale ■ rezervă coronară normală (>2,5)
Stenoza coronară 40-70%	■ fluxul coronar de repaus este prezervat ■ ↓ rezerva fluxului coronar ■ nu induce ischemie la stres obișnuit
Stenoza coronară 70-90%	■ fluxul coronar de repaus este prezervat ■ ↓ rezerva fluxului coronar (<2) ■ induce ischemie la stres obișnuit
Stenoza coronară 90%	■ fluxul coronar de repaus este scăzut (ischemie în repaus) ■ rezerva fluxului coronar aproximativ 1
Boală microvasculară	■ rezerva fluxului coronar ↓ ■ perfuzia miocardică de stres ↓ ■ menținerea funcției regionale normale

(înaintea electrocardiogramei) prin evaluarea funcției diastolice și a cineticii parietale regionale.

Fiecare etapă a cascadei ischemice poate fi diagnosticată prin anumite investigații imagistice (Tabel 4.2).

Tabel 4.2. Metode de investigare în progresia ischemiei

	Elementele progresiei ischemiei	Investigații necesare
I	Tulburări metabolice	SMP, ECMC, PET
II	Defecte de perfuzie	ECMC, SMP, Eco Doppler coronar transtoracic/ USIV
III	Disfuncție diastolică	Eco Doppler, TE, Eco stres
IV	Întârzierea contracției	TDI, strain rate/ strain imaging (contracție postsistolică)
V	Tulburări de cinetică	TE, Eco de stres, ECMC
VI	Modificări electrocardiografice	ECG, TE
VII	Angina	ECG,TE, Eco
VIII	Infarctul miocardic (leziune ireversibilă, obstrucție >4 ore)	enzime miocardice, ECG, Eco, SMP

ECG, electrocardiograma; ECMC, ecocardiografia miocardică de contrast; TDI, tissue Doppler imaging; PET, tomografie cu emisie de pozitroni; SMP, scintigrama miocardică de perfuzie; TE, test de efort; USIV, ultrasonografie intravasculară

SEGMENTELE VENTRICULULUI STÂNG ȘI DISTRIBUȚIA ARTERELOR CORONARE (Fig.4.2, Fig 4.3)

Prezența circulației colaterale sau a bypass-ului aorto-coronarian modifică distribuția ischemiei în raport cu artera implicată în vascularizație.

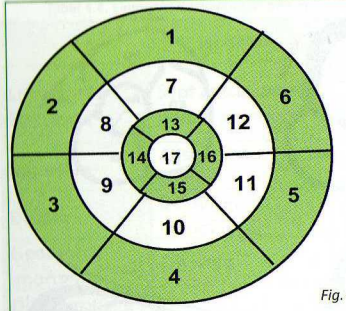

1. bazal anterior
2. bazal anteroseptal
3. bazal inferoseptal
4. bazal inferior
5. bazal inferolateral
6. bazal anterolateral
7. mediu anterior
8. mediu anteroseptal
9. mediu inferoseptal
10. mediu inferior
11. mediu inferolateral
12. mediu antero-lateral
13. apical anterior
14. apical septal
15. apical inferior
16. apical lateral
17. apex

Fig. 4.2. Reprezentare schematică a segmentării VS (după [4,5,6])

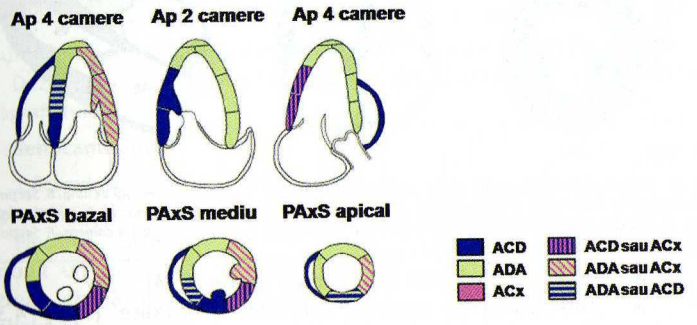

Fig. 4.3. Reprezentarea grafică a secțiunilor ecocardiografice utilizate pentru evaluarea funcției regionale a VS și distribuția arterelor coronare (după [7]). ACD, arteră coronară dreaptă; ACx, arteră circumflexă; ADA, arteră descendentă anterioară; PAxS, parasternal ax scurt.

SEGMENTELE VENTRICULULUI DREPT (VD) ȘI DISTRIBUȚIA ARTERELOR CORONARE (Fig. 4.4)

Vascularizația VD este realizată în cea mai mare parte de ramuri marginale acute cu originea în ACD, foarte rar acestea pot avea originea în ADA. Apexul anterior al VD poate fi alimentat de ADA lungă ce-l înconjoară.

EVALUAREA FUNCȚIEI SEGMENTARE A VENTRICULULUI STÂNG

DATE GENERALE

Disfuncția parietală regională vizibilă ecografic apare dacă masa ischemică critică reprezintă >20% din grosimea parietală [2]. Diskinezia apare dacă necroza cuprinde ≥30-40% din grosimea peretelui.

Tulburările de contractilitate:

- prezente în timpul anginei au specificitate mare pentru diagnosticul de ischemie [4]

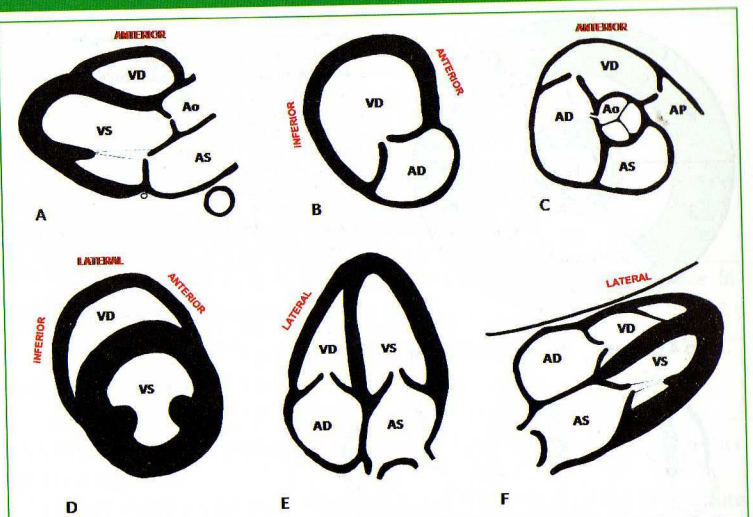

Fig. 4.4. Secţiuni recomandate pentru evaluarea VD (după [2] şi [8]). A. Secţiune parasternală ax lung. B. Secţiune parasternală ax lung modificat pentru tractul de intrare VD; C. Secţiune parasternală ax scurt la nivelul vaselor mari. D. Secţiune parasternală ax scurt la nivelul muşchilor papilari. E. Secţiune apicală 4 camere. F. Secţiune subcostală 4 camere.

- localizează ischemia sau infarctul miocardic [4]
- pot apărea în absenţa ischemiei miocardice (Tabel 4.3). Diagnosticul fals pozitiv poate fi evitat prin urmărirea atât a deplasării endocardului cât şi a îngroşării sistolice.

Tabel 4.3. Situaţii de tulburări de contractilitate în absenţa ischemiei miocardice

Deplasare întârziată sau paradoxală a endocardului	- tulburări de conducere (BRS major, sindrom WPW, pacing în VD) - suprasarcină de volum a VD - după intervenţiile chirugicale cardiace
Disfuncţia segmentară nonischemică	- miocardita - cardiomipatia dilatativă - cardiomiopatia Takotsubo

Un diagnostic diferenţial relevant clinic se face între tulburările de contractilitate induse de BRS, stimulare VD şi ischemie (Tabel 4.4).

METODE DE EVALUARE A FUNCŢIEI SEGMENTARE A VS

Calitative

Evaluare vizuală (normală/anormală, contractilitate normală/hipokinezie/akinezie/diskinezie): bazată pe estimarea vizuală a îngroşării şi deplasării parietale; poate fi suficientă în determinarea imediată a ischemiei,

Tabel 4.4. Elemente de diagnostic diferenţial ecocardiografic între BRS, stimularea VD şi ischemie (după [4])

	Ischemie	BRS	Pacing în VD
Localizare frecventă	Sept apical, apex, perete anterior	Sept anterior bazal şi mijlociu, mai rar peretele anterior şi apexul	Sept inferior, apical
Îngroşare	Absentă sau subţiere	Parţial prezervată	Parţial prezervată
Durată	De obicei monofazică	Multifazică	Multifazică
Geometrie anormală	Frecvent	Nu este proprie	Nu este proprie
Dissincronism temporal	Nu	Da	Da

insuficientă pentru stabilirea mărimii infarctului şi zonei afectate (Fig.4.5.).

Dezavantaje: subiectivă, necuantificabilă, dependentă de experienţa ecografistului.

Semicantitative

1.Scorul de cinetică parietală regională [2,4]

Fiecărui segment îi este atribuit un scor bazat pe aprecierea vizuală a contractilităţii (Tabel 4.5).

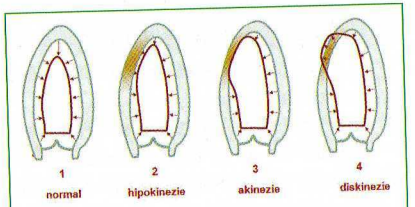

Fig.4.5. Analiza vizuală a tulburărilor de kinetică (după [9])

Scorul 0 pentru hiperkinezie scade impactul numeric al tulburărilor de contractilitate, putând conduce la subestimarea indexului de contractilitate parietală atribuit infarctului, de aceea este mai puţin folosit.

Tabel 4.5. Elementele scorului de cinetică parietală

Modificări ale cineticii segmentare	Scor
Hiperkinezie	0
Normal (îngroşare sistolică 10-80%, deplasarea endocardului 4-10 mm)	1
Hipokinezie (reducerea îngroşării sistolice şi a deplasării endocardului < 4 mm în sistolă)	2
Akinezie (absenţa îngroşării sistolice şi a deplasării endocardului)	3
Diskinezie (posibila subţiere sistolică şi deplasare sistolică spre exterior a endocardului)	4
Anevrism (subţiere sistolică şi deplasare spre exterior a endocardului atât în sistolă cât şi în diastolă)	5

2. Indexul de contractilitate parietală (vezi Capitol 2)
   - reprezintă raportul dintre (suma scorurilor alocate fiecărui segment)/(numărul de segmente examinate)
   - realizează integrarea cineticii segmentare ca indice al cineticii globale. Poate fi calculat separat pentru segmentele tributare unui anume vas coronarian. Are valoare prognostică.
   - valoare normală = 1
     - este cu atât mai mare cu cât tulburările de contractilitate sunt mai severe
     - dacă este >1,7 semnifică defect de perfuzie > 20%, prognosticând apariţia de complicaţii ulterioare [2].

Cantitative

1. Evaluarea velocităţilor miocardice (vezi şi Capitol 2)
   - segmentele ischemice au velocităţi sistolice ↓
   - miocardul ischemic poate prezenta un profil diastolic de umplere anormal [10]

Dezavantaje ale metodei:
   - capacitate limitată de a diferenţia diferite grade de ischemie, între acut şi cronic
   - segmentele ischemice/infarctate pot prezenta velocităţi aproape normale prin tracţionarea de către segmentele adiacente normale (mişcare pasivă) sau prin mişcările de translaţie cardiacă

2. Evaluarea deformării miocardice (vezi şi Capitol 2)
   - cele mai utilizate în practică sunt curbele de deformare miocardică longitudinală înregistrate în apical 4, 3 şi 2-camere [10]
   - modificarea deformării miocardice este dependentă de extensia ischemiei, gradul colateralizării, transmuralitatea cicatricii
   - fezabilitatea imagisticii deformării miocardice prin TDI în ischemia miocardică: 91-95% pentru rata deformării; 87-95% pentru deformare [11]
   - utilă pentru diagnosticul diferenţial al ischemiei de tulburările de conducere (BRS, sindrom WPW, pacing în VD): prezintă îngroşare sistolică anormală dar deformare miocardică normală [10].

Caracteristicile deformării miocardice (strain) în segmentele ischemice sunt (Fig.4.6) [10,12]:

- scăderea deformării sistolice
- apariţia deformării paradoxale (alungire sistolică înaintea închiderii valvei aortice)
- apariţia deformării postsistolice (după închiderea valvei Ao) patologice (Tabel 4.6); poate reflecta ischemie sau miocard viabil.

Tabel 4.6. Criterii de diferenţiere între strain-ul postsistolic (SPS) patologic vs normal (după [12])

Criterii de diagnostic ale SPS patologic
• SPS tranzitoriu (apare în timpul şi dispare după dispariţia ischemiei) • Funcţie sistolică sever redusă (strain sistolic maxim > -7%) • Funcţie sistolică moderat redusă (-7% > strain sistolic maxim > -18%) împreună cu: - SPS depăşeşte 20% din strain total - scurtarea continuă după sistolă sau vârful SPS se află la >90 ms după închiderea valvei aortice

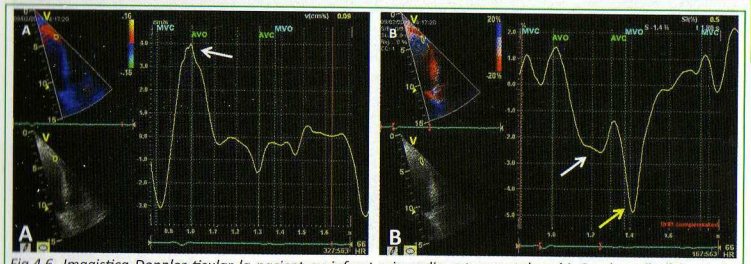

Fig.4.6. Imagistica Doppler tisular la pacient cu infarct miocardic anteroseptal vechi. Se observă că la nivelul segmentului apical al SIV anterior (zonă de miocard cicatriceal, subţire) există velocităţi miocardice de până la 4 cm/s (aparent normale)(săgeată albă) (A), deşi la acest nivel deformarea miocardică sistolică este net redusă (-2.5%)(săgeată albă), cu componentă postsistolică importantă (săgeată galbenă) (B). AVO, deschiderea valvei aortice; AVC, închiderea valvei aortice; MVO, deschiderea valvei mitrale; MVC, închiderea valvei mitrale

Tehnica AFI (*Automated Function Imaging*) bazată tot pe analiza deformării miocardice prin algoritmi de analiză tip „speckle tracking" (vezi şi Capitolul 2): în cazul IM acut sau vechi, zonele cu disfuncţie miocardică sunt evidenţiate ca zone cu strain redus sau chiar inversat, putând sugera, prin poziţia şi extinderea lor, implicarea unei anumite coronare (Fig.4.7).

METODE DE EVALUARE A FUNCŢIEI GLOBALE A VS

Aceste metode nu localizează regiunea ischemică, ci stabilesc impactul ischemiei asupra funcţiei globale (diastolice şi sistolice) a VS (vezi Capitolele 2 şi 3), depistând scăderea funcţiei sistolice globale (fracţie de ejecţie VS sau VD) sau apariţia diverselor tipuri de disfuncţie diastolică.

EVALUAREA ECOGRAFICĂ A FLUXULUI CORONAR

Ecografia transtoracică permite vizualizarea celor 3 artere coronare, în segmentele proximale, medii sau distale, în secţiuni ecografice modificate, folosind presetări adecvate (Fig. 4.8). Fezabilitatea cea mai bună este pentru ADA distal (până la 100%) şi cea mai mică pentru ACx şi ramurile ei (Tabel 4.7.) [11].

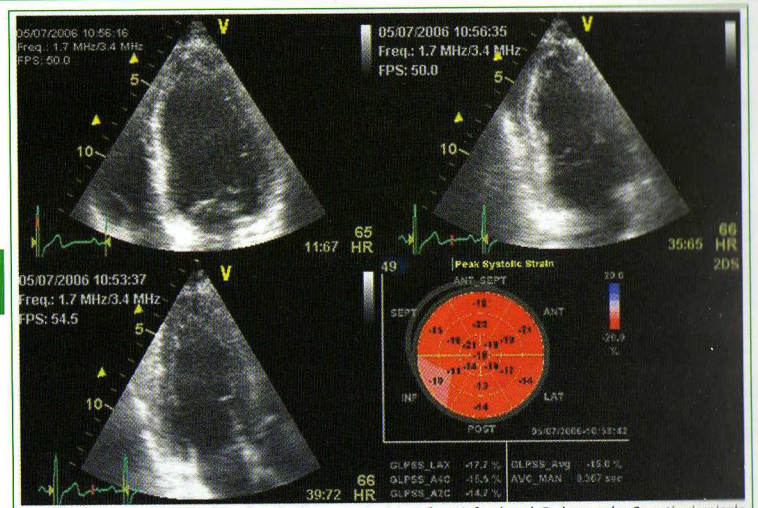

Fig. 4.7. Automated function imaging (AFI) la un pacient cu infarct inferobazal. Pe baza celor 3 secțiuni apicale softul obține o hartă de tip „bull's eye" reprezentând deformarea segmentară. Se observă ca segmentul inferior bazal are valori reduse ale deformării miocardice (strain -10%) cu valori diminuate și în segmentele adiacente.

Pentru studiul fluxului coronarian se folosesc următoarele setări [10]:

- sondă cu frecvență 3-3,5MHz (dar și de 8 MHz – pentru ADA distal)
- a două armonică
- PRF Doppler color de 15-25 cm/s
- filtrul de perete înalt; filtrul jos pentru Doppler pulsat
- eșantionul de Doppler pulsat de 3-5 mm^2

Criterii ce identifică stenozele coronariene (Fig.4.9) [1,10]:

- dublarea vitezei la nivelul segmentului interogat față de un segment imediat proximal semnifică scădere de circa 50% a diametrului luminal;
- velocități coronariene de peste 1,5 m/s sugerează existența unor stenoze semnificative;
- ↓ raportului velocitate diastolică/ velocitate sistolică <1,6 pentru velocitățile maxime și <1,5 pentru velocitățile medii identifică cu Sb și Sp de >85%, stenozele coronariene severe;
- turbulența fluxului intracoronarian la Doppler color (*aliasing*), mai ales dacă sunt prezente si calcificări;
- fluxul retrograd, distal de ocluzia totală – reprezintă fluxul circulației colaterale în regiunea ocluzionată – identifică cu Sb de 93% si Sp de 100% ocluzia ADA;
- în SCA după revascularizare
  - velocitate diastolică max ≥25cm/s la nivelul ADA distal - semnifică flux TIMI 3;
  - profilul du-te-vino al velocităților fluxului coronarian (flux sistolic retrograd cu vel ≤6.5cm/s și decelerare rapidă a fluxului diastolic, cu timp de decelarare diastolică <600ms) sunt prezente în fenomenul no-reflow.

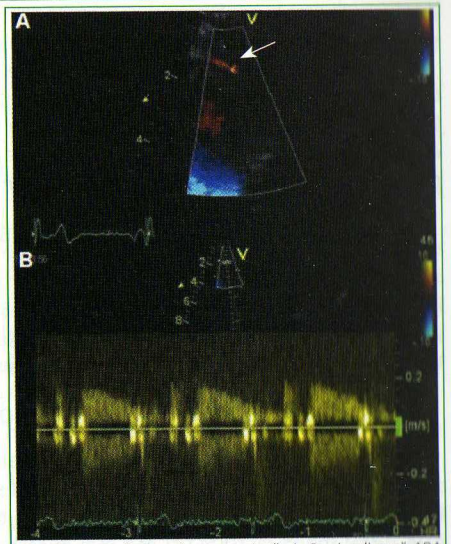

Fig. 4.8. Ecografie Doppler coronariană. A. Se vizualizează ADA distală cu flux Doppler coronarian codat roșu (săgeată). B. Interogare Doppler continuu evidențiază flux coronarian bifazic cu predominență diastolică caracteristic arterelor coronare.

Tabelul 4.7. Secțiuni ecocardiografice transtoracice utilizate pentru evaluarea arterelor coronare. Secțiunile cu vizualizare optimă sunt evidențiate (după [13])

ADA	TC/ADA proximală	ADA medie	ADA distală
	PAxS modificat	**PAxS modificat**	**AP3C**
	PAxL modificat	**PAxL modificat**	**AP5C modificat**
	AP5C modificat	**AP5C modificat**	
	AP3C modificat	AP3C modificat	
	SubAxL modificat	SubAxL modificat	
ACx	**ACx proximală**	**ACx medie**	**ACx distală**
	PAxS modificat	**PAxS modificat**	
	PAxLmodificat	**PAxL modificat**	
	AP5C modificat	AP5C modificat	
ACD	**ACD proximală**	**ACD medie**	**ACD distal (RVP*)**
	PAxS modificat	**SubAxS modificat**	**AP4C modificat**
	PAxL modificat	**AP2C modificat**	
	AP5C modificat	SubAxL modificat	

*Prescurtări: ACD, artera coronară dreaptă; ACx, arteră circumflexă; ADA, arteră descendentă anterioară; AP2C, apical 2 camere; AP3C, apical 3 camere; AP4C, apical 4 camere; AP5C, apical 5 camere; PAxL, parasternal ax lung; PAxS, parasternal ax scurt; RVP, arteră retroventriculară posterioară; SubAxL, subcostal ax lung; SubAxS, subcostal ax scurt; *RVP este de obicei ramură distală a ACD, dar poate proveni din ACX în caz de dominanță stângă*

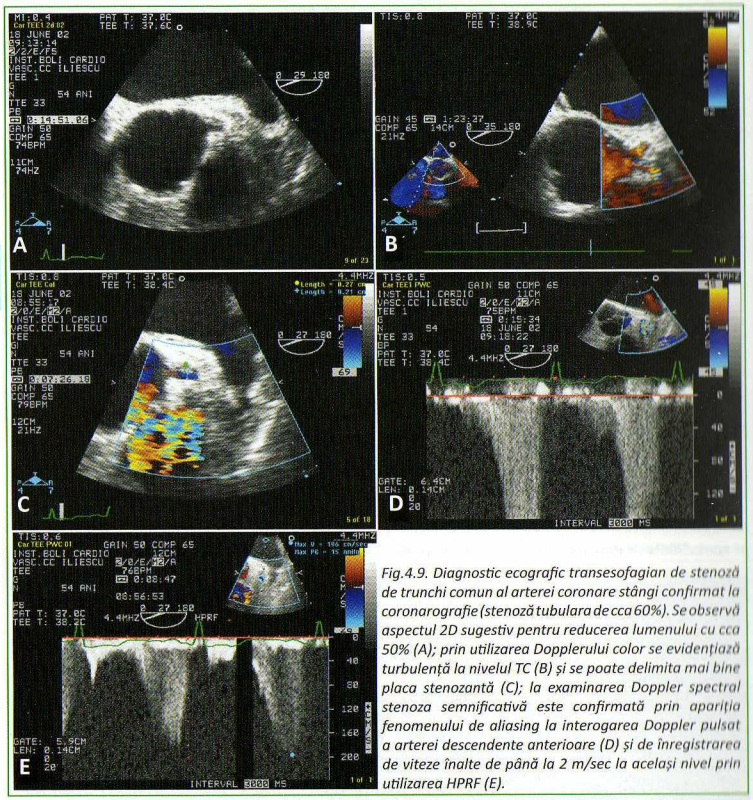

Fig.4.9. Diagnostic ecografic transesofagian de stenoză de trunchi comun al arterei coronare stângi confirmat la coronarografie (stenoză tubulara de cca 60%). Se observă aspectul 2D sugestiv pentru reducerea lumenului cu cca 50% (A); prin utilizarea Dopplerului color se evidenţiază turbulenţă la nivelul TC (B) şi se poate delimita mai bine placa stenozantă (C); la examinarea Doppler spectral stenoza semnificativă este confirmată prin apariţia fenomenului de aliasing la interogarea Doppler pulsat a arterei descendente anterioare (D) şi de înregistrarea de viteze înalte de până la 2 m/sec la acelaşi nivel prin utilizarea HPRF (E).

ROLUL ECOCARDIOGRAFIEI DE STRES ÎN EVALUAREA ISCHEMIEI MIOCARDICE

DATE GENERALE

- ecocardiografia de stres este cea mai bună metodă imagistică (din punct de vedere a raportului cost-eficienţă şi risc-beneficiu) de evaluare neinvazivă a ischemiei sau viabilităţii miocardice, furnizând date diagnostice şi prognostice cu o bună acurateţe (detectează stenozele coronare semnificative cu Sb 83% şi Sp 85%).

Interpretarea ecocardiografiei de stres necesită experienţă pentru estimarea vizuală a cineticii regionale (Tabel 4.8), care poate fi dificilă la frecvenţe cardiace înalte, necesitând şi o ecogenitate foarte bună.

Tabel 4.8.Criterii de interpretare a testului de stres ecocardiografic

REPAUS	STRES	INTERPRETARE
Normal	Hiperkinezie	**Normal**
Normal	Hipo/akinezie	**Ischemie**
Akinetic	Akinezie	**Infarct**
Hipokinetic	Akinezie/diskinezie	**Ischemie / infarct**
Hipokinetic/ akinetic	Normal la doză joasă şi anormal la doză înaltă (răspuns bifazic)	**Miocard viabil**

Pentru punerea diagnosticului sunt necesare câteva condiţii [3]:
- *ischemie – minim două segmente adiacente*
- *viabilitate – minim 5 segmente*
- *akinezia în repaus ce devine diskinezie în timpul stresului – consecinţă mecanică pasivă a presiunii crescute intraventriculare (nu trebuie considerată ischemie activă)*

Clasificarea factorilor stresori folosiţi în ecocardiografia de stres

Teste care demaschează stenozele arterelor coronare (explorează rezerva coronariană)

- Produc creşterea necesarului de oxigen:
  - ecocardiografia de efort
  - ecocardiografia de stres cu dobutamină
  - ecocardiografia de stres indus de pacing
- Produc maldistribuţia fluxului coronarian:
  - ecocardiografia de stres cu dipiridamol
  - ecocardiografia de stres cu adenozină

Teste care induc spasmul coronarian
- ecocardiografia cu ergonovină
- ecocardiografia cu hiperventilaţie

Indicaţiile ecocardiografiei de stres [1-3,5,6,14]

1. Diagnosticul ischemiei miocardice (la pacienţii cu probabilitate pretest pentru BCI mare/ intermediară) – Sb de 74-97% (mai mare pentru afectarea multivasculară), Sp de 64-100% (mai mare decât electrocardiograma).

■ are utilitate mare la paciente asimptomatice cu teste EKG de efort fals pozitive, având aceeaşi valoare diagnostică şi prognostică independent de sex; VPP 63-80%, VPN 78-95%.

2. Evaluarea prognostică şi stratificarea riscului pacienţilor cu boală coronariană ischemică (Tabel 4.9). Stresul fizic si farmacologic au valoare prognostică comparabilă pentru stratificarea riscului.

3. Evaluarea postrevascularizare

4. Evaluarea localizării ischemiei

5. Evaluarea viabilităţii miocardice

6. Evaluarea riscului preoperator pentru:

■ *chirurgia noncardiovasculară* - ecografia cu Dobutamină: Sb de 100% şi Sp de 69% în prezicerea perioperatorie a infarctului miocardic acut, a anginei instabile, a mortalităţii [1-3]

■ *chirurgia vasculară periferică* (pacienţi incapabili să efectueze efort): VPN 93-100% [1,6]

7. Evaluarea etiologiei cardiace a dispneei de efort - ecografia cu Dobutamină indică ischemie la 42% din pacienţii cu dispnee, la 19% din cei cu durere toracică, la 58% din cei cu ambele simptome [15]

8. Evaluarea spasmului coronarian

Tabel 4.9. Stratificarea riscului prin ecocardiografia de stres (după [3])

Parametru analizat	Test negativ pentru ischemie		Test pozitiv pentru ischemie	
	Risc foarte scăzut (< 0,5%/an)	Risc scăzut (1-3%/an)	Risc intermediar (1-3%/an)	Risc înalt (>10%/an)
Doza/nivelul de efort	Maximal	Submax	Înalt	Scăzut
Fracţia de ejecţie VS în repaus	>50%	< 40%	>50%	< 40%
Sub medicaţie antiischemică în timpul testului	Nu	Da	Nu	Da
Rezervă coronară de flux	>2	< 2	>2	<2
Teritoriul coronarian afectat	-	-	Cx/CD	ADA
Scor de cinetică segmentară la maximum de stres	-	-	Scăzut	Crescut
Recuperare	-	-	Rapidă	Lentă

Indicaţii specifice pentru ecocardiografia de stres [3]:

1. Contraindicaţiile testului de efort (HTA severă)
2. Testul de efort nu poate fi efectuat (claudicaţie intermitentă)
3. Testul de efort a fost nediagnostic sau cu rezultat neclar:
   - BRS sau modificări ECG de repaus semnificative ce fac neinterpretabil traseul în timpul stresului;
   - test ECG de efort submaximal.

Contraindicaţiile ecocardiografiei de stres sunt sintetizate în Tabel 4.10.

Testele ecocardiografice de efort şi respectiv de stres farmacologic (inotropic sau vasodilatator) au acurateţe diagnostică comparabilă. Alegerea testului depinde de contraindicaţiile relative ale pacientului [3].

Tabel 4.10. Contraindicaţiile ecocardiografiei de stres (modificat după [1,2])

Toate testele	**Absolute**	Ecogenitatea ↓ (neinterpretabilă) Infarctul miocardic acut < 2 zile Angina instabilă în evoluţie Aritmii severe Insuficienţa cardiacă decompensată Trombembolism pulmonar Pericardita sau miocardita acută Disecţia de aorta Stenoza aortică severă*
	Relative	Stenoza de trunchi comun Diselectrolitemii (hipokaliemie) HTA severă (TAS>200mmHg, TAD>110mmHg) BAV de grad înalt
Eco de efort		Incapacitate de efort
Eco cu dobutamină		HTA moderată Aritmii CMH Hipotensiune arterială Boală carotidiană instabilă
Eco cu dipiridamol si adenozina		Astm bronşic sever Tulburări de conducere (BAV grad 2-3) Hipotensiune arterială Boală carotidiană instabilă
Eco cu atropina		Glaucom Afecţiuni severe ale prostatei Boală carotidiană instabilă

*cu excepţia testelor de stres ţintite pentru evaluarea SA severe

Rolul ecocardiografiei de stres postinfarct miocardic:

■ diagnosticarea arterei responsabile de infarct (Sb de 56-93%, Sp de 82-91%) [16]

■ identificarea afectării multivasculare sugerată de ischemia la distanţă şi de afectarea a cel puţin două teritorii

■ identificarea viabilităţii miocardice

■ stratificare prognostică

Ecocardiografia de efort NU trebuie folosită de prima linie pentru diagnosticul şi stratificarea riscului la pacienţii cu boală coronariană cunoscută sau suspectată, ci numai dacă testul ECG de efort este nediagnostic sau neinterpretabil (BRS, pacing).

Ţintele diagnostice ale ecocardiografiei de stres [3,14] sunt:

1. Atingerea stresului maximal: doza maximă (pentru stres farmacologic) sau AV ţintă (85% din AV max = 220 - vârsta (B) sau 200 - vârsta (F) sau 70% din AV max precoce postinfarct).

2. Test ecocardiografic pozitiv evident (akinezie ≥ 2 segmente ale VS)
3. Angină severă
4. Ischemie severă pe ECG (devierea ≥2 mm a segmentului ST)

Endpoint-uri nediagnostice submaximale ale ecocardiografiei de stres [3,14] sunt:

1. Disconfortul pacientului (simptome nediagnostice ce nu mai pot fi tolerate)

2. Efecte adverse asimptomatice ce impun oprirea stres-ului: hipertensiunea arterială (TAS ≥ 220 mmHg şi/sau TAD ≥ 120 mmHg); hipotensiune arterială simptomatică (scăderea TAS cu ≥ 40 mmHg); aritmii supraventriculare: tahicardie supraventriculară sau fibrilaţie atrială; tahicardie ventriculară sau extrasistole ventriculare polimorfe frecvente.

Interpretarea ecocardiografiei de stres

1. Urmărirea răspunsului TA, AV (decelerarea nodului sinusal se corelează cu ischemia peretelui inferior), apariţia simptomelor şi a modificărilor ECG [2].

2. Compararea contractilităţii regionale în repaus şi în timpul stresului urmărind:

■ Extinderea tulburărilor de cinetică - reflectă extensia bolii coronariene ischemice:

- evaluarea ariei la risc (numărul segmentelor asinergice în timpul stresului);
- evaluarea indexului de contractilitate parietală în repaus şi în timpul stresului maxim;

■ Severitatea tulburărilor de contractilitate - scorul de contractilitate regională

Absenţa hiperkineziei la efort are sensibilitate crescută, dar specificitate redusă. Poate fi determinată de [2]:

- *ischemia regională*
- *cardiomiopatia nonischemică*
- *tratamentul betablocant*
- *BRS, HTA severă*
- *test submaximal*
- *întârzierea achiziţiei imaginii.*

Tardokinezia (contracţie postsistolică) este o formă particulară a hipokineziei.

3. Momentul apariţiei ischemiei în timpul stresului (ischemia mai severă apare la un stres mai mic)

Peretele inferior devine diskinetic la un nivel mai mic de stres, iar peretele anterior, la un nivel mai mare.

4. Recuperarea tulburărilor de contractilitate după întreruperea stresului [2]

■ dacă este lentă/incompletă, semnifică ischemie severă

■ normalizarea contractilităţii apare rapid după oprirea stresului, recuperarea completă se produce în 1-2 minute.

5. Absenţa reducerii VTSVS sau dilatarea VS la efort (Fig.4.10) - indică afectare multivasculară sau de TC/ADA proximal (excepţie posibilă – eco de efort pe bicicletă în poziţie culcată, când creşte întoarcerea venoasă) [5]

6. Scăderea FE la efort

7. Disfuncţia diastolică - modificarea profilului fluxului transmitral la stres

8. Insuficienţa mitrală (Fig.4.11) - normal, doze scăzute de dobutamină scad gradul regurgitării [17]; agravarea/ apariţia unei regurgitări noi creşte sensibilitatea detectării BCI [18]

9. Alterarea funcţiei VD - prognostic negativ [2,4]

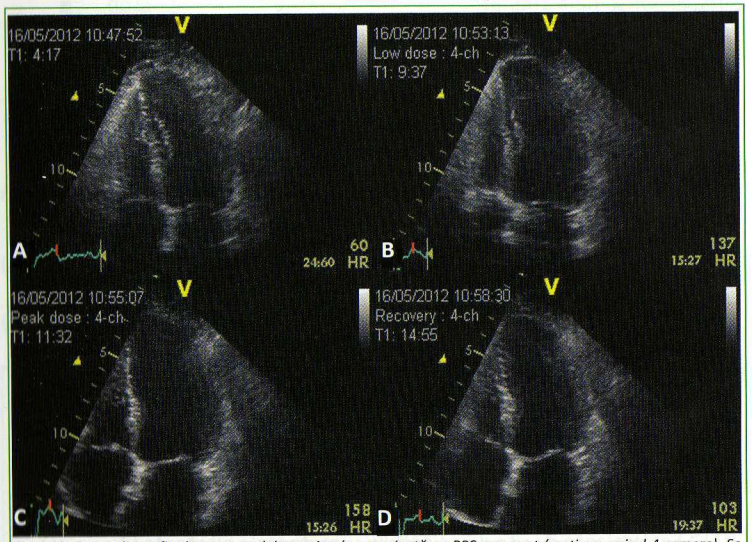

Fig 4.10. Ecocardiografie de stres cu dobutamina la o pacientă cu BRS cunoscut (secţiune apical 4 camere). Se observă creşterea diametrului cavităţii VS la stres maximal (C) faţă de bazal (A) şi doză joasă (B), insoţită de tulburare extinsă de cinetică la efort. Coronarografia a evidenţiat leziune semnificativă pe ADA proximală.

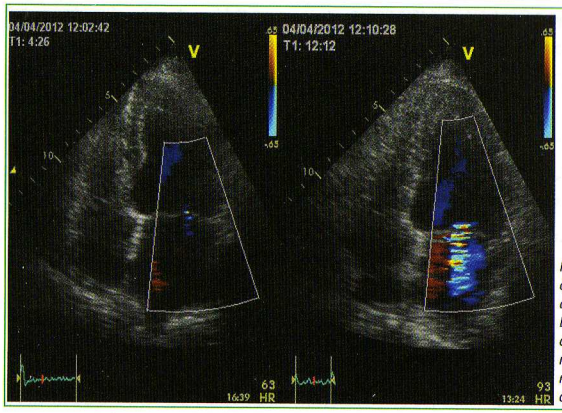

Fig.4.11. Ecografie de stres cu dobutamină (secţiune apicală 4 camere cu Doppler color). Se observă accentuarea regurgitării mitrale ischemice la stres maximal faţă de imaginea de repaus.

Atenţionări cu privire la interpretarea rezultatelor şi tehnica folosită [19]:

- Timpul optim între terminarea efortului şi înregistrarea tuturor imaginilor să fie < 1minut!
- Nu se modifică adâcimea imaginii (*depth*) pe tot parcursul examinării.
- Se urmăreşte îngroşarea sistolică parietală (diferită de mişcarea pasivă indusă de tracţionarea de către miocardul sănătos).
- În mod normal, la efort: ↓ VTSVS şi ↑ contractilitatea.
- Atenţie la posibilitatea apariţiei de:
  - Rezultate fals negative: înregistrarea întârziată postefort, stres insuficient, etc.
  - Rezultate fals pozitive: prezenţa BRS, pacing-ul în VD, hipertrofia VS, răspunsul hipertensiv exagerat cu dilatarea VS şi disfuncţie sistolică, hipokinezia izolată la nivelul segmentului bazal inferior / lateral.
- Trebuie luate în calcul caracteristicile clinice (probabilitatea pretest) în interpretarea rezultatului testului.
- Pentru creşterea acurateţei diagnostice este necesară efectuarea de către examinator a cel puţin 100 de ecocardiografii de stres sub supravegherea unui ecografist experimentat (există o curbă de învăţare a tehnicii semnificativă) [3].

Se corelează cu riscul pacientului următoarele elemente [2]:

- tulburarea de contractilitate nou apărută
- indexul de contractilitate în repaus şi la efort
- răspunsul volumului telesistolic VS

Tabel 4.11. Factori care afectează sensibilitatea ecocardiografiei de stres

	Sb ↑	Sb ↓
IM în antecedente	Prezent	Absent
Tratamentul antiischemic	Absent	Prezent
Severitatea stenozelor	>75%	50-75%
Extinderea stenozelor	Boală multivasculară	Boală univasculară
Localizarea leziunilor	ADA	ACX
Intensitatea stresului	Maximal	Submaximal
Angina vasospastică	Da	Nu
Criteriile de interpretare	Absenţa hiperkineziei	Hipokinezie importantă
Ecocardiografistul	Experimentat	Începător

ECOGRAFIA DE STRES CU DOBUTAMINĂ

Dobutamina:

- catecolamină sintetică, avand efect simpatomimetic mai ales β1 (secundar şi β2 şi α1)
- doza ↓ (< 10 µg/Kgc/min) → efect inotrop pozitiv (β1) → detectarea viabilităţii miocardice
- doza ↑ (20-40 µg/Kgc/min)→ ↑AV (β1) şi TA (β2< α1) → detectarea ischemiei miocardice
- are $T_{1/2}$ scurt aproximativ 2 minute

ATENŢIE: Se opreşte betablocantul cu cel puţin 24 ore înainte de efectuarea ecografiei de stres cu dobutamină.

Dacă nu este atinsă AV ţintă (85% din AV max), se administrează atropină (↑ Sb testului).

În cazul efectelor adverse se administrează betablocant intravenos (metoprolol, ideal esmolol) pentru antagonizarea efectelor dobutaminei.

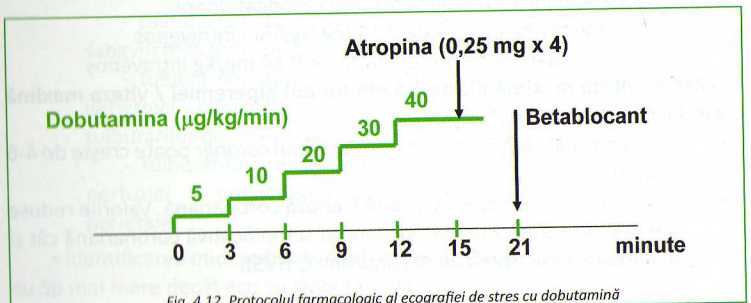

Fig. 4.12. Protocolul farmacologic al ecografiei de stres cu dobutamină

ECOCARDIOGRAFIA DE STRES CU DIPIRIDAMOL

Dipiridamolul:

- creşte adenozina endogenă circulantă
- are efect dual:
  - ischemic (prin furt coronarian) conducând la tulburări de contractilitate
  - hiperemic, contribuind la vizualizarea perfuziei miocardice şi la identificarea rezervei fluxului coronar
- $T_{1/2}$= 6 ore
- efect vasodilatator maxim la 4-8 minute după oprirea perfuziei.

ATENŢIE: Se opreşte administrarea Teofilinei cu cel puţin 24 ore înaintea testului.

Se evită alimentele/băuturile care conţin cofeină cu cel puţin 12 ore înaintea testului.

În cazul reacţiilor adverse se administrează aminofilină. Persistenţa ischemiei după administrarea aminofilinei necesită administrarea nitroglicerinei.

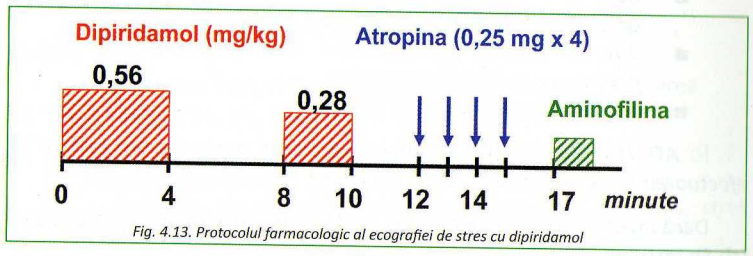

Fig. 4.13. Protocolul farmacologic al ecografiei de stres cu dipiridamol

REZERVA DE FLUX CORONARIAN (RFC)

Evaluarea RFC presupune aprecierea velocităţilor fluxului coronarian înainte şi după administrarea de substanţe vasodilatatoare:

- adenozina în doză de 0,14 mg/kg/min intravenos
- dipiridamol: se preferă doza de 0,84 mg/kg intravenos

RFC = viteza maximă diastolică din timpul hiperemiei / viteza maximă diastolică de repaus

- valori normale > 2,5 (în mod normal fluxul coronar poate creşte de 4-6 ori) [2].
- la valori < 2 sugerează o posibilă stenoză coronariană. Valorile reduse ale RFC sunt prezente atât în stenoza semnificativă coronariană cât şi în afectarea microvasculară (sindrom X, HVS).

RFC utilizată singură nu are valoare diagnostică din cauza specificităţii reduse, putând însă aduce informaţii prognostice importante când este utilizată împreună cu analiza convenţională a contractilităţii parietale [3].

ROLUL ECOCARDIOGRAFIEI DE CONTRAST ÎN EVALUAREA ISCHEMIEI MIOCARDICE

Utilizarea agenţilor de contrast ameliorează [1,2,3]:

- delimitarea cu acurateţe mai mare a conturului endocardic îmbunătăţind analiza indexului de contractilitate parietală şi evaluarea funcţiei globale a VS;
- identificarea unor complicaţii ale ischemiei miocardice (trombi VS, defecte parietale etc)
- permite identificarea directă a defectelor de perfuzie miocardică. Există corelaţie între gradul perfuziei, intensitatea şi momentul apariţiei contrastului şi scorul contractilităţii parietale [20]. Permite identificarea miocardului viabil (prezenţa integrităţii microcirculaţiei) cu Sb mai mare decât ecografia cu Dobutamină [2,21].

Agenţii de contrast de generaţie a II-a:

- sunt pe baza de perfluorocarbon, nu sunt toxici, nu modifică hemodinamica
- au dimensiuni reduse (< 8 µm), deci pot traversa bariera circulaţiei pulmonare in cantităţi suficiente pentru a opacifia complet cavitatea VS după administrarea intravenoasă
- se distribuie paralel cu fluxul sangvin permiţând vizualizarea circulaţiei capilare

Exemple de agenţi de contrast: Sonovue®, Optison®, Luminity®.

Detecţia miocardului ischemic prin ecografie de contrast poate fi ameliorată prin utilizarea testelor de stres descrise mai sus.

Utilizarea ecografiei de stres cu contrast miocardic permite:

- identificarea **miocardului ischemic** prin evaluarea:
  - tulburărilor de perfuzie de repaus: prin aprecierea fluxului sangvin miocardic pe baza concentraţiei de contrast intramiocardic
  - tulburărilor de perfuzie induse de stres - ↑ Sb detectării ischemiei miocardice (defectele de perfuzie apar înaintea tulburărilor de contractilitate) [5]
  - tulburărilor de contractilitate (există corelaţie între gradul perfuziei - intensitatea contrastului şi scorul contractilităţii parietale)
- identificarea **miocardului viabil** (prezenţa integrităţii micro-circulaţiei) cu Sb mai mare decât eco cu Dobutamina [1-3]

INFARCTUL MIOCARDIC DE VENTRICUL STÂNG

Ecocardiografia are rol în diagnosticul, localizarea şi stabilirea severităţii şi prognosticului infarctului (Tabel 4.12). În diagnosticul IMA, ecocardiografia are Sb 80-95%, Sp redusă, VPP 30% [5].

Ecocardiografia are rol deosebit în diagnosticul IMA inferolateral şi de ventricul drept (care pot fi silenţioase ECG).

Tabel 4.13. Diferenţe între cinetica parietală în infarctul miocardic acut şi vechi

Infarctul miocardic acut	Infarctul miocardic vechi
Grosime parietală normală	Perete subţire cu ecogenitate crescută (Fig. 4.14.A) (> 6 săptămâni - cicatrice fibroasă)
Reducerea mişcării sistolice a endocardului şi a îngroşării sistolice a miocardului	Absenţa deplasării sistolice a endocardului (deplasare sistolică ± diastolică spre exterior) şi absenţa îngroşării sistolice a miocardului (Fig. 4.14.B)
Hiperkinezia segmentelor neimplicate în infarct (absenţa ei poate sugera leziuni multicoronare)	Absenţa hiperkineziei

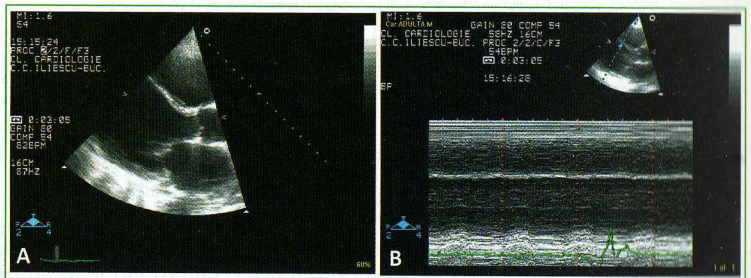

Fig.4.14.A. Ecografie 2D secţiune parasternală ax lung la un pacient cu IM septal vechi. Se observă SIV subţire hiperecogen. B. Ecografie mod M la acelaşi nivel – se observă absenţa îngroşării sistolice a SIV

Tabel 4.14. Diferenţe între cinetica parietală în infarctul miocardic transmural şi netransmural

Infarct miocardic transmural	Infarct miocardic netransmural
Perete subţire	Subţiere parietală mai puţin evidentă
Arie akinetică bine definită	Hipokinezie parietală
Când ischemia depăşeşte 20% din grosimea peretelui - diagnostic diferenţial dificil datorită fenomenului de tracţionare („tethering") verticală.	

Tabel 4.12. Corelaţii între localizarea infarctului miocardic şi modificările ecografice [16]

Categoria Topol	Anatomia ocluziei	ECG	Eco (localizarea tulburarii de kinetică segmentară)
1. ADA proximal	Proximal de prima perforantă septală	↑ST V1-6, I, aVL, şi bloc fascicular sau bloc de ramură	3 segmente perete anterior 2 segmente sept anterior 2 segmente (mediu+apical) sept inferior 1 segment apical perete lateral *BRS determină mişcare paradoxală SIV mascând modificările cinetice.*
2. ADA mediu	Distal de prima perforantă septală, dar proximal de marea diagonală	↑ST V1-6, I, aVL	Toate segmentele de la Topol 1 cu excepţia: 1 segment bazal SIV anterior 1 segment bazal perete anterior
3. ADA distal de prima Dg sau afectarea primei Dg	Distal de marea diagonală sau afectarea primei diagonale	↑ST V1-4 sau ↑ST I, aVL, V5-6	1 segment apical perete anterior 1 segment sept apical 1 segment apical perete lateral
4. IM inferior moderat întins (lateral, infero-lateral, de VD)	ACD proximal sau ACX	↑ST II, III, aVF şi oricare din: a) V5-6 b) R>S V1-2 c) V1, V3R, V4R	2-3 segmente (bazal, mediu ± apical) perete inferior şi 1 segment bazal sept inferior şi oricare din: a) 2-3 segmente (bazal, mediu ± apical) perete lateral b) 2 segmente perete inferolateral c) perete liber VD
5. IM inferior mic	ACD distal sau ACX, sau ramuri din ACX	↑ST numai II, III, aVF	2-3 segmente (bazal, mediu ± apical) perete inferior şi 1 segment bazal sept inferior

EVALUAREA COMPLICAŢIILOR INFARCTULUI MIOCARDIC

- **Insuficienţa cardiacă** [1] – evaluarea ecocardiografică estimează DC şi PCP
  - DC - calculat prin evaluarea ITV la nivelul TEVS (vezi Capitol 2)
  - PCP - estimată prin evaluarea funcţiei diastolice (vezi Capitol 3)
    - flux Doppler transmitral (TDE<120ms – PCP>20mmhg)
    - flux Doppler la nivelul venelor pulmonare – PCP>18mmHg
      - fracţia sistolică la nivelul venelor pulmonare <45%
      - timpul de decelerare a componentei diastolice a fluxului venos < 160ms
    - velocităţile miocardice la nivelul inelului mitral (vezi şi Capitol 3)
    - evaluarea presiunii sistolice în AP
- **Remodelarea ventriculului stâng** [1]
  - Remodelarea acută prin întinderea şi subţierea zonei infarctate reprezintă expansiunea infarctului. Apare mai frecvent în IM antero-apical, în primele 24-48 de ore, asociindu-se cu creşterea volumelor VS.
  - Anevrismul este expresia expansiunii infarctului, reprezentând deformarea segmentului infarctat atât în sistolă cât şi în diastolă. Ecocardiografic peretele anevrismul este subţire, cu ecogenicitate crescută (Fig.4.15, Fig.4.16, Fig.4.17, Tabel 4.15).

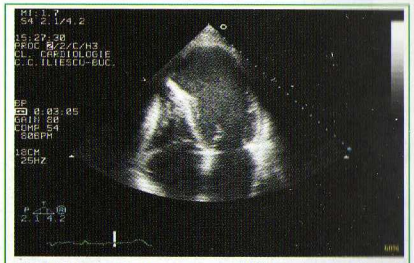

Fig.4.15. Ecografie 2D secţiune apicală 4 camere. Se observă prezenţa unui anevrism apical ocupând 40% din VS (aici estimare vizuală), precum şi prezenţa de contrast spontan la nivelul VS (semn indirect al unui debit cardiac scăzut)

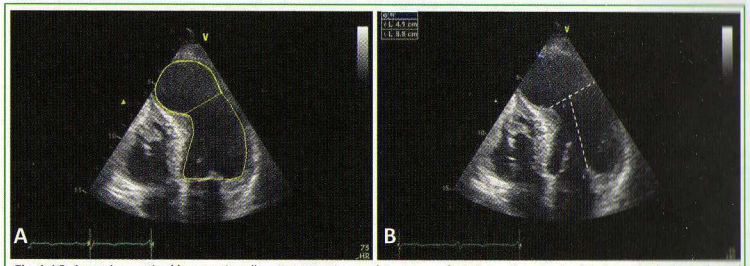

Fig.4.16. Anevrism apical la o pacientă cu IM anterior vechi – ecografie 2D, secţiune apical 4 camere. A. Anevrismul reprezintă 37% din VS (aria anevrismului 15 cm² faţă de aria VS în această secţiune 40 cm²). B. Distanţa inel mitral – colet anevrism este de 5.7 cm.

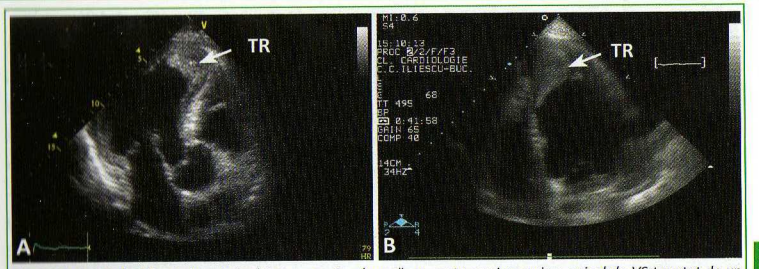

Fig.4.17. Ecografie 2D secţiune apical 3 camere. Se observă prezenţa unui anevrism apical de VS tapetat de un tromb. B. Utilizarea unei frecvenţe crescute de 5MHz optimizează delimitarea trombului apical.

Elemente de raportat ecografic pentru evaluarea anevrismului de VS:

- poziţie anevrism (apical, inferobazal)
- raportul volum anevrism / volum VS
- distanţa valva mitrală – colet anevrism VS (minim 5-6 cm necesar pentru posibilitate de rezecţie)
- apreciere volum restant – VTDVS restant (minim 60 ml/m² necesar pentru posibilitate de rezecţie)
- aspectul peretelui (grosime, ecogenitate)
- prezenţa trombului.

Tabel 4.15. Diagnostic diferenţial anevrism – pseudoanevrism VS

Anevrismul	Pseudoanevrismul
Localizare frecventă la nivelul apexului (secţiunea apicală 4 camere) şi mai rară inferobazal (secţiunea parasternală ax lung)	Ruptura localizată a peretelui liber al VS Localizare frecventă inferolaterală
Bază largă (D bazei / D maxim > 0,5)	Bază îngustă (D bazei/ D maxim < 0,5)
Pereţii formaţi din miocard	Pereţii formaţi din pericard şi tromb
Risc de ruptură mai mic	Risc de ruptură mai mare
Ecocardiografia are rol în alegerea tipului de tratament chirugical: mioplastie de reducere (rezecţia unei părţi din anevrism) sau mioplastie Dor (excluderea unei părţi din anevrism printr-un patch intraventricular)	Semnal Doppler prezent (flux sangvin care intră şi iese din pseudoanevrism) Ecocardiografia miocardică de contrast - comunicare anormală a cavităţii VS

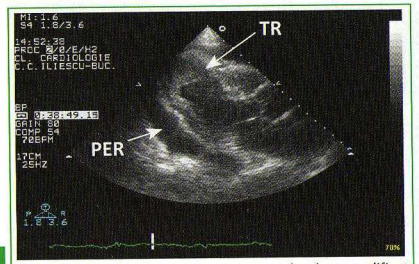

Fig.4.18. Ecografie 2D secţiune parasternal ax lung modificat la un pacient cu IM anteroseptal recent. Se remarcă mai multe complicaţii ale infarctului: anevrism apical VS, tromb la nivelul anevrismului (TR), pericardită lichidiană în cantitate medie (PER).

- **Pericardita** (Fig.4.18)
  - pericardita postinfarct (în primele 4 zile) – diagnosticul este clinic şi ECG, prezenţa efuziunii pericardice nu este patognomonică. Prezenţa efuziei pericardice are valoare prognostică negativă în prezenţa expansiunii miocardului, poate fi un semn precoce al rupturii parţiale a miocardului [22]. Cel mai frecvent rezoluţia este spontană.
  - sindrom Dressler (după >10 zile de la infarct) – mecanism autoimun;
  - efuzia pericardică iatrogenă – după angioplastie (ruptura coronarei) sau după cardiostimulare temporară (ruptura peretelui liber VD).
- **Tromboza intracavitară** - detectată ecocardiografic cu Sb 95% şi Sp 85% [1,5,6,19,22] (Fig. 4.16 şi 4.17)
  - se vizualizează mai bine cu transductor de frecvenţă mai înaltă (Fig. 4.12.B) ca o masă cu ecogenitate neomogenă, în funcţie de vechimea lui (proaspăt – structură asemănătoare miocardului; vechi – cu calcificări), poate protruziona în cavitatea VS şi poate fi mobilă avand risc crescut de embolizare sistemică,
  - folosirea ecocardiografiei de contrast creşte acurateţea diagnosticului,
  - ETE nu este superioară ETT pentru diagnosticul trombului apical VS.
- **Complicaţii mecanice ale IMA** (Tabel 4.16 şi Fig.4.19)
  - **Regurgitarea mitrală ischemică** este deteminată de dezechilibrul dintre forţele de închidere (contractilitatea redusă a VS, contracţia dissincronă a VS şi a muşchilor papilari, contractilitatea redusă a inelului mitral) şi forţele de tracţiune (deplasarea muşchilor papilari, dilatarea şi sfericitatea VS şi dilatarea inelului mitral) [23].
    - cel mai frecvent regurgitarea mitrală ischemică este cronică şi complică disfuncţia VS
    - mecanismul principal este Carpentier IIIb (restricţia sistolică de mişcare a uneia sau ambelor cuspe mitrale), dar poate fi implicat şi mecanismul Carpentier II (mişcare excesivă a valvei mitrale în caz de ruptură de cordaje sau de muşchi papilar).

  Regurgitarea mitrală acută apare în două situaţii:
  - ruptura unui muşchi papilar în infarctul miocardic (mai frecvent muşchiul papilar posteromedial)

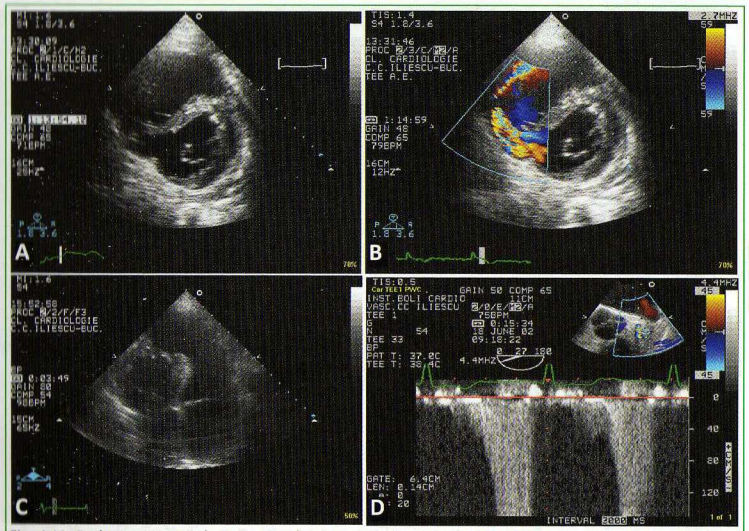

Fig. 4.19. Evaluarea rupturii de SIV – complicaţie a IMA. A. Ecografie 2D secţiune parasternală ax scurt la un pacient cu IMA inferior si ruptură de sept posterior (săgeată). B. Examenul Doppler color confirmă şuntul larg stânga-dreapta la acest nivel. C. Ecografie 2D secţiune apicală 4 camere la un pacient cu IMA, anevrism apical şi ruptură de SIV apical. D. Examenul Doppler continuu confirmă la acelaşi pacient prezenţa unui şunt sistolic stânga-dreapta la nivelul DSV cu scurtă componentă de revers diastolic al şuntului.

  - regurgitarea mitrala ischemică secundară unui episod tranzitor de ischemie activă (care este tranzitorie) (Fig.4.20).

Regurgitarea mitrală ischemică cronică este determinată de mişcarea restricţionată în sistolă a valvei, cel mai frecvent la pacienţii cu IM inferior apărând o restricţie de cuspă posterioară (pattern asimetric) (Fig.4.21). Dacă are loc tracţiunea simultană a cuspei anterioare de către cordajele secundare apare semnul pescăruşului [23] (Fig.4.22). Se însoţeşte de remodelare locală a VS (deplasarea apicală a muşchiului papilar posteromedial, tracţionarea cordajelor secundare şi de creşterea distanţei interpapilare) şi de o deformare a valvei (se formeaza *tenting area*, creşte

Fig.4.20. Regurgitare mitrală ischemică la un pacient coronarian. La începutul ecografiei în secţiune apical 4 camere se observă aspect Doppler color de regurgitare mitrala uşoară-medie (A), agravată în timpul apariţiei durerii anginoase (B) şi ameliorată după remisia anginei (C).

Tabel 4.16.Complicaţiile mecanice ale IM acut – caracteristici ecografice [1,16]

	Ruptura peretelui liber	Ruptura septului interventricular	Ruptura muşchilor papilari
Localizare	- frecvent perete anterior si lateral al VS, în apropierea joncţiunii dintre miocardul infarctat şi cel normal (ocluzia ACx sau ADA) - poate evolua subacut – ruptura mică închisă de pericardul fibros şi tromb - pseudoanevrism	- SIV apical (IMA anterior) cu posibilitatea extinderii la nivelul peretelui liber al VS (mai frecvent ruptura simplă – locuri de intrare şi ieşire la acelaşi nivel orizontal). - SIV bazal (IMA inferior asociat frecvent cu infarct de VD) (mai frecvent ruptură complexă – locuri de intrare şi ieşire la niveluri diferite – hemoragie disecantă) - prognostic negativ	- de 6-10 ori mai frecventă la nivelul muşchiului papilar posteromedial (vascularizat de un singur vas), în cadrul unui IMA inferior - determină afectarea ambelor cuspe (fiecare cuspă are cordaje cu origine la nivelul ambilor muşchi papilari)
Caracteristici eco 2D eco	In context clinic sugestiv, vizualizare: - revărsat pericardic difuz sau localizat (pseudoanevrism), poate evolua până la tamponadă cardiacă; - tulburare de contractilitate discretă regională - absenţa revărsatului pericardic exclude prezenţa rupturii parietale.	- identifică cu greutate ruptura SIV (50% afectare univasculară - infarct mic cu tulburări reduse de contractilitate parietală) - identifică paternul de supraîncarcare a VD datorita şuntului stânga-dreapta (SIV cu miscare paradoxala), şi posibila asociere a IMA de VD (ruptura SIV bazal), dilatare AD şi bombarea SIA spre AS - prognostic negativ.	- flail al valvei mitrale şi masă ataşată (capătul rupt al muşchiului papilar) ce prolabează în sistolă în AS - atriul stâng adesea de dimensiuni normale
Eco Doppler	- poate decela fluxul dinspre VS spre pericard.	- stabileşte diagnosticul în 90% din cazuri (şunt stânga – dreapta la nivelul SIV) - Doppler continuu: înregistrează velocităţile jetului sistolic S-D; poate estima presiunea sistolică din VD - Doppler pulsat: poate înregistra turbulenţa sistolică pe partea dinspre VD a SIV	- jet excentric direcţionat spre partea opusă muşchiului rupt -evaluează severitatea regurgitării mitrale TEE - aduce informaţii suplimentare - necesar pentru excluderea cu certitudine a DSV

Fig.4.21. Regurgitare mitrală ischemică după IM inferior vechi. A. Secţiune apicală 2 camere cu zonă de akinezie inferobazală. B. Imagine bull's eye obţinută prin Automated Function Imaging – se observă regiune inferobazală de deformare miocardică scăzută. C. Secţiune apicală 4 camere cu regurgitare mitrală moderată cu jet excentric către peretele lateral

distanţa de coaptare şi unghiul posterolateral >45°) (Fig.4.23). Valoarea normală a *tenting area* (aria „de cort") este de 1 cm², iar a adâncimii de coaptare de <6 mm, la valori crescute fiind necesară decizia privind metoda de tratament chirurgical (vezi mai jos).

Fig.4.22. Mecanisme implicate în RM ischemică: restricţia predominantă a mişcării cuspei posterioare (săgeţi verzi), posibil însoţită de restricţia foiţei anterioare datorită tensionării cordajelor secundare cu semnul pescăruşului (săgeată roşie).

Regurgitarea mitrală ischemică funcţională din cardiomiopatia dilatativă sau la pacienţii cu IM anterior sau IM multiple prezintă mişcarea redusă a ambelor cuspe determinând coaptarea incompletă simetrică şi remodelare globală a VS (dilatarea VS, creşterea indicelui de sfericitate) (Tabel 4.16).

Ecocardiografia are un rol important în stabilirea caracteristicilor anatomiei mitrale ce pot prezice posibilitatea reparării vs protezării mitrale chirurgicale (Tabel 4.17) [24]

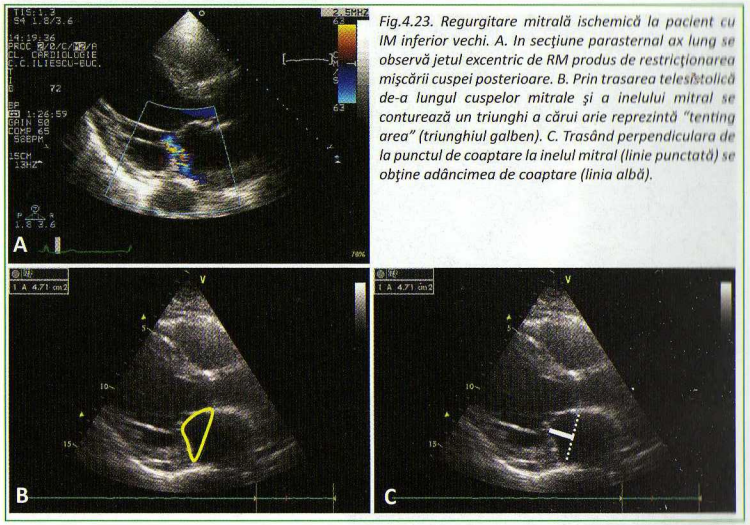

Fig.4.23. Regurgitare mitrală ischemică la pacient cu IM inferior vechi. A. In secţiune parasternal ax lung se observă jetul excentric de RM produs de restricţionarea mişcării cuspei posterioare. B. Prin trasarea telesistolică de-a lungul cuspelor mitrale şi a inelului mitral se conturează un triunghi a cărui arie reprezintă "tenting area" (triunghiul galben). C. Trasând perpendiculara de la punctul de coaptare la inelul mitral (linie punctată) se obţine adâncimea de coaptare (linia albă).

STRATIFICAREA RISCULUI ÎN INFARCTUL MIOCARDIC DE VS

1. FEVS ≤40% şi TDE ≤130 ms sunt predictorii independenţi cei mai puternici ai evenimentelor adverse cardiovasculare ulterioare infarctului [25]

2. VTSVS indexat > 60ml/m² imediat postinfarct indică dezvoltarea insuficienţei cardiace şi o mortalitate >30% în primul an [15]

3. Profilul restrictiv al fluxului diastolic trasmitral şi indicii combinaţi:

- raportul $E/V_p > 1,5$ (Vp fiind măsurată în mod M color) este un predictor independent al mortalităţii şi morbidităţii postinfarct [15,26]
- raportul E/E' > 15 - indice prognostic negativ [5]

4. Volumul AS > 32ml/m² în primele 48 de ore postinfarct este predictor independent al mortalităţii la 5 ani [15]

Tabel 4.15. Regurgitarea mitrală ischemică asimetrică vs simetrică

	Asimetrică	Simetrică
Tracţiunea cuspelor	Cuspa posterioară tracţionată spre peretele posterior	Ambele cuspe sunt tracţionate spre apex
Direcţia jetului regurgitării	Posterior, excentric	Adesea central
"Tenting area"	Crescută	Foarte mare
Inelul mitral	Puţin modificat	Dilatat şi aplatizat
Remodelarea VS	Regională	Globală
Localizarea IM	Inferior	Anterior/multiple
Artera coronară lezată	ACD/ACx	Multivasculară

Tabel 4.16. Caracteristicile ecocardiografice nefavorabile pentru repararea valvei mitrale în RM funcţională ischemică (modificat după [22,23])

Deformarea valvei mitrale	- distanţă de coaptare ≥ 1cm - tenting area >2.5-3 cm² - jeturi complexe - unghi posterolateral >45°
Remodelarea locală a VS	- distanţă interpapilară > 20 mm - tulburări de cinetică la nivelul peretelui lateral - cicatrice
Remodelare globală a VS	- DTDVS >65 mm, DTSVS >51 mm, VTSVS>140 ml - indice de sfericitate < 1,4

5. Indexul contractilităţii parietale >2 prezice dezvoltarea insuficienţei cardiace în timpul spitalizării, iar reversibilitatea lui înainte de externare se însoţeşte de rezultate mai bune [14]

6. Lipsa hiperkineziei compensatorii este semn de afectare multivasculară [5]

7. Insuficienţa mitrală nou apărută postinfarct este semn al afectării multivasculare şi al dilatării acute a VS [5]

8. Reperfuzia miocardică adecvată (ecocardiografia miocardică de contrast), dacă peste 50% din aria miocardului la risc prezintă creşterea contrastului, are valoare predictivă pozitivă importantă pentru recuperarea funcţiei miocardice regionale postinfarct [2]

9. Prezenţa de miocard viabil are valoare prognostică pozitivă asupra recuperării funcţiei VS (rezerva contractilă apare numai dacă cel puţin 50% din miocardul la risc este viabil) [2]

10. Fluxul colateral (ecocardiografia miocardică de contrast şi ecocardiografia Doppler coronariană transtoracică) susţine viabilitatea miocardului în ciuda persistenţei ocluziei arterei responsabile de infarct [27]

11. Fenomenul de „no reflow" (dacă < 25% din aria miocardului la risc prezintă creşterea contrastului la ecocardiografia miocardică de contrast) prezice remodelare ventriculară şi dezvoltarea insuficienţei cardiace în ciuda dezobstrucţiei arterei responsabile de infarct [28]

12. Alte semne cu valoare prognostică pozitivă asupra recuperării funcţiei VS, obţinute prin ecocardiografia Doppler coronariană transtoracică sunt [27]:

- prezenţa recanalizării arterelor perforante cu originea în ADA - semn al reperfuziei adecvate
- velocitatea rezervei fluxului coronarian ≥ 1,6 la nivelul arterei responsabile de infarct

13. Indicele de performanţă miocardică crescut are valoare predictivă nefavorabilă [25]

INFARCTUL MIOCARDIC DE VENTRICUL DREPT

Ecocardiografia are valoare diagnostică importantă, modificările ECG având sensibilitate şi specificitate reduse.

Mai frecvent disfuncţia ischemică a VD este tranzitorie şi mai rar se produce infarctizarea (datorită rezistenţei relative la ischemie a VD) [1,2]. În 90% din cazuri este în asociere cu IM inferior, mai rar cu IM anteroseptal (arterele VD au origine în ADA).

Modificările ecocardiografice în IMA de VD

Primare

- Hipokinezia / akinezia peretelui liber al VD
- Dilatarea VD
- Alterarea funcţiei sistolice a VD (vezi şi Capitol 10):
  - reducerea excursiei sistolice a inelului tricuspidian (TAPSE). TAPSE <14 mm indică un prognostic negativ [8,27], în timp ce TAPSE>20 mm se asociază cu prognostic favorabil [8]
  - velocitatea sistolică la nivelul peretelui liber VD este marker diagnostic şi prognostic în IM de VD (≥8 cm/s → supravieţuire la 1 an mai bună decât la velocităţi <8 cm/s) [8]

Secundare [1]

- Mişcare paradoxală a SIV
- Apariţia regurgitării tricuspidiene, ruptura muşchilor papilari ai valvei tricuspide
- PHT la nivelul fluxului de regurgitare pulmonară <150 ms
- Dilatarea VCI şi absenţa colapsului inspirator
- Dilatarea AD, bombarea spre AS a SIA
- Şunt dreapta – stânga la nivelul FOP (presiune crescută în AD) putînd determina hipoxemie importantă.

INFARCTUL ATRIAL

Poate fi asociat infarctului inferior de VS şi infarctului de VD. Este de 5 ori mai frecvent la nivelul AD, probabil datorită conţinutului crescut în oxigen al sângelui de la nivelul AS [30].

Prezenţa infarctului atrial are rol important în hemodinamica pacientului cu infarct miocardic inferior şi de VD [1] :

- prezervarea funcţiei atriale (ocluzia ACD distal de ramurile arteriale ale AD) ajută VD la menţinerea unui debit cardiac normal;

- ocluzia ACD proximal de ramurile arteriale ale AD determină alterarea funcţiei contractile şi de rezervor a acestuia, având rol important în scăderea umplerii VD si deteriorarea hemodinamică.

Ecografia transesofagiană este mai fidelă în evaluarea AD, arătând akinezia peretelui anterior şi dilatarea AD, bombarea spre AS a SIA, foramen ovale patent cu şunt drepta-stânga, VCI dilatată cu variaţie respiratorie redusă sau absentă [30].

BIBLIOGRAFIE

1. Otto CM. Ischemic heart disease. In Otto CM, The Practice of Clinical Echocardiography, 4th ed, Elsevier Saunders, 2012:236-328.
2. Picano E, Stress echocardiography, 4th ed, Springer Verlag, Berlin, 2003
3. Sicari R, Nihoyannopoulos P, Evangelista A et al. Stress echocardiography expert consensus statement. Eur J Echocardiogr. 2008;9(4):415-37
4. Feigenbaum H, Echocardiography, 6th ed, 2004:437-522
5. Cerquiera MD, Weissman NJ, Dilsizian V et al. Standardized myocardial segmentation and nomenclature for tomographic imaging of the heart. AHA Writing Group on Myocardial Segmentation and Registration for Cardiac Imaging, Circulation 2002; 105: 538-542
6. Otto C. M., Textbook Of Clinical Ecocardiography, 3rd ed, 2004: 95-107,196-224
7. Lang RM, Bierig M, Devereux RB, et al. Recommendations for chamber quantification. Eur J Echocardiogr. 2006;7(2):79-108
8. Jurcut R, Giusca S, La Gerche A, Vasile S, Ginghina C, Voigt JU. The echocardiographic assessment of the right ventricle: what to do in 2010? Eur J Echocardiogr. 2010;11(2):81-96
9. John Camm A., Lüscher TF, Serruys PW. Cardiac Ultrasound in ESC Textbook of Cardiovascular Medicine, 2nd Edition, Oxford Medicine 2009
10. Jurcut R. Cardiopatia ischemică. În Popescu BA, Ginghină C, Ecocardiografia Doppler. Editura Medicală 2011:141-150.
11. Kowalski M, Herregods MC, Herbots L, et al. The feasibility of ultrasonic regional strain and strain rate imaging in quantifying dobutamine stress echocardiography. Eur J Echocardiogr. 2003;4:81-91
12. Voigt JU, Lindenmeier G, Exner B et al. Incidence and characteristics of segmental postsystolic longitudinal shortening in normal, acutely ischemic, and scarred myocardium. J Am Soc Echocardiogr. 2003;16(5):415-23
13. Krzanowski M, Bodzoń W, Dimitrow PP. Imaging of all three coronary arteries by transthoracic echocardiography. An illustrated guide. Cardiovasc Ultrasound. 2003 Nov 17;1:16
14. Pellikka PA, Nagueh SF, Elhendy AA, Kuehl CA, Sawada SG. American Society of Echocardiography Recommendations for Performance, Interpretation, and Application of Stress Echocardiography. J Am Soc Echocardiogr. 2007;20(9):1021-41
15. Weyman AE. The year in echocardiography. J Am Coll Cardiol. 2005; 45(3):448-55
16. Ginghina C, Marinescu M, Dragomir D, Îndreptar de diagnostic şi tratament în infarctul miocardic acut, 2002:137-158
17. Geleijnse ML, Fioretti PM, Roelandt JR. Methodology, feasibility, safety and diagnostic accuracy of dobutamine stres echocardiography. J Am Coll Cardiol. 1997;30(3):595-606
18. Watanabe N, Ogasawara Y, Yamaura Y et al, Quantitation of mitral valve tenting in ischemic mitral regurgitation by transthoracic real-time three-dimensional echocardiography. J Am Coll Cardiol 2005; 45(5):763-9
19. Oh J. K., Seward JB, Tajik A.. J., The Echo Manual 2nd ed, 1999:73-103, 237-249
20. Celutkiene J, Sutherland GR, Laucevicius A et al. Is post-systolic motion the optimal ultrasound parameter to detect induced ischaemia during dobutamine stres echocardiography? Eur Heart J. 2004; 25(11):932-42
21. Senior R, Becher H, Monaghan M et al. Contrast echocardiography: evidence-based recommendations by European Association of Echocardiography. Eur J Echocardiogr 2009; 10, 194–212
22. Zipes D.P., Libby P., Braunwald E. et. al. Braunwald's Heart Disease 2005;187-271, 1200-1203
23. Lancellotti P, Moura L, Pierard LA et al. European Association of Echocardiography recommendations for the assessment of valvular regurgitation. Part 2: mitral and tricuspid regurgitation (native valve disease). Eur J Echocardiogr. 2010;11(4):307-32
24. Lancellotti P, Marwick T, Pierard LA. How to manage ischaemic mitral regurgitation. Heart 2008; 94 :1497 – 502
25. Schwammenthal E, Adler Y, Amichai K et al. Prognostic value of global myocardial performance indices in acute myocardial infarction: comparison to measures of systolic and diastolic left ventricular function. Chest 2003;124(5):1645-51
26. Moller JE, Sondergaard E, Seward JB et al. Ratio of left ventricular peak E-wave velocity to flow propagation velocity assessed by color M-mode Doppler echocardiography in first myocardial infarction: prognostic and clinical implications. J Am Coll Cardiol 2000; 35(2):363-70

CAPITOLUL 5
STENOZE VALVULARE

Principii generale....109
Stenoza mitrală....109
Etiologia stenozei mitrale....109
Evaluarea ecocardiografică a stenozei mitrale....110
Evaluarea consecinţelor stenozei mitrale....117
Implicaţii terapeutice....118
Stenoza aortică....121
Stenoza aortică valvulară....121
Stenoza aortică subvalvulară....135
Stenoza aortică supravalvulară....137
Stenoza tricuspidiană....138

PRINCIPII GENERALE

Examenul ecocardiografic complet al unui pacient cu stenoză valvulară trebuie să cuprindă următoarele etape:

- vizualizarea în mod 2D a morfologiei valvulare, cu eventuala stabilire a etiologiei stenozei
- cuantificarea severităţii leziunii stenozante prin metode 2D (planimetrie) şi Doppler (velocităţi, gradienţi, arie funcţională)
- evaluarea leziunilor cardiace asociate
- evaluarea funcţiei VS (element important în vederea stabilirii unei eventuale indicaţii de corecţie chirurgicală)
- evaluarea presiunii arteriale pulmonare

STENOZA MITRALĂ

ETIOLOGIA STENOZEI MITRALE (SM)

În majoritatea cazurilor ecocardiografia oferă elemente care sugerează etiologia SM, însă informaţiile furnizate trebuie integrate în context clinic pentru un diagnostic etiologic corect (Tabel 5.1).

Tabel 5.1 Etiologia stenozei mitrale (SM) după [1,2]

SM reumatismală	■ cea mai frecventă etiologie (peste 95% din SM la adulţi) ■ îngroşarea şi calcificarea valvelor, iniţial la nivelul marginii libere, ulterior la nivelul pânzei valvulare şi la nivelul aparatului subvalvular, fuziunea comisurilor
SM degenerativă	■ rară (3%) ■ pacienţi vârstnici, frecvent femei cu factori de risc (HTA, insuficienţă renală, diabet zaharat) ■ calcificări importante de inel mitral (mai ales posterior) ■ modificări (calcificări) ale cuspelor la bază, fără fuziuni comisurale ■ asociază frecvent calcificări/stenoză de valvă aortică
SM congenitală	■ foarte rară la adulţi ■ de exemplu pilier unic, VM „în paraşută" ■ asociată altor anomalii congenitale

EVALUAREA ECOCARDIOGRAFICĂ A STENOZEI MITRALE

Ecografia 2D

Oferă informaţii legate de etiologie, morfologia valvei mitrale (VM), dimensiunile cavităţilor cardiace, alte valvulopatii asociate, complicaţii.

Secţiuni recomandate: parasternal ax lung, parasternal ax scurt la nivelul valvei mitrale, apical 4 şi 2 camere.

Morfologia VM

• valve îngroşate, cu calcificări, cu comisuri fuzionate în SM reumatismală

• calcificări de inel mitral şi la baza cuspelor în SM degenerativă

• mobilitate redusă a cuspelor

- doming diastolic al VM, cu aspect de „crosă de hochei" al VMA (parasternal ax lung) - este cel mai specific semn 2D de SM (Fig.5.1)

În SM reumatismală în stadiile precoce VM se deschide în dom din cauza mişcării restricţionate a vârfului cuspelor, marginea liberă a acestora fiind prima afectată. Acest aspect se pierde o dată cu fibrozarea şi calcificarea întregii pânze valvulare.

• deschidere „în gură de peşte" (parasternal ax scurt la nivelul VM) - apare prin fuziunea simetrică a comisurilor care conduce la formarea în diastolă a unui orificiu central oval

• modificări ale aparatului subvalvular: îngroşarea, scurtarea şi fuziunea cordajelor

Reducerea mobilităţii VM poate apărea şi în situaţii cu debit cardiac scăzut (de exemplu în CMD). Stabilirea diagnosticului de SM nu trebuie să se bazeze pe acest unic semn, fiind necesară confirmarea prin alte metode ecocardiografice.

Evaluarea morfologiei VM are mare importanţă în alegerea intervenţiei terapeutice optime, existând scoruri de morfologie pentru evaluarea indicaţiei de comisurotomie mitrală percutană (CMP), detaliate mai jos.

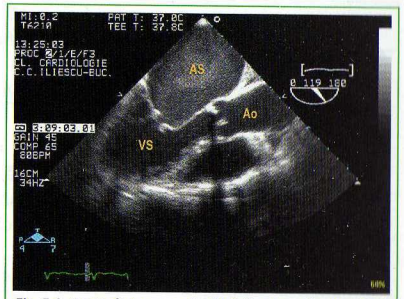

Fig. 5.1. Ecografie transesofagiană. Se observă aspectul de doming diastolic al valvelor mitrale cu îngroşare distală a cuspelor, deschidere limitată (aspect de „crosă de hochei") şi asociere de contrast spontan în AS.

Determinarea directă a ariei VM (planimetric)

• se determină aria anatomică a VM (spre deosebire de metoda PHT, prin care se determină aria funcţională) [3,4] (Fig.5.2.A)

• corelaţie foarte bună cu aria anatomică a VM măsurată direct pe valve explantate [5]

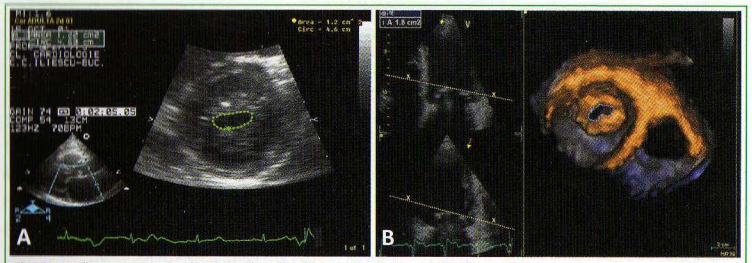

Fig. 5.2. Măsurarea ariei valvei mitrale prin planimetrie. A. Ecografie 2D, secţiune parasternală ax scurt la nivelul valvei mitrale. Se obţine o imagine de detaliu (zoom) care permite măsurarea planimetrică a ariei valvei mitrale (1,2 cm², în acest caz). B. Ecocardiografie 3D, vedere dinspre VS; se observă în imaginile 2D din stânga poziţionarea planului de secţiune pentru obţinerea ariei minime a valvei mitrale - 1,8 cm² în acest caz.

• nu este influenţată de RM asociată, de complianţa AS sau VS

• este considerată măsurătoarea de referinţă pentru evaluarea SM, atunci când poate fi efectuată în condiţii optime

Tehnică de măsurare:

• secţiune parasternală ax scurt la nivelul VM, cu căutarea imaginii în care se vizualizează cel mai mic orificiu de deschidere

• imagine mărită (zoom) la nivelul VM

• se trasează cel mai îngust orificiu („la vârful pâlniei"), la interfaţa alb-negru în condiţiile unei imagini adecvate şi cu un gain optim, în mezodiastolă [4]

• în fibrilaţie atrială se va face media mai multor măsurători

• ecocardiografia 3D este utilă pentru optimizarea poziţiei planului de secţiune la nivelul VM, crescând reproductibilitatea metodei (fig. 5.2 B) [4]

Posibile surse de eroare:

• *planul tomografic de secţiune în ax scurt nu coincide cu orificiul valvular minim (Fig.5.3.), sau planul imaginii este oblic. De aceea, trebuie obţinută secţiunea de ax scurt prin baleiere ascendentă de la nivelul muşchilor papilari către VM, oprind imaginea la cea mai mică arie a deschiderii mitrale (nivelul 1).*

• *anatomia valvulară complexă, non-plană*

• *în prezenţa calcificărilor valvulare sau ale aparatului subvalvular (prin reverberaţii)*

• *calitate suboptimală a imaginii (ex. pacienţi obezi, gain inadecvat)*

• *erori de măsurare*

• *la pacienţi post-comisurotomie*

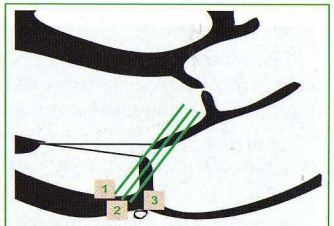

Fig. 5.3. Schemă care ilustrează importanţa poziţionării planului de secţiune la nivelul valvei mitrale. Dacă nu se obţine o secţiune în parasternal ax scurt cu plan tomografic chiar prin vârful cuspelor mitrale (plan secţiune 1), există posibilitatea supraevaluării ariei mitrale (plan secţiune 2 sau 3).

Evaluarea consecinţelor SM

- dilatarea AS, a cavităţilor drepte
- prezenţa de contrast spontan sau trombi în AS, US

Contrastul spontan reprezintă aspectul de „rulouri de fum" ce apare la nivelul unei cavităţi prin stagnarea sângelui la acest nivel. Deşi gradarea sa nu este standardizată [6], în practică se utilizează frecvent clasificarea prezentată în Tabel 5.2.

Tabel 5.2. Gradarea contrastului spontan (după [7])

Grad contrast spontan	Caracteristici ecografice
0	Absenţa ecogenităţii
1 + (uşor)	Ecogenitate minimă, imperceptibilă la setarea „normală" a gainului, detectabilă numai tranzitor în cursul ciclului cardiac, localizată în US sau cu distribuţie redusă în AS
2 + (uşor-moderat)	Aspect de vârtejuri, mai dense, detectabile fără creşterea setărilor de gain, cu distribuţie similară cu 1
3 + (moderat)	Aspect de vârtejuri dense la nivelul US, în general asociate cu contrast spontan de intensitate mai mică în AS, care poate fluctua în intensitate, dar este detectabil permanent în cursul ciclului cardiac
4 + (sever)	Ecodensitate intensă, aspect de vârtejuri cu mişcare foarte lentă în US, de obicei cu densitate similară în AS

Diagnosticul leziunilor asociate

În special în cazul etiologiei reumatismale, SM se poate asocia cu RM sau cu afectarea altor valve (RA, SA, leziune tricuspidiană organică).

Este important să evaluăm cu atenţie morfologia valvelor tricuspide, pentru a diferenţia o RT secundară hipertensiunii pulmonare asociate de o RT organică, atitudinea terapeutică fiind diferită.

Mod M

Elementele de mod M sunt nespecifice. Metoda nu mai este folosită astăzi decât complementar. Interogarea mod M se poate efectua din paraster-nal ax lung sau ax scurt la nivelul VM.

Se vizualizează:

- îngroşări/calcificări VM, inel mitral
- mişcare sincronă a VM; VMP uneori imobilă
- reducerea pantei diastolice E-F (o valoare <15 cm/s indică o SM severă)
- lipsa undei A - în caz de fibrilaţie atrială asociată.

Doppler color

Se evidenţiază flux diastolic transmitral turbulent, eventual cu vizualizarea zonei de convergenţă a fluxului pe faţa atrială a VM.

Doppler spectral

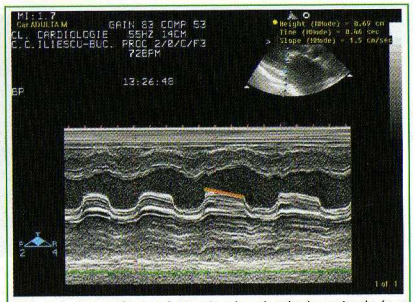

Fig. 5.4. Ecografie mod M prin planul valvelor mitrale la o pacientă cu SM reumatismală şi fibrilaţie atrială. Se observă mişcarea sincronă a VMA şi VMP, cu reducerea pantei diastolice E-F (panta de 1,5 cm/s)(linia portocalie).

Se utilizează pentru evaluarea mai multor parametri care confirmă existenţa SM şi o cuantifică.

În funcţie de velocitatea maximă a fluxului diastolic transmitral, anvelopa de SM poate fi înregistrată utilizând Doppler-ul continuu, Doppler-ul pulsat sau HPRF (*high-pulse-repetition frequency*), acestea din urmă având avantajul unui raport semnal/zgomot mai bun. În cazul stenozelor severe, cu velocităţi mari, examenul Doppler pulsat este limitat de apariţia fenomenului de *aliasing*, făcând necesară utilizarea examinării Doppler continuu.

Tehnica evaluării Doppler:

- secţiunea apicală 4 camere (2 camere)
- Doppler color pentru vizualizarea fluxului de SM (jetul poate fi excentric)
- fasciculul Doppler continuu trebuie plasat cât mai paralel cu fluxul
- ajustarea gain-ului pentru obţinerea unei anvelope clare, bine definite

În cazul utilizării examenului Doppler pulsat, se va plasa eşantionul Doppler chiar în dreptul zonei celei mai restrictive a orificiului mitral (plasarea sa în planul inelului mitral conduce la subestimarea gradientului SM).

Gradientul transmitral

Se determină pe baza ecuaţiei Bernoulli simplificate:

$G = 4 \times V^2$ (unde V = velocitatea maximă a fluxului transmitral)

Se evaluează (Fig.5.5):

- gradientul transmitral maxim: se determină automat pe baza velocităţii transmitrale maxime
- gradientul transmitral mediu: se calculează prin trasarea anvelopei Doppler continuu de SM.

Gradientul variază în raport cu: debitul transvalvular, aria valvulară şi frecvenţa cardiacă.

Fig. 5.5. Ecografie Doppler continuu la nivelul valvei mitrale, la un pacient cu stenoză mitrală. Prin trasarea anvelopei Doppler se obţine gradientul transmitral mediu de 5,8 mmHg, şi un gradient transmitral maxim de 10,6 mmHg

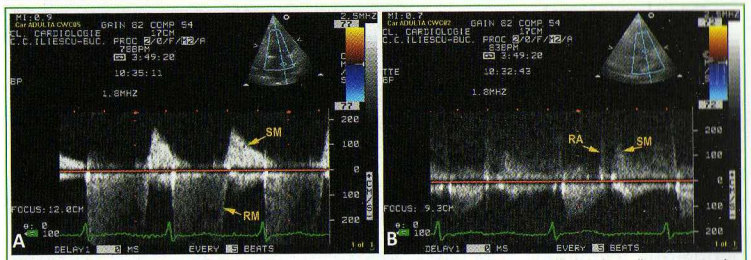

Fig. 5.6. A. Ecografie Doppler continuu la un pacient cu stenoză şi regurgitare mitrală. Se observă prezenţa celor două anvelope, sistolică negativă (RM), respectiv diastolică pozitivă (SM). B. Ecografie Doppler continuu la un pacient ce asociază stenoză mitrală (SM) cu regurgitare aortică (RA), a cărei anvelopă debutează mai precoce decât cea de SM.

În fibrilaţia atrială, datorită variaţiilor gradientului transmitral de la un ciclu cardiac la altul, trebuie efectuată o medie pe cinci cicluri cardiace consecutive [4].

Măsurătorile au acurateţe mai mică la un pacient tahicardic (pacientul ar trebui reevaluat după optimizarea ritmului).

În cazul plasării inadecvate a cursorului Doppler sau dacă există o regurgitare aortică (RA) cu jet excentric spre VMA, trebuie efectuat diagnosticul diferenţial cu RA [2,8]:

- semnalul Doppler continuu de SM este adesea însoţit de semnal de regurgitare mitrală (RM) in acelasi ciclu cardiac (Fig. 5.6.A)
- semnalul de RA debutează înaintea celui de SM şi se încheie după acesta (Fig.5.6.B) iar vitezele protodiastolice sunt de obicei mai mari decât cele de SM (> 3 m/s)

Coexistenţa unei RA semnificative poate conduce la subestimarea severităţii SM prin creşterea presiunii diastolice în VS.

Metoda PHT pentru determinarea ariei VM

Aria funcţională a VM se determină Doppler pe baza măsurării PHT (*pressure half time*, ms)[9]. PHT reprezintă intervalul de timp necesar reducerii la jumătate a gradientului transmitral iniţial. Acest interval de timp are o corelaţie inversă cu aria VM: cu cât SM este mai severă, cu atât timpul necesar înjumătăţirii gradientului iniţial este mai lung.

Conform formulei descrise de Liv Hatle în 1979:

AVM (cm²)= 220/ PHT

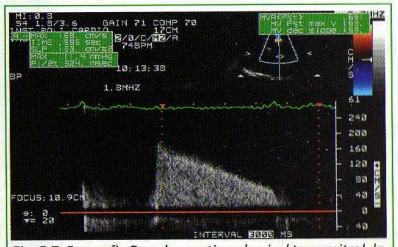

Fig. 5.7. Ecografie Doppler continuu la nivel transmitral, la un pacient cu stenoză mitrală. Trasarea pantei de decelerare a undei E conduce la măsurarea unui PHT de 324 ms, cu calcularea unei arii mitrale funcţionale de 0,68 cm².

Astfel, pentru un PHT de 220 ms, aria funcţională a VM este de 1 cm².

Tehnica măsurării PHT:

- din secţiune apicală 4 camere, pe anvelopa Doppler continuu de SM se măsoară PHT folosind panta de decelerare a undei E dominantă (dacă există o anvelopă alcătuită din două pante, se va utiliza cea mai lentă) (Fig.5.7, Fig.5.8)
- în fibrilaţie atrială se recomandă măsurători multiple (cel puţin 5 cicluri cardiace consecutive) şi determinarea mediei rezultatelor (măsurarea PHT are acurateţe mai mare într-o diastolă mai lungă)

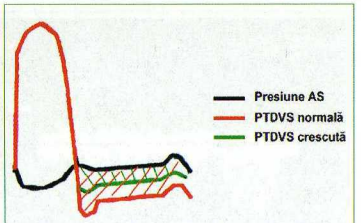

Fig. 5.8. Schematizare a curbelor de presiune înregistrate la cateterism în stenoza mitrală. În condiţiile în care presiunea diastolică din VS este crescută (linie verde), gradientul AS-VS este mai mic (haşurare verde) decât gradientul măsurat în condiţii de presiuni diastolice VS normale (haşurare roşie).

PHT este constant pentru o arie valvulară dată, chiar în condiţiile modificărilor fluxului induse de efort. AVM determinată prin PHT se corelează bine cu cea determinată la cateterism cardiac.

Limitările metodei:

- subestimează severitatea SM în următoarele condiţii:
  - asociere cu RA semnificativă (scade PHT)
  - complianţa VS scăzută (ex: HVS, ischemie): de obicei E < 1 m/s
  - presiune diastolică VS crescută (vezi Fig.5.8)
- în primele 24-72 ore după comisurotomie mitrală percutană metoda nu are acurateţe din cauza inerţiei normalizării complianţei AS şi VS: se vor aplica alte metode pentru estimarea AVM în această situaţie.

Surse de eroare

- pantă de decelerare diastolică nonliniară: poate fi necesară definirea pantei precoce de decelerare, iar PHT se va măsura pe panta mai lentă (Fig.5.9.)
- perioada de umplere precoce diastolică scurtă (frecvenţa cardiacă rapidă, PR lung în ritm sinusal)
- modificări de complianţă AS/VS
- utilizarea empirică de constante pentru valvele protetice nu este suficient validată şi ar putea să nu corespundă cu exactitate hemodinamicii la nivelul lor (în formula AVM= **220**/PHT)

Ecuaţia de continuitate şi PISA sunt metode alternative de evaluare a ariei VM, rar utilizate în practică din

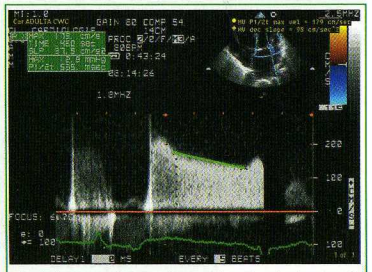

Fig. 5.9. Ecografie Doppler continuu la nivel transmitral, la un pacient cu stenoză mitrală. Unda E are o pantă de decelerare bifazică, iar PHT se va măsura pe panta mai lentă dominantă.

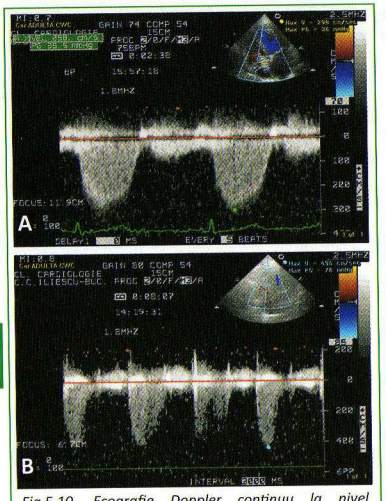

Fig.5.10. Ecografie Doppler continuu la nivel tricuspidian, la un pacient cu stenoză mitrală, înainte (A) şi după (B) efectuarea unui efort (bicicletă). Gradientul VD-AD creşte de la 36 mmHg (repaus) la 76 mmHg (post efort).

cauza faptului că sunt consumatoare de timp şi nu pot fi aplicate în toate cazurile. Se folosesc de obicei când celelalte metode dau rezultate discordante.

Se recomandă măsurarea AVM prin cel puţin 2 metode (de obicei planimetrie şi metoda PHT) [5]. In Tabel 5.3 este prezentată clasificarea SM din punct de vedere al severităţii.

Ecocardiografia 3D

Poate fi utilă pentru determinarea AVM când morfologia complexă a VM remaniate nu permite vizualizarea corectă a orificiului mitral stenozat [10]. Valoarea AVM medie obţinută astfel se corelează cel mai bine cu cea obţinută invaziv cu ajutorul formulei Gorlin.

Ecocardiografia 3D în timp real permite o mai bună vizualizare a comisurilor valvei mitrale, element important în alegerea deciziei de tratament chirurgical sau comisurotomie mitrală percutană [4].

Ecocardiografia de efort

Este utilă la pacienţi asimptomatici sau cu simptomatologie echivocă sau discordantă cu severitatea SM [3,11].

Tehnica: se poate efectua folosind dobutamină sau, preferabil, efort fizic standardizat - bicicletă sau nestandardizat - genuflexiuni.

Variabilele urmărite sunt de regulă gradientul mediu transmitral şi presiunea arterială pulmonară (Fig. 5.10), care cresc la efort la pacienţii cu SM semnificativă.

Metoda identifică pacienţii cu risc crescut de complicaţii şi ajută la alegerea deciziei terapeutice [11].

Tabel 5.3. Clasificarea stenozei mitrale în funcţie de severitate (după [4])

	SM uşoară	SM moderată	SM severă
Criterii specifice			
AVM, cm^2	> 1,5	1,0-1,5	< 1,0
Criterii adiţionale			
G mediu, mmHg*	<5	5-10	>10
PAPs, mmHg	<30	30-50	>50

**determinat la frecvenţă cardiacă între 60-80/min*

Ghidul american de management al valvulopatiilor [11] recomandă comisurotomie mitrală percutană la pacienţii cu AVM <1,5cm^2 şi o creştere a PAP sistolice peste 60 mmHg sau a gradientului mediu peste 15 mmHg (indicaţii de clasa I respectiv IIb, ambele nivel de evidenţă C).

EVALUAREA CONSECINŢELOR SM

Dilatarea atriului stâng

Se recomandă măsurători ale ariei şi volumului AS - mai fidele decât măsurarea unei singure dimensiuni întrucât iau în considerare faptul că dilatarea AS este asimetrică (Fig.5.11.).

Valorile ariei AS sub 20 cm^2 sunt considerate normale pentru ambele sexe. Se recomandă utilizarea în practică a volumului AS indexat la suprafaţa corporală - valori normale 22±6 ml/m^2 [2].

Funcţia mecanică a urechiuşei stângi (US)

Scăderea sa este demonstrată prin reducerea velocităţilor de golire a US (valori normale >50 cm/s). În special în cazul fibrilaţiei atriale, disfuncţia US predispune la stază sangvină şi tromboză.

Tromboza AS

Contrastul spontan este un precursor al trombozei şi un marker pentru evenimente tromboembolice.

Localizare trombi:
- cel mai frecvent în US
- ataşat de peretele AS sau septul interatrial (SIA)

Diagnostic diferenţial:
- trabecule/ muşchi pectinaţi în US multilobate (30%)
- dificil în cazul unui tromb AS ataşat de SIA

Ecografia transesofagiană are sensibilitate foarte bună (99%), fiind metoda preferată pentru depistarea trombozei.

Ecocardiografia 3D are o acurateţe superioară ecocardiografiei 2D pentru diagnosticul diferenţial al trombozei cu structurile normale ale US şi are un rol important în închiderea percutană a US la pacienţii în fibrilaţie atrială [12].

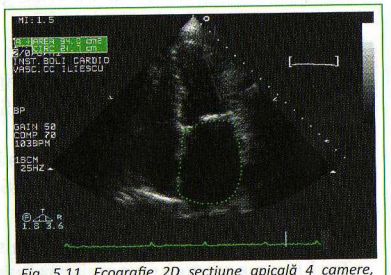

Fig. 5.11. Ecografie 2D secţiune apicală 4 camere, ilustrând metoda de măsurare a ariei AS la un pacient cu stenoză mitrală. Aria AS este crescută (31,4 cm^2) ca o consecinţă a SM vechi.

Hipertensiunea pulmonară (HTP)

La pacienţii cu SM evaluarea presiunii pulmonare este esenţială pentru decizia terapeutică. Pentru metodele de evaluare a HTP, vezi Capitolul 10.

Valoarea PAPs estimată prin ecocardiografie nu mai este folosită în prezent pentru gradarea severităţii HTP ci pentru aprecierea probabilităţii existenţei unei HTP reale şi pentru decizia de confirmare a prezenţei HTP prin cateterism cardiac (Tabel 5.4).

PAPs nu trebuie raportată doar în valoare absolută, ci şi în raport cu valoarea TA determinată în momentul examinării ecocardiografice!

Tabel 5.4. Criterii ecocardiografice de estimare a prezenţei HTP (conform [13])

	V_{RTmax}	PAPs	Alte indicii eco sugestive pt HTP*
HTP improbabilă	≤ 2,8		-
HTP posibilă	≤ 2,8	≤36	+
	2,9-3,4	37-50	+/-
HTP probabilă	>3,4	>50	+/-

V_{RTmax},velocitatea maximă a fluxului sistolic transtricuspidian

*indicii sugestive pentru HTP - ex. creşterea velocităţii regurgitării pulmonare, timpul scurt de ascensiune la artera pulmonară, dilatarea cavităţilor drepte şi a arterei pulmonare, aplatizarea SIV, hipertrofia VD

IMPLICAŢII TERAPEUTICE

Prin evaluarea severităţii şi a morfologiei VM, ecocardiografia este esenţială în stabilirea prognosticului şi a indicaţiei optime de tratament:

- comisurotomie mitrală percutană (CMP)
- intervenţie chirurgicală (reconstrucţie sau protezare valvulară)
- tratament medical (de exemplu indicaţie de anticoagulare).

Scoruri de morfologie

Clasificarea anatomică - scorul Cormier [14]

Grup 1. VMA pliabilă, fără calcificări; afectare uşoară a aparatului subvalvular (cordaje subţiri ≥10 mm lungime)

Grup 2. VMA pliabilă, fără calcificări; afectare severă a aparatului subvalvular (cordaje îngroşate <10 mm lungime)

Grup 3. Calcificare a VM de orice grad, evaluată fluoroscopic, indiferent de starea aparatului subvalvular.

Scorul Wilkins

- se apreciază mobilitatea, îngroşarea, prezenţa şi extensia calcificărilor VM, starea aparatului subvalvular (Fig.5.12.)
- se acordă fiecărei componente un scor de la 1 la 4, după care se determină scorul total care poate varia între 4-16
- un punctaj crescut (între 9 – 16 puncte) se asociază cu un rezultat suboptimal postcomisurotomie [15].

Evaluarea ecocardiografică în comisurotomia mitrală percutană (CMP)

Evaluarea precomisurotomie trebuie să cuprindă obligatoriu un examen ETE pentru a exclude prezenţa trombozei intraatriale şi pentru a evalua cu acurateţe anatomia VM şi severitatea RM asociate în cazurile în care ETT este neconcludentă [3].

Se evaluează scorul de morfologie Wilkins (Tabel 5.5):

- Scor ≤ 8 → se corelează cu rezultate bune ale CMP
- Scor = 8 –12 → nu exclude intervenţia în cazuri selecţionate
- Scor >12→ factor de prognostic negativ al evoluţiei ulterioare

Alte elemente ecografice:

- calcificările comisurale (ecocardiografia 3D îmbunătăţeşte vizualizarea acestora): factor predictiv negativ pentru evoluţia după CMP [16]
- aprecierea grosimii SIA, morfologia foramen ovale (dificultăţi tehnice la cateterizarea transseptală)

Fig. 5.12. Ecografie 2D secţiune parasternală ax lung la o pacientă cu SM, la care se observă aspect de „doming" al valvei mitrale, îngroşare a cuspelor cu zone hiperecogene în treimea distală - sugestive pentru calcificări valvulare.

Tabel 5.5. Scorul de morfologie Wilkins în stenoza mitrală (după [15])

GRAD	MOBILITATE	APARAT SUBVALVULAR	ÎNGROŞARE VALVULARĂ	CALCIFICĂRI VALVULARE
1	Mobilitate bună a valvelor, doar vârfurile VM au mobilitate redusă	Îngroşare minimă numai imediat sub valve	Grosime aproape normală a VM (4-5 mm)	O singură zonă cu ecogenitate crescută
2	Mobilitate normală a bazei şi mijlocului VM	Îngroşare până la 1/3 din lungimea cordajelor	Îngroşare netă a marginilor (5-8 mm)	Hiperecogenitate doar la marginile VM
3	VM se mişcă în diastolă mai ales la bază	Îngroşare extinsă până în treimea distală a cordajelor	Îngroşare a întregii valve (5-8 mm)	Hiperecogenitate până în porţiunea mijlocie a VM
4	VM imobile sau cu mişcare diastolică minimă	Îngroşare extensivă şi scurtare a cordajelor până la muşchii papilari	Îngroşare severă a întregii valve (>8-10mm)	Hiperecogenitate la nivelul întregii valve

Indicaţiile CMP la pacienţii cu SM sunt prezentate în Tabel 5.6.

Contraindicaţii pentru CMP (după [3]):

- *AVM >1,5 cm²*
- *Tromboza AS*
- *RM > uşoară*
- *Calcificări severe sau bicomisurale*
- *Boală aortică / tricuspidiană severă asociată*
- *Leziuni coronariene concomitente ce necesită revascularizare chirurgicală*

Tabel 5.6. Indicaţii de CMP la pacienţi cu SM cu arie valvulară < 1,5 cm² [3]

	Clasa	Nivel
Pacienţi simptomatici cu caracteristici favorabile pentru CMP, definite prin absenţa următoarelor caracteristici nefavorabile: • clinice: vârsta avansată, istoric de comisurotomie, clasa IV NYHA, fibrilaţie atrială, HTP severă • anatomice: scor Wilkins >8, scor Cormier = 3, AVM foarte mică, regurgitare tricuspidiană severă	I	B
Pacienţi simptomatici cu contraindicaţii sau risc chirurgical înalt	I	C
Ca tratament iniţial la pacienţii simptomatici cu caracteristici clinice favorabile şi morfologie nefavorabilă a valvei mitrale	IIa	C
Pacienţi asimptomatici, cu caracteristici favorabile şi risc tromboembolic înalt sau risc înalt pentru decompensare hemodinamică: • istoric anterior de embolism • contrast spontan dens în AS • fibrilaţie atrială recentă sau paroxistică • PAPs> 55 mmHg în repaus • nevoia de chirurgie majoră non-cardiacă • planificarea unei sarcini	IIa	C

Evaluarea ecocardiografică postcomisurotomie cuprinde [3,17]:

• aprecierea rezultatelor: scăderea gradientului mediu, creşterea ariei VM (în primele 24-72 ore nu se utilizează metoda PHT, ci metoda planimetrică, ecuaţia de continuitate sau PISA); un rezultat iniţial bun se defineşte prin AVM >1,5 cm² fără RM mai severă decât grad 2

• identificarea complicaţiilor procedurale: apariţia sau creşterea severităţii RM; prezenţa defectului septal atrial şi importanţa şuntului interatrial la locul puncţiei transseptale

• evaluarea presiunilor pulmonare.

Algoritm de evaluare a SM

• morfologia valvei
• excluderea altor cauze care ar putea explica simptomatologia clinică
• severitatea SM
  - aria (planimetric) – 2D, 3D
  - aria (PHT)
  - gradientul mediu
• regurgitarea mitrală asociată
• dilatarea AS (aria, volumul)
• PAP, funcţia VD
• ETE pentru evaluarea trombozei AS
• severitatea leziunilor valvulare asociate

STENOZA AORTICĂ

Stenoza aortică (SA) este definită clasic ca obstrucţie la golirea VS şi în funcţie de localizarea obstacolului se clasifică în:
- **SA valvulară** - cel mai frecvent tip, rezultat al afectării cuspelor aortice
- **SA subvalvulară** - SA congenitală subvalvulară şi obstrucţia dinamică subaortică din cadrul CMH obstructive
- **SA supravalvulară** - rară, tipic congenitală

STENOZA AORTICĂ VALVULARĂ

Etiologia stenozei aortice

Tabel 5.7. Etiologia stenozei aortice

SA „degenerativă"	• cea mai frecventă formă de SA la adulţi
	• îngroşări, zone hiperecogene în corpul cuspelor, fără fuziuni comisurale
	• orificiu „stelat" în sistolă
SA reumatismală	• rar izolată (2%)
	• ecogenitate crescută de-a lungul marginilor libere, fuziuni comisurale
	• asociată cu afectare similară a altor valve
SA congenitală	• frecvent prin bicuspidie / unicuspidie
	• debut clinic mai precoce (45-55 ani)
	• valvă aortică (VA) deformată congenital, cu doming şi orificiu restrictiv în sistolă
	• frecvent asociată cu alte defecte congenitale, RA, anevrism/ disecţie aortă, coarctaţie aortă, etc.

Pentru SA numită clasic „degenerativă" este folosită în prezent denumirea de SA cu valve calcificate, majoritatea autorilor incluzând în această categorie atât calcificarea unei valve tricuspide cât şi a unei valve congenital bicuspide, modificările histopatologice şi fiziopatologia fiind similare.

EVALUAREA ECOCARDIOGRAFICĂ A STENOZEI AORTICE VALVULARE

Ecografia 2D

Secţiuni recomandate:
• parasternală ax lung
• parasternală ax scurt la nivelul vaselor mari
• apicală 3 sau 5 camere
• subcostală ax scurt la nivelul vaselor mari

Identifică următoarele elemente:
• sediul obstrucţiei (valvular/supra/subvalvular)
• numărul cuspelor; prezenţa comisurilor şi localizarea acestora

În bicuspidia aortică rafeul median de la nivelul uneia dintre cele două cuspe trebuie diferenţiat de comisura unei valve tricuspide prin aprecierea deschiderii sistolice (orificiu rotund ovalar în bicuspidie/ triunghiular la valva tricuspidă). De aceea numărul cuspelor se apreciază în parasternal ax scurt în sistolă, în momentul deschiderii maxime a cuspelor aortice.

• hiperecogenitate (calcificări) valvulare, de inel aortic; prezenţa sau nu a fuziunilor comisurale (fig.5.13.)

• gradul de mobilitate al VA

- doming sistolic - cel mai important semn 2D de stenoză valvulară în SA congenitală
- criteriu calitativ în estimarea severităţii SA (dacă una din cuspe are mobilitate bună este exclusă SA critică)
- redusă şi la pacienţii cu disfuncţie sistolică globală VS (în lipsa SA)

• determinarea directă planimetrică a ariei VA (AVA) (aria anatomică) (fig.5.14.)

- de preferat examenul ETE în secţiune transversală
- se trasează planimetric aria orificiului intern al VA (sau se măsoară aria color după interogare Doppler color)

Determinarea prin planimetrie a AVA este o alternativă acceptabilă când evaluarea Doppler a severităţii SA nu oferă rezultate concludente. Există însă numeroase limitări ale metodei:

• în SA „degenerativă" există calcificări importante cu con de umbră posterior sau reverberaţii care fac dificilă vizualizarea orificiului minim

• în SA congenitală cu doming trebuie atenţie în identificarea orificiului minim pentru a evita subevaluarea severităţii

• reflectă aria anatomică (mai mare decât aria funcţională, măsurată Doppler)

Elemente posibil asociate SA:

• dilatarea aortei ascendente

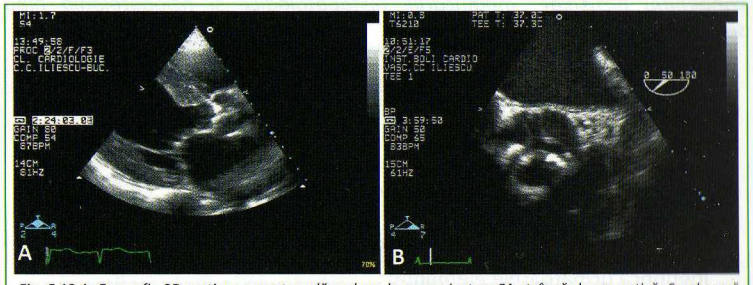

Fig. 5.13.A. Ecografie 2D secţiune parasternală ax lung la un pacient cu SA strânsă degenerativă. Se observă calcificările prezente la nivelul cuspelor aortice şi limitarea severă a deschiderii lor. B. Ecografie transesofagiană ax scurt la nivelul valvei aortice, la un pacient cu SA degenerativă, fără afectarea comisurilor, cu orificiu stelat în sistolă.

• hipertrofia VS

• dilatarea AS şi a cavităţilor drepte

Fig. 5.14. Ecografie transesofagiană secţiune ax scurt la nivelul valvei aortice. Determinare planimetrică a ariei anatomice a valvei aortice (1,36 cm²)

Mod M

Examenul mod M are specificitate redusă, este puţin folosit în practică astăzi pentru evaluarea SA. Elementele de analizat sunt:

• ecouri multiple sugerând calcificări valvulare sau de inel aortic

• separare sistolică limitată (distanţa de separare a cuspelor ≥ 15 mm exclude SA severă)

• linie de închidere diastolică excentrică în bicuspidia aortică (cu condiţia obţinerii unei secţiuni corecte, la vârful cuspelor)

Doppler color

Este util pentru evidenţierea sediului obstacolului - se observă turbulenţa sistolică:

• la nivelul tractului de ejecţie VS (TEVS) sau pe faţa ventriculară a valvelor aortice - în obstacolele subvalvulare

• distal de valva aortică în SA valvulară

Se poate întâlni un grad de turbulenţă la nivelul TEVS şi la pacienţii cu SA valvulară şi hipertrofie importantă de sept interventricular, cele 2 tipuri de obstacole (valvular şi subvalvular) putând coexista [18].

Uneori turbulenţa sistolică este dificil de evidenţiat când jetul aortic este excentric faţă de planul VA şi faţă de axul lung al aortei.

Pentru diagnosticul diferenţial între un obstacol valvular şi unul subvalvular dinamic este necesară interogarea Doppler spectral a jetului.

Doppler pulsat

Se utilizează pentru măsurarea vitezei în TEVS şi trasarea anvelopei pentru calculul integralei velocitate-timp (IVT) subaortic, parametru utilizat în ecuaţia de continuitate (Fig.5.15.)

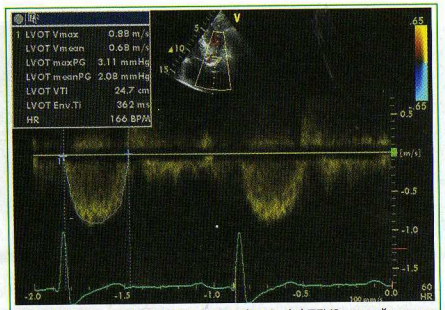

Fig. 5.15. Ecografie Doppler pulsat la nivelul TEVS, cu măsurarea IVT subaortic, utilizat în ecuaţia de continuitate (vezi şi fig.5.20)

Doppler continuu

Se evaluează următorii parametri:

- velocitatea maximă a fluxului aortic (V_{max})
- gradientul transvalvular aortic (maxim, mediu) (Fig.5.16.A)
- indicele de permeabilitate a valvei (Fig.5.16. B)
- IVT a fluxului transvalvular aortic - parametru util pentru calculul AVA (prin ecuaţia de continuitate)

Velocitatea maximă a fluxului aortic (V_{max})

Este direct proporţională cu severitatea obstacolului.

Evidenţierea unor velocităţi transaortice crescute stabileşte diagnosticul de scleroză sau stenoză aortică:

- V_{max} transvalvulară ≤ 2,5 m/s împreună cu modificările morfologice ale valvelor identifică scleroza valvulară aortică
- V_{max} transvalvulară > 2,6 m/s identifică stenoza aortică.

Secţiuni recomandate pentru examenul Doppler:

- apicală 5 camere: cea mai bună pentru SA calcificate (80%)
- parasternală dreaptă înaltă: de preferat în SA congenitale (bicuspidie)
- suprasternală
- subcostală: la copii.

Pentru obţinerea V_{max} interogarea Doppler continuu a fluxului transvalvular aortic trebuie efectuată întotdeauna din mai multe secţiuni (cel puţin trei în cazul adulţilor) iar secţiunea din care s-a obţinut cea mai mare valoare a acesteia trebuie specificată întotdeauna în raportul ecografic.

Caracterele anvelopei Doppler continuu din SA:

- frecvenţă şi tonalitate înalte
- aspect de anvelopă clară („plină"), cu margini bine definite
- atingerea vitezei maxime se înregistrează de obicei în mezosistolă (vârf tardiv şi aspect rotunjit al anvelopei – indice de severitate)

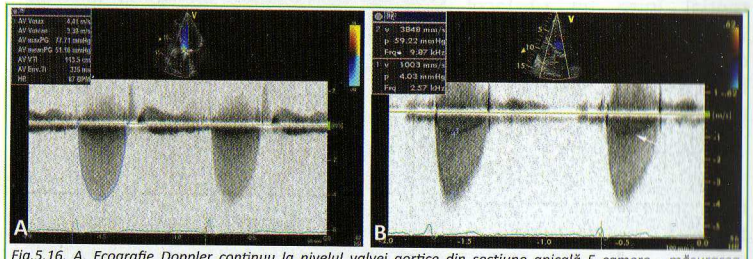

Fig.5.16. A. Ecografie Doppler continuu la nivelul valvei aortice din secţiune apicală 5 camere - măsurarea gradienţilor transvalvulari (Gmediu 51 mmHg, Gmax 77 mmHg), în cazul unui pacient cu SA strânsă. B. Ecografie Doppler continuu la nivelul valvei aortice - se observă pe aceeaşi imagine atât anvelopa fluxului în TEVS (săgeată) cât şi cea a fluxului transaortic. Aspectul este util pentru calculul indicelui de permeabilitate, având avantajul măsurării velocităţilor în acelaşi ciclu cardiac (în acest caz IP=0,26, pledând pentru o SA moderată).

Velocitatea maximă se măsoară la interfaţa „alb-negru" a anvelopei cu excluderea semnalelor fine liniare de la marginea acesteia (Fig.5.17).

În ritm sinusal se face media a cel puţin trei măsurători efectuate pe cicluri cardiace diferite; se exclud bătăile postextrasistolice.

În fibrilaţie atrială se recomandă efectuarea mediei a cel puţin 5 măsurători pe cicluri cardice consecutive.

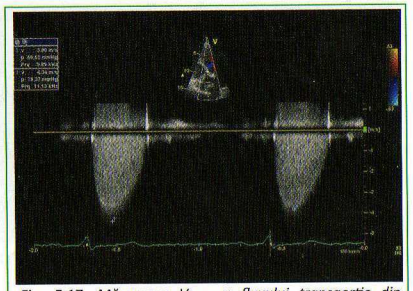

Fig. 5.17. Măsurarea V_{max} a fluxului transaortic din secţiune apicală 5 camere. Ilustrarea diferenţei care rezultă ca urmare a includerii în măsurătoare a semnalelor fine de la marginea anvelopei (velocitatea creşte de la 3,8 m/s la 4,3 m/s) [18].

Reguli de înregistrare a unei anvelope optime de SA:

- ferestre acustice multiple (obţinute prin poziţii şi angulări multiple) pentru depistarea celei mai mari velocităţi
- fasciculul de ultrasunete cât mai paralel cu direcţia jetului (lucru care se obţine de regulă din ETT);
- se admite un unghi de interceptare sub 15° (eroare sub 5%) şi nu se recomandă folosirea corecţiei de unghi
- utilizarea sondei Pedof, ale cărei dimensiuni mici permit poziţionare şi angulare adecvată pentru un semnal de calitate mai bună (ghidare 2D, acustică) mai ales din secţiune suprasternală şi parasternală dreaptă
- ajustarea reglajelor:
  - scala vitezelor potrivită - cu cel puţin 1 m/s mai mare decât V_{max} a jetului
  - filtrul de perete trebuie crescut
  - gain-ul trebuie scăzut pentru obţinerea unei anvelope clare
  - linia de zero ajustată
  - viteza de derulare a înregistrării mare (optim: 100 mm/s) pentru minimalizarea erorilor de măsurare

Diagnostic diferenţial al anvelopei sistolice cu viteză mare:

- obstrucţie subaortică (fixă/ dinamică): 2D arată nivelul obstacolului, Doppler color arată localizarea zonei de convergenţă proximal de obstacol; în obstrucţia dinamică anvelopa are aspect tipic, cu V_{max} înregistrată tardiv în sistolă şi cu caracter variabil
- regurgitare mitrală/ regurgitare tricuspidiană: anvelopă cu durata mai lungă (debut mai precoce, în timpul contracţiei izovolumetrice şi sfârşit mai tardiv, în timpul relaxării izovolumetrice)
- defect septal ventricular: anvelopa se obţine din secţiune parasternală, în defectele mici cu şunt stânga-dreapta este pozitivă şi cu velocitate mare

• stenoză arteră pulmonară/ramuri ale acesteia/stenoză vasculară periferică (artera subclavie, de exemplu): se are în vedere fereastra din care a fost obţinută anvelopa şi datele obţinute la 2D

Forma anvelopei Doppler continuu a fluxului aortic oferă date despre gradul obstrucţiei [19]. Astfel, în obstrucţia uşoară atingerea V_{max} se face precoce în sistolă – aspect triunghiular al anvelopei spre deosebire de stenoza aortică strânsă în care anvelopa este rotunjită, simetrică (cu cât obstrucţia este mai severă cu atât atingerea V_{max} se face mai tardiv în sistolă) (Fig. 5.18). Aspectul rotunjit al anvelopei se menţine şi în condiţiile scăderii gradientului la pacienţii cu SA strânsă şi disfuncţie sistolică globală VS.

Gradientul transvalvular (maxim, mediu)

Gradientul maxim (G_{max}) se determină pe baza ecuaţiei Bernoulli simplificată:

$G = 4\ V_{max}^2$, unde V_{max} reprezintă velocitatea maximă a fluxului aortic, distal de obstacol.

În cazul în care velocitatea în TEVS, proximal de obstacol (V_{prox}) este >1,5 m/s trebuie utilizată formula: $G_{max} = 4\ (V_{max}^2 - V_{prox}^2)$

Gradientul maxim transaortic nu oferă informaţii suplimentare faţă de V_{max} (raportarea lui nu este obligatorie în buletinul ecocardiografic)[4].

Gradientul mediu transaortic

- este obligatoriu de raportat la pacienţii cu SA
- se calculează automat la trasarea anvelopei Doppler continuu la nivelul valvei aortice prin media gradienţilor instantanei în perioada de ejecţie
- se corelează cu gradientul mediu obţinut prin evaluare invazivă

Între gradientul maxim şi cel mediu există o corelaţie bună, existând ecuaţii de regresie prin care putem aproxima gradientul mediu pe baza velocităţii maxime sau a gradientului maxim [20,21].

Exemplu: $G_{mediu} = (G_{max}/1,45) + 2$ mmHg sau

$G_{mediu} = 0,6 \times G_{max}$

Există discrepanţe între gradienţii determinaţi ecocardiografic şi cei măsuraţi prin cateterism cardiac:

• gradientul maxim („vârf la vârf") de la cateterism reprezintă diferenţa dintre presiunea maximă din VS şi presiunea maximă din aortă înregistrate în momente diferite de timp (cu excepţia situaţiei în care se efectuează măsurătoare cu 2 catetere simultan); acest gradient („nefiziologic") este mai mic decât cel maxim instantaneu (Fig. 5.19);

• fenomenul de recuperare a presiunii poate duce la supraestimarea severităţii SA prin Doppler; prin cateterism cardiac se măsoară presiunea din aortă la nivelul aortei ascendente proximale, înregistrând presiuni mai mari decât la nivelul venei contracta, unde se înregistrează velocitatea maximă prin Doppler

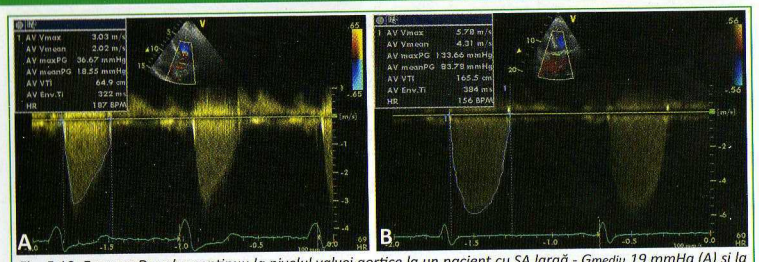

Fig. 5.18. Examen Doppler continuu la nivelul valvei aortice la un pacient cu SA largă - G_{mediu} 19 mmHg (A) şi la un pacient cu SA strânsă - G_{mediu} 84 mmHg (B). Se remarcă aspectul anvelopei Doppler - triunghiulară în primul caz şi rotunjită în al doilea caz.

- trebuie luat în considerare când aorta ascendentă are dimensiuni reduse (sub 30 mm la adulţi)
- recuperarea de presiune (RdP) se calculează conform formulei [22]:

$$RdP = 4 \times V_{max}^2 \times \frac{2 \times AVA}{AAo} \times \left(1 - \frac{AVA}{AAo}\right)$$

unde V_{max} – velocitatea maximă a fluxului aortic; AVA- aria valvei aortice prin ecuaţia de continuitate; AAo- aria aortei ascendente, măsurată la 1 cm de joncţiunea sinotubulară.

Limitările evaluării Doppler a gradienţilor transvalvulari

• în cazul SA severe lipsa unei alinieri adecvate cu jetul transvalvular conduce la subestimarea gradienţilor şi a severităţii SA;

• forţele inerţiale şi vâscozitatea sângelui (eliminate din calcul în forma simplificată a ecuaţiei Bernoulli) pot da naştere, în unele cazuri, la erori în estimarea gradienţilor.

• gradienţii transvalvulari sunt parametri dependenţi de flux: pentru aceeaşi valoare a AVA aceşti parametri cresc cu creşterea debitului transvalvular şi scad cu scăderea acestuia; variaţii ale condiţiilor hemodinamice în cazul aceluiaşi pacient (presarcina, TA, inotropismul) conduc la variaţii ale gradienţilor transvalvulari.

Valorile TA şi AV de la momentul examinării trebuie întotdeauna notate în buletinul ecocardiografic!

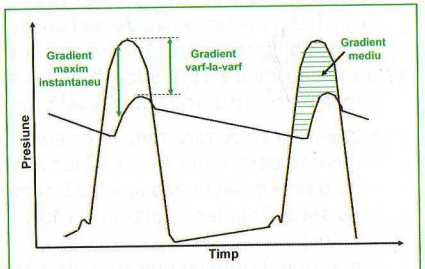

Fig. 5.19. Tipurile de gradient transaortic: gradientul transvalvular măsurat la cateterism cardiac - vârf la vârf („peak to peak"), gradientul maxim măsurat prin Doppler (gradient maxim instantaneu) şi gradientul mediu - media gradienţilor instantanei.

Calcularea AVA prin ecuaţia de continuitate

- AVA obţinută astfel reprezintă aria valvulară efectivă (funcţională) – aria fluxului sangvin ce trece prin valvă la nivelul vena contracta – mai mică decât aria anatomică.

- ecuaţia de continuitate are la bază principiului conservării masei (în acest caz a volumelor de sânge):

Volumul bătaie din TEVS = Volumul bătaie de la nivelul orificiul aortic stenotic (Ao)

Volumul TEVS = A_{TEVS} x IVT_{TEVS}

Volumul transaortic = AVA x IVT_{Ao}

unde AVA = aria valvei aortice, A_{TEVS} = aria TEVS, IVT_{TEVS} = integrala velocitate timp în TEVS, IVT_{Ao} = integrala velocitate timp la nivelul valvei aortice.

Pentru calcularea AVA prin ecuaţia de continuitate este necesară măsurarea următorilor parametri (Fig.5.20):

• *Integrala velocitate timp a fluxului transaortic (IVT_{Ao})* - se măsoară automat prin trasarea anvelopei Doppler continuu obţinută pentru măsurarea Vmax

• *Diametrul TEVS (D_{TEVS})* necesar calculării ariei TEVS - **$A_{TEVS} = \pi \times (D_{TEVS}/2)^2$**

- se preferă măsurarea în incidenţă parasternală ax lung
- se măsoară în mezosistolă, imediat proximal de şi paralel cu planul inelului aortic, între marginea internă a ecoului endocardului septal şi baza VMA cu folosirea imaginii mărite (*zoom*)
- reprezintă o importantă sursă de eroare în calculul AVA (deoarece orice eroare de măsurare se ridică la pătrat); dintre măsurătorile necesare pentru calculul AVA, diametrul TEVS are cea mai mare variabilitate intra- şi interobservator (5-8 %) [4]

Surse de eroare în calculul ariei TEVS:

- calcificări valvulare sau de inel aortic importante
- imposibilitatea măsurării diametrului adevărat (inel noncircular - forma ovală sau elipsoidă a TEVS subestimează AVA)
- imagine transtoracică inadecvată (poate fi necesar examenul ETE).

• *Integrala velocitate-timp la nivelul TEVS (IVT_{TEVS})*

- ideal se determină în acelaşi loc anatomic în care se măsoară şi D_{TEVS}
- de obicei în secţiunea apicală 5 camere / 3 camere
- cursorul Doppler se plasează cât mai paralel cu jetul (ghidare Doppler color)
- eşantionul Doppler pulsat se plasează imediat proximal de VA stenozată central în jetul intrastenotic, cu retragerea progresivă până la obţinerea unei anvelope bine definite
- prezenţa clicului de închidere a valvei aortice (dar nu şi a celui de deschidere) arată că suntem aproape de valvă [1]

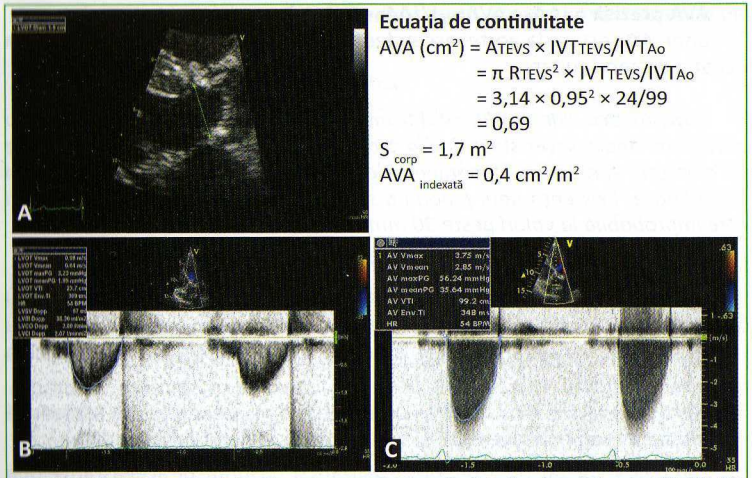

Ecuaţia de continuitate

AVA (cm^2) = $A_{TEVS} \times IVT_{TEVS}/IVT_{Ao}$

$= \pi R_{TEVS}^2 \times IVT_{TEVS}/IVT_{Ao}$

$= 3{,}14 \times 0{,}95^2 \times 24/99$

$= 0{,}69$

$S_{corp} = 1{,}7\ m^2$

$AVA_{indexată} = 0{,}4\ cm^2/m^2$

Fig. 5.20. Determinarea ariei valvei aortice pe baza ecuaţiei de continuitate. Se măsoară diametrul TEVS (A), IVT subaortic prin examen Doppler pulsat în TEVS (B) şi IVT aortic prin examen Doppler continuu transvalvular (C)

- zona de plasare corectă a eşantionului Doppler este dificil de stabilit când există obstrucţie în TEVS (ex. hipertrofie SIV bazal)

În fibrilaţia atrială, IVT_{TEVS} este variabilă în funcţie de intervalul R-R precedent. Se recomandă determinări multiple şi calculul mediei rezultatelor sau se folosesc intervale R-R asemănătoare pentru determinarea IVT_{TEVS} şi IVT_{Ao}.

Limitările folosirii ecuaţiei de continuitate [4]

• estimarea ariei TEVS: forma TEVS, presupusă a fi circulară, este cel mai adesea ovală / elipsoidă, diametrul antero-posterior (măsurat din secţiune parasternală ax lung) fiind mai mic decât cel medio-lateral, ceea ce duce la subestimarea AVA cu aproximativ 0,2 cm^2 în medie [23,24]

Ecocardiografia 3D permite măsurarea directă a ariei TEVS fără presupuneri geometrice [25], însă metoda nu este suficient validată şi are la rândul său limite date de vizualizarea dificilă a TEVS.

• variabilitatea de înregistrare şi măsurare a parametrilor folosiţi în formulă

• existenţa unei obstrucţii fixe/ dinamice în TEVS

• modificarea AVA în raport cu debitul transvalvular - la adulţii cu funcţie VS păstrată efectele sunt minime şi măsurarea AVA se poate face cu acurateţe în condiţii bazale, de repaus

• fenomenul de recuperare a presiunii (descris anterior) - s-a propus folosirea unei ecuaţii de predicţie a AVA măsurată invaziv folosind datele obţinute prin ecocardiografie Doppler [26]:

AVA prezisă = (AA_o ×AVA_{Dop})/(AA_o–AVA_{Dop}),
unde AA_o este aria aortei ascendente, iar AVA_{Dop} este AVA calculată prin ecuaţia de continuitate.

În practică, când gradientul transvalvular aortic este crescut deşi valva aortică nu apare sever stenotică la examinarea 2D iar aorta ascendentă are un diametru sub 30 mm, fenomenul de recuperare a presiunii trebuie luat în considerare. Existenţa unui fenomen semnificativ de recuperare a presiunii este improbabilă la valori peste 30 mm ale diametrului aortei ascendente.

Ecuaţia de continuitate simplificată

- se bazează pe conceptul că în SA forma anvelopei Doppler în TEVS şi în aortă este similară (durata celor două fluxuri fiind similară), deci raportul IVT este identic cu cel al vitezelor maxime [27]. Astfel AVA se poate calcula conform formulei:

AVA (cm^2) = A_{TEVS} x $V_{maxTEVS}/V_{maxAo}$, unde unde $V_{maxTEVS}$ şi V_{maxAo} reprezintă velocitatea maximă la nivelul TEVS şi respectiv la nivelul valvei aortice.

- ambele velocităţi pot fi uneori vizualizate şi măsurate pe aceeaşi anvelopă Doppler continuu (de obicei din secţiune apicală 5 camere) (Fig.5.16.B), ceea ce permite calculul imediat al AVA prin ecuaţia de continuitate simplificată şi al indicelui de permeabilitate (vezi mai jos) - util mai ales la pacienţii în fibrilaţie atrială.

Ţinând cont că dimensiunile cordului şi valvelor sunt corelate cu dimensiunea corporală, indexarea AVA este importantă la copii, adolescenţi şi adulţi de talie mică, pentru a nu supraestima severitatea SA la aceste categorii de pacienţi. Indexarea AVA la suprafaţa corporală este controversată însă la pacienţii supraponderali şi obezi, la care AVA nu creşte în raport cu excesul de greutate.

Indicele de permeabilitate (IP)

Este un parametru de evaluare a severităţii SA care reduce erorile introduse în ecuaţia de continuitate prin eliminarea din formulă a ariei TEVS (aria valvulară efectivă este exprimată ca procent din aria TEVS).

IP = $V_{maxTEVS}$ / V_{maxAo}
O valoare a IP ≤ 0,25 semnifică o SA severă.

Avantaje:
• este independent de volumul bătaie, de suprafaţa corporală, de erorile de măsurare a dimensiunilor TEVS
• poate fi utilizat când nu putem măsura D_{TEVS} şi în condiţii de fibrilaţie atrială
• este util în condiţii de debit cardiac scăzut crescut sau în prezenţa regurgitării aortice
• poate fi folosit pentru măsurători seriate, la urmărirea progresiei stenozei aortice la adulţi, având în vedere faptul că diametrul TEVS rămâne constant.

Gradarea severităţii stenozei aortice

Ghidurile actuale [4] recomandă ca parametri de severitate a SA obligatoriu de precizat în raportul ecocardiografic:
- velocitatea maximă a fluxului aortic (V_{max})
- gradientul mediu (G_{mediu})
- aria valvei aortice (AVA).

Deşi în majoritatea cazurilor aceşti trei parametri încadrează pacientul într-o anumită clasă de severitate (vezi Tabel 5.8), în practică există uneori discrepanţe între valoarea gradienţilor transvalvulari şi AVA calculată prin ecuaţia de continuitate:
• V_{max} > 4 m/s şi AVA > 1 cm^2 - în acest caz se recomandă: verificarea acurateţei măsurătorilor, calcularea AVAi (la pacienţii înalţi), reevaluarea severităţii RA, evaluarea cauzelor potenţiale de debit transvalvular crescut
• V_{max} < 4 m/s şi AVA < 1 cm^2- caz în care se recomandă verificarea acurateţei măsurătorilor, calcularea AVAi la pacienţi de talie mică, evaluarea situaţiilor cu debit transvalvular scăzut (FEVS scăzută, RM sau SM semnificative asociate).

Tabel 5.8. Gradarea severităţii SA conform recomandărilor ghidurilor (după [3,4,11])

	Scleroză aortică	SA largă	SA medie	SA strânsă
$V_{max\ Ao}$ (m/s)	≤2,5	2,6-2,9	3-4	≥4
G_{mediu} (mmHg)	-	<20[b](<25[a])	20-40[b] (25-40[a])	>40
AVA (cm^2)	-	>1,5	1-1,5	<1
AVAi (cm^2/m^2)	-	>0,85	0,60-0,85	<0,6
IP	-	>0,5	0,25-0,5	<0,25

a- ghid ESC de management al valvulopatiilor [3]
b- ghid ACC/AHA de management al valvulopatiilor [11]
AVAi- aria valvei aortice indexată la suprafaţa corporală

Situaţii particulare de evaluare a severităţii SA

SA cu disfuncţie sistolică VS (low flow low gradient aortic stenosis)

Definiţia presupune întrunirea următoarelor condiţii [4]:
• AVA efectivă sub 1 cm^2
• FEVS sub 40%
• G_{mediu} sub 30-40 mmHg (valorile fiind diferite în ghidul european de valvulopatii - 40 mmHg faţă de cel american - 30 mmHg).

Există 2 categorii de pacienţi care îndeplinesc aceste condiţii, diferenţierea fiind importantă deoarece influenţează decizia de tratament şi prognosticul pe termen lung:
• pacienţi cu SA strânsă care a determinat disfuncţie sistolică VS importantă: înlocuirea valvulară duce la îmbunătăţirea funcţiei VS

• pacienţi cu SA pseudo-severă cu disfuncţie VS de altă cauză: înlocuirea valvulară poate să nu ducă la o îmbunătăţire semnificativă a funcţiei VS

Pentru departajarea acestor două categorii de pacienţi se recomandă efectuarea **ecocardiografiei de stres cu dobutamină** care permite:

• evaluarea rezervei contractile VS - creşterea debitului cardiac, a FEVS

• creşterea fluxului transvalvular aortic cu reevaluarea în aceste condiţii a parametrilor de severitate: V_{max}, G_{mediu} şi AVA

Protocolul ecografiei de stres cu dobutamină la pacienţii cu SA

• se începe cu 2,5 – 5 µg/kg/min cu creştere la 3-5 minute până la maximum 10 – 20 µg/kg/min [28]

• se măsoară în fiecare treaptă de stres:
- V_{max} a fluxului aortic
- V_{max} în TEVS
- G_{mediu}
- FEVS (Simpson biplan)

• diametrul TEVS se măsoară la început şi se foloseşte această valoare la fiecare treaptă pentru calcularea AVA prin ecuaţia de continuitate

• condiţii de oprire a testului:
- atingerea unei frecvenţe cu peste 10-20/minut peste frecvenţa de bază sau peste 100/minut
- apariţia simptomelor, scăderea TA sau apariţia unor aritmii semnificative.

Prezenţa rezervei contractile se defineşte prin creşterea volumului bătaie VS (calculat prin Doppler) sau a FEVS (Simpson biplan) cu cel puţin 20% din valoarea iniţială [4].

Interpretarea rezultatelor (Tabel 5.9):

• dacă în prezenţa rezervei contractile VS:
- G mediu creşte peste 40 mmHg sau Vmax creşte peste 4m/s iar AVA rămâne sub 1 cm^2 - SA este strânsă (Fig 5.22)
- AVA creşte peste 1 cm^2 cu modificări minore ale G_{mediu} şi V_{max} - SA nu este strânsă

• absenţa rezervei contractile VS împiedică evaluarea severităţii SA

Tabel 5.9. Interpretarea testului de stres cu dobutamină la pacienţii cu stenoza aortică şi disfuncţie VS [4,29]

Rezervă contractilă VS	V_{max}	G_{mediu}	AVA	Severitatea SA
Prezentă	modificări minore	modificări minore	creşte > 1 cm^2	Pseudo-severă
	> 4 m/s	> 40 mmHg	rămâne <1 cm^2 în toate treptele de stres	Severă
Absentă				Nu se poate stabili

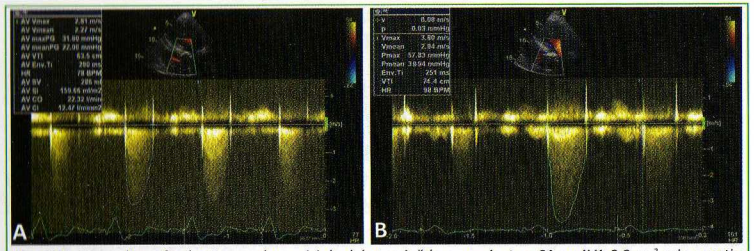

Fig. 5.22. Ecocardiografie de stres cu doze mici de dobutamină la un pacient cu SA cu AVA 0,8 cm^2 prin ecuaţia de continuitate şi FEVS 33%. La administrarea de dobutamină a prezentat o creştere a volumului bătaie cu 28%, semn de rezervă contractilă prezentă. În aceste condiţii gradientul mediu transaortic a crescut de la 23 mmHg (A) la 40 mmHg (B), sugerând existenţa unei SA strânse în condiţiile în care AVA s-a menţinut sub 1 cm^2 pe tot parcursul testului [28]

SA strânsă cu debit scăzut paradoxal (Paradoxical low flow low gradient aortic stenosis)

Se defineşte prin prezenţa unei discordanţe între parametrii de severitate a SA:

• G_{mediu} < 30-40 mmHg - încadrând pacientul în categoria SA medie şi

• AVA < 1 cm^2 sau < 0,6 cm^2/m^2 - definind o SA strânsă în condiţiile unei funcţii VS păstrate: FEVS ≥ 50% cu un volum bătaie indexat < 35 ml/m^2.

Faţă de pacienţii cu SA strânsă clasică, pacienţii din această categorie pot asocia următoarele particularităţi ecocardiografice:

• VS mic şi hipertrofie concentrică importantă - mai frecvent la femei

• contractilitate VS scăzută

• postsarcină globală crescută (estimată prin impedanţa valvulo-arterială- Z_{VA}).

Impedanta valvulo arterială se calculează folosind formula [30]:

Z_{VA}= (TA_S+ G_{mediu})/ Volum bătaie indexat,

unde TA_S este valoarea tensiunii arteriale sistolice măsurate în momentul efectuării ecocardiografiei.

Acest parametru are valoare prognostică dovedită la pacienţii cu SA, o valoare peste 5,5 $mmHg \cdot ml^{-1}m^{-2}$ fiind asociată independent cu creşterea mortalităţii [30].

Identificarea acestor pacienţi este importantă în practică întrucât deşi aceştia au un gradient transvalvular care sugerează existenţa unei SA medii, ei se află de fapt într-un stadiu mai avansat al bolii, cu un prognostic nefavorabil sub tratament medical [18].

Evaluarea ecografică a consecinţelor SA

• *Dimensiuni VS şi AS*

• *Gradul hipertrofiei VS*

- masa VS indexată, grosimea relativă parietală (GRP) - permit încadrarea tipului de remodelare VS - cel mai frecvent pacienţii cu SA prezintă hipertrofie

concentrică sau remodelare concentrică (Fig. 5.23)

- GRP se calculează conform formulei:

$$GRP = \frac{2 \times PP}{DTDVS}$$

unde PP reprezintă grosimea peretelui posterior (inferolateral) VS măsurat în diastolă iar DTDVS reprezintă diametrul telediastolic VS. Valorile GRP sub 0,42 sunt considerate normale [2]; GRP creşte în cazurile caracterizate prin hipertrofie concentrică sau remodelare concentrică (Fig 5.23).

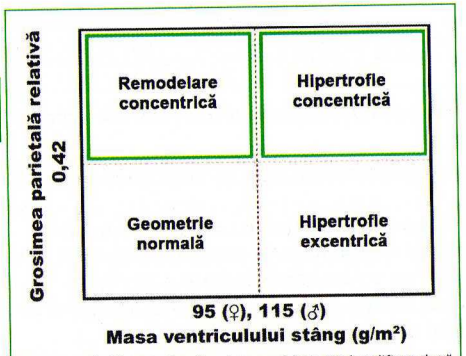

Fig 5.23. Clasificarea tipurilor de remodelare VS (modificat după [2]). Pacienţii cu hipertrofie VS concentrică au masă crescută şi GRP crescută (situaţia cel mai frecvent întâlnită în cazul SA). Remodelarea concentrică se caracterizează prin creşterea GRP şi masă VS normală.

- *Funcţia VS*: sistolică, diastolică

-FEVS păstrată până în stadiile tardive

-scăderea velocităţilor miocardice, a deformării şi ratei deformării sistolice longitudinale VS la pacienţii cu SA semnificativă şi FEVS păstrată - disfuncţie longitudinală VS [32]

-funcţia diastolică VS este afectată precoce, cu alterarea relaxării, scăderea complianţei şi creşterea presiunilor de umplere VS în stadiile tardive.

La pacienţii cu stenoză aortică strânsă raportul E/e' septal a fost validat pentru estimarea neinvazivă a presiunilor de umplere, o valoare peste 13 identificând cu o sensibilitate şi o specificitate bune o presiune telediastolică VS peste 15 mmHg [32].

Răspunsul VS în SA este diferit [31]:

- la femei - VS mic, hipertrofiat, cu funcţie sistolică păstrată
- la bărbaţi - VS mai puţin hipertrofiat, mai frecvent cu tendinţă la dilatare şi disfuncţie sistolică

- *Evaluarea HTP şi a dimensiunilor cavităţilor drepte*

- Prezenţa HTP la pacienţii cu SA strânsă este legată de gradul disfuncţiei VS, HTP severă estimată ecocardiografic fiind un factor de prognostic independent pentru creşterea mortalităţii la pacienţii supuşi intervenţiei de înlocuire valvulară aortică [33].

Diagnosticul leziunilor asociate

- *Regurgitarea aortică*
  - 80% din pacienţii cu SA au RA uşoară / moderată
  - supraestimează gradientul prin creşterea volumului-bătaie
  - se recomandă determinarea AVA prin ecuaţia de continuitate
- *Regurgitarea mitrală*
  - asociată cu SA "degenerativă", reumatismală
  - subestimează gradientul prin scăderea volumului-bătaie
- Bicuspidia aortică se asociază cu alte *leziuni congenitale* (ex: coarctaţia de aortă)

Algoritm de evaluare a stenozei aortice

- Diagnostic etiologic: nivelul şi morfologia obstacolului, anatomia valvei
- Excluderea altor cauze de obstrucţie în TEVS
- Aprecierea severităţii
  - velocitatea maximă
  - gradientul mediu
  - AVA (ecuaţia de continuitate)
- Prezenţa regurgitării aortice; măsurarea inelului aortic şi aortei ascendente
- Evaluarea consecinţelor
  - răspunsul cavităţilor: HVS concentrică, dilatarea AS
  - performanţa VS (sistolică, diastolică)
- Diagnosticul leziunilor asociate
- Aprecierea prognosticului, stabilirea indicaţiilor terapeutice, evaluare pre/ postoperatorie

STENOZA AORTICĂ SUBVALVULARĂ

Clasic SA subvalvulară poate fi:

- **fixă**
- **dinamică** - cardiomiopatia hipertrofică obstructivă (vezi Capitolul 9)

SA fixă

Există 3 tipuri de obstacol subaortic fix:

- tip *membranos*: membrană fibroasă subţire sub valva aortică (la cel mult 2,5 cm de valvă)
- tip *fibromuscular*: diafragm gros de ţesut fibroelastic sau fibromuscular cu aceeaşi localizare în TEVS
- tip *tunel fibromuscular*: obstacol difuz în care obstrucţia se întinde pe o distanţă de câţiva centimetri sub valva aortică

Elemente de diagnostic ecocardiografic

Ecocardiografia poate preciza:

- morfologia obstacolului subvalvular
- prezenţa regurgitării aortice (de obicei prin leziune de jet sau prin asociere de leziune organică, bicuspidie aortică)
- malformaţii asociate

Ecografia 2D

Secţiuni recomandate:

• secţiune apicală 5 camere / 3 camere (se obţine vizualizarea cea mai bună a membranei deoarece fasciculul de ultrasunete este perpendicular pe aceasta – rezoluţie axială)(Fig. 5.24.A)

• secţiune parasternală ax lung (Fig. 5.24.B) - ecou liniar perpendicular pe SIV, pentru vizualizare sunt uneori necesare angulări ale transductorului în afara secţiunii clasice

Permite:

• vizualizarea obstacolului

• măsurarea distanţei dintre membrană şi VA (distanţa mică creşte probabilitatea unei leziuni valvulare de jet)

• dacă ETT este neconcludentă, se recomandă ETE pentru o mai bună vizualizare a detaliilor anatomice.

Mod M

• poate vizualiza închiderea sistolică precoce a VA (cea mai vizibilă este cuspa dreaptă).

Doppler color şi pulsat

• vizualizarea turbulenţei în TEVS - importantă pentru stabilirea sediului obstacolului şi diferenţierea de SA valvulară în care turbulenţa apare dincolo de VA, în aorta ascendentă (Fig. 5.25)

• diagnosticarea RA asociate.

Doppler continuu

• se determină gradientul transstenotic; existenţa unui gradient semnificativ în lipsa unor modificări notabile ale VA sugerează prezenţa unui obstacol subvalvular

• aspectul anvelopei este important în diagnosticul diferenţial al sediului obstrucţiei - diagnosticul obstrucţiei dinamice

• gradientul maxim se caută din toate incidenţele, inclusiv cu sonda Pedof

• există discrepanţe cu valoarea determinată la cateterism cardiac

• gradientul este subestimat în obstrucţiile difuze, tunelare

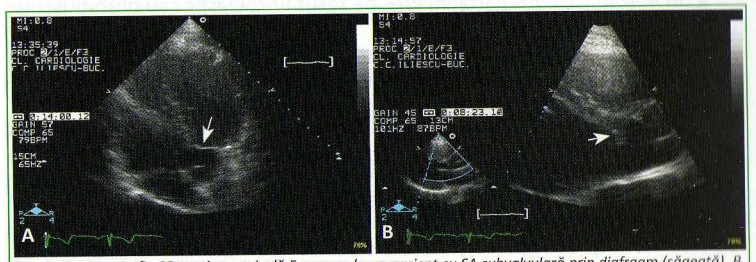

Fig. 5.24 A. Ecografie 2D secţiune apicală 5 camere la un pacient cu SA subvalvulară prin diafragm (săgeată). B. Ecografie 2D secţiune parasternală ax lung la acelaşi pacient - se vizualizează diafragmul subaortic (săgeată).

Când există două obstacole (subvalvular şi valvular), estimarea severităţii relative are acurateţe scăzută: se recomandă examen Doppler HPRF şi luarea în calcul a ambelor viteze (V_1 şi V_2) în cazul folosirii ecuaţiei Bernoulli pentru calcularea gradientului.

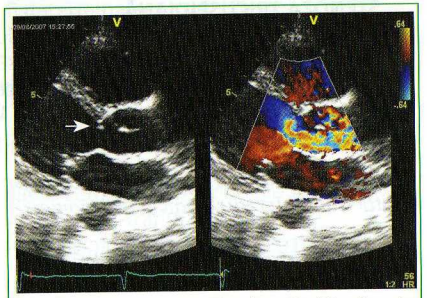

Fig 5.25. Secţiune parasternală ax lung 2D şi Doppler color simultan în cazul unui pacient cu diafragm subaortic. Se vizualizează în mod 2D prezenţa diafragmului subvalvular aortic (săgeată) iar la Doppler color nivelul de la care începe turbulenţa în TEVS [18].

STENOZA AORTICĂ SUPRAVALVULARĂ

Este forma cea mai rară.

Există 3 tipuri de obstacol:

• „în clepsidră" - îngroşare fibromusculară deasupra joncţiunii sinotubulare - forma cea mai frecventă (70%)

• membranos - membrană fibroasă localizată de obicei imediat deasupra joncţunii sinotubulare

• hipoplazic - hipoplazie difuză a aortei ascendente

Elemente de diagnostic ecocardiografic

Ecocardiografia poate preciza:

• morfologia obstacolului

• anatomia VA

• prezenţa stenozei de arteră pulmonară asociată (sindromul Williams Beuren)

• alte malformaţii asociate

Ecografia 2D

Se utilizează secţiuni pentru aorta ascendentă. Poate aprecia:

• nivelul, forma şi extensia obstacolului (Fig.5.26)

• vizualizarea porţiunii proximale a arterelor coronare dilatate (secţiune parasternală ax scurt la baza marilor vase)

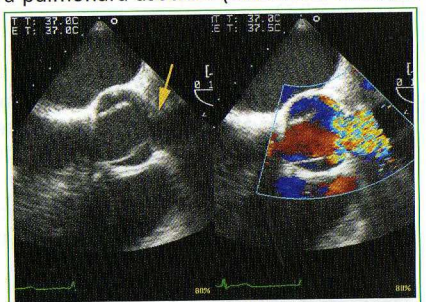

Fig. 5.26. Ecografie 2D transesofagiană la un pacient cu SA supravalvulară (săgeată) în clepsidră şi valve aortice normale. Examenul Doppler color confirmă prezenţa fluxului turbulent la nivel stenotic supravalvular, cu flux laminar la nivel valvular.

Doppler continuu

Se utilizează pentru aprecierea gradientului în ste-nozele localizate (inclusiv la nivelul arterelor pulmonare, în sindromul Williams). Este esenţială interogarea Doppler CW a aortei ascendente din incidenţe multiple. În stenozele lungi, înguste, gradientul este subestimat.

STENOZA TRICUSPIDIANĂ

ETIOLOGIA ST

- reumatismală în peste 95% din cazuri
- cauze rare: sindrom carcinoid, boala Whipple

Mixomul atrial drept poate mima existenţa unei ST.

În prezenţa valvulopatiilor reumatismale cu alte localizări, se va evalua întotdeauna afectarea valvei tricuspide.

ELEMENTE DE DIAGNOSTIC ECOCARDIOGRAFIC

Criterii mod M, 2D – similare SM, se evaluează:

- gradul de îngroşare şi mobilitate a valvei (Fig.5.27)
- deschiderea limitată, în dom, cu distanţă mică de separare a cuspelor în diastolă
- dimensiunile atriului drept
- leziunile valvulare asociate.

Ecocardiografia 3D permite o evidenţiere cu acurateţe mai mare a celor trei cuspe ale valvei tricuspide ajutând descriere mai detaliată a anatomiei valvei şi a orificiului de deschidere, metoda nefiind încă validată pentru măsurarea în practică a ariei anatomice a valvei.[4]

Doppler color – identifică jet turbulent diastolic cu zona de convergenţă pe faţa atrială a valvei tricuspide şi permite identificarea regurgitării asociate.

Evaluarea Doppler a ST

Metodele sunt similare celor folosite în cazul SM dar există particularităţi ale evaluării ST.

Recomandări privind evaluarea Doppler continuu a valvei tricuspide [4]:

- este necesară alinierea optimă a cursorului Doppler continuu cu evitarea septului interventricular în secţiunea 4 camere
- scală adecvată, reglarea gain-ului, viteza de derulare 100 mm/s
- în fibrilaţie atrială - măsurare a minim 5 cicluri consecutive
- se menţin recomandările pentru evaluarea cu acurateţe a PHT valabile pentru SM (măsurare pe panta dominantă)
- frecvenţa optimă de măsurare 70-80/min

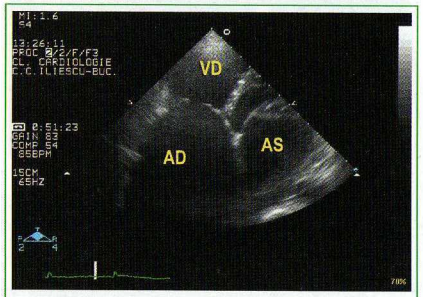

Fig. 5.27. Ecografie 2D secţiune apicală 4 camere. Stenoză tricuspidiană reumatismală, cu deschidere în dom a valvei tricuspide şi dilatare severă a atriului drept.

Din cauza variaţiilor respiratorii ale fluxului din cordul drept, măsurătorile trebuie efectuate post-expir.

Pe baza anvelopei Doppler pot fi determinate:

- velocitatea maximă a fluxului diastolic transtricuspidian, cu valori frecvent > 1m/s (valori normale 0,3-0,7 m/s)
- gradientul diastolic transtricuspidian (maxim şi mediu) - valori în general mai mici decât în SM, o valoare a G_{mediu} în repaus ≥ 2 mmHg stabileşte diagnosticul de ST [4] iar o valoare ≥5 mmHg este caracteristică ST semnificative hemodinamic
- prezenţa regurgitării tricuspidiene semnificative conduce la supraestimarea severităţii ST prin creşterea gradienţilor transvalvulari.

În condiţiile dimensiunii mari a orificiului tricuspidian chiar şi gradienţi diastolici transvalvulari mici pun diagnosticul de stenoză tricuspidiană.

Aria valvei tricuspide

Metoda PHT

- constanta 220 folosită în cazul SM nu este validată în cazul ST; studii care au analizat relativ puţine cazuri au sugerat în cazul valvei tricuspide constanta **190.**
- formula recomandată [34]: **AVT (cm^2) = 190/PHT**

Ecuaţia de continuitate

- nu se utilizează în practică din cauza dificultăţii de măsurare cu acurateţe a integralei velocitate timp a fluxului diastolic transtricuspidian
- în prezenţa regurgitării tricuspidiene semnificative metoda subestimează aria valvulară

Criterii ecocardiografice pentru definirea ST semnificative hemodinamic [4]:

Parametri specifici

- G_{mediu} de repaus ≥ 5 mmHg
- Integrala velocitate timp a fluxului anterograd ≥60 cm
- PHT > 190 ms
- AVT prin ecuaţia de continuitate ≤ 1 cm^2

Parametri orientativi

- Dilatare AD (cel puţin moderată)
- Dilatarea venei cave inferioare.

NOTE

CAPITOLUL 6
REGURGITĂRI VALVULARE

Principii generale....143
Regurgitarea mitrală....144
Evaluarea ecocardiografică a regurgitării mitrale..145
Particularităţi ecocardiografice ale diferitelor forme etiologice de regurgitare mitrală....156
Regurgitarea aortică....167
Evaluarea ecocardiografică a regurgitării aortice.168
Particularităţi ecocardiografice ale diferitelor forme etiologice de regurgitare aortică....177
Regurgitarea tricuspidiană....181
Evaluarea ecocardiografică a regurgitării tricuspidiene....182
Particularităţi ecocardiografice ale diferitelor forme etiologice de regurgitare tricuspidiană....187
Regurgitarea pulmonară....189
Evaluarea ecocardiografică a regurgitării pulmonare....191

PRINCIPII GENERALE

DEFINIŢIE

Regurgitarea (sau insuficienţa) valvulară reprezintă prezenţa unui flux retrograd la nivelul unei valve în perioada ciclului cardiac în care aceasta este închisă [1]. Există regurgitări valvulare fiziologice la nivelul oricărei valve (caracterizate de obicei prin jet central, scurt, îngust şi lipsa de anomalii ale valvelor respective).

CARACTERISTICI ECOCARDIOGRAFICE GENERALE

Ecocardiografia transtoracică reprezintă metoda imagistică de elecţie în evaluarea regurgitărilor valvulare. Ecocardiografia transesofagiană nu este indicată de rutină în regurgitările valvulare, fiind utilă în cazurile în care fereastra acustică este inadecvată sau atunci când sunt necesare detalii suplimentare pentru diagnostic sau orientarea metodei de corecţie. Ecocardiografia 3D poate oferi informaţii suplimentare în cazul leziunilor valvulare complexe [2].

Examinarea 2D:

- identifică elemente sugestive pentru etiologia regurgitării valvulare:
  - modificări structurale valvulare care să conducă la regurgitare valvulară (ex. *flail* al unei cuspe, prolaps valvular, bicuspidie, vegetaţii)
  - modificări ale structurilor responsabile de apariţia regurgitărilor valvulare funcţionale (ex. modificări ale aparatului subvalvular mitral, dilatarea inelului mitral sau tricuspidian, dilatarea rădăcinii aortice).
- evidenţiază consecinţele regurgitării valvulare, care reprezintă semne indirecte ale severităţii regurgitării sau ale caracterului regurgitării (acută sau cronică):
  - dilatare atrială sau ventriculară
  - gradul şi tipul hipertrofiei ventriculare
  - impactul asupra funcţiei ventriculare.

Examenul Doppler color:

• stabileşte diagnosticul de regurgitare valvulară

• identifică cele 3 componente ale jetului (zona de convergenţă, vena contracta, zona de expansiune a jetului în cavitate)

• contribuie la cuantificarea regurgitării prin:

- aria jetului de regurgitare. Acest parametru este supus multor surse de eroare şi nu mai este indicat pentru aprecierea severităţii regurgitărilor valvulare în ghidurile actuale [2]
- dimensiunea jetului la vena contracta, aceasta reprezentând cea mai îngustă porţiune a jetului de regurgitare
- parametrii derivaţi prin metoda PISA (*proximal isovelocity surface area*) care se bazează pe principiul conform căruia în apropierea orificiului de regurgitare viteza de curgere a sângelui creşte, formându-se fronturi concentrice aproximativ hemisferice, cu aceeaşi velocitate (vezi mai jos) [3]

• poate contribui la identificarea etiologiei regurgitării valvulare prin vizualizarea originii şi a orientării jetului de regurgitare.

Examenul Doppler pulsat:

• contribuie la cuantificarea regurgitărilor valvulare pe baza metodei volumetrice care are la bază estimarea volumului bătaie (vezi mai jos)[2,3].

Examenul Doppler continuu:

• permite stabilirea diagnosticului de regurgitare valvulară prin evidenţierea jetului regurgitant

• oferă informaţii indirecte despre severitatea regurgitării prin

- densitatea şi forma anvelopei jetului de regurgitare
- sau (în cazul regurgitărilor aortice şi pulmonare) prin calcularea timpului de înjumătăţire a presiunii (PHT, *pressure half-time*).

Cuantificarea unei regurgitări valvulare necesită integrarea unor criterii directe şi indirecte. Criteriile directe derivă din examinarea Doppler color şi spectral, iar criteriile indirecte sunt reprezentate de impactul asupra dimensiunilor şi funcţiei cavităţilor cardiace.

REGURGITAREA MITRALĂ

Regurgitarea mitrală (RM) reprezintă consecinţa afectării uneia sau mai multor componente ale aparatului valvular mitral (Fig. 6.1).

Evaluarea ecocardiografică în RM include:

• evaluarea 2D a aparatului valvular mitral (foiţele valvulare, inelul mitral şi cordajele tendinoase, muşchii papilari şi peretele ventricular adiacent muşchilor papilari)

• cuantificarea RM

• evaluarea impactului RM asupra dimensiunilor ventriculului stâng

Fig.6.1. Structuri afectate şi cauze posibile de regurgitare mitrală [după 4,5]

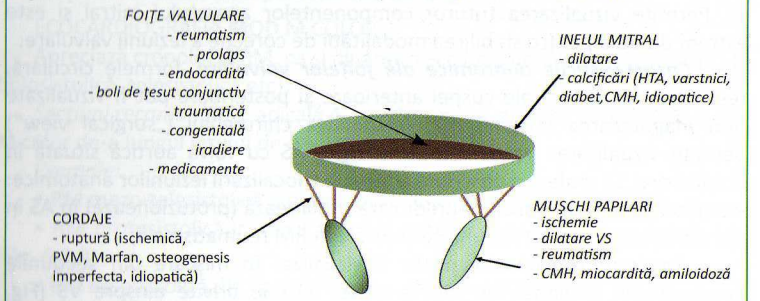

Legendă: CMH, cardiomiopatie hipertrofică; HTA, hipertensiune arterială; PVM, prolaps de valvă mitrală, VS, ventricul stâng.

(VS) şi atriului stâng (AS); volumele normale ale AS şi VS exclud practic o RM cronică severă sau pot sugera că o RM severă este acută

• evaluarea funcţiei sistolice globale şi regionale a VS

• estimarea presiunilor pulmonare.

EVALUAREA ECOCARDIOGRAFICĂ A REGURGITĂRII MITRALE

ECOCARDIOGRAFIA 2D

Oferă informaţii legate de etiologia RM, mecanismul de producere, gradul extinderii leziunii valvulare şi posibilitatea de reparare a valvei. Evaluează dimensiunile cavităţilor cardiace, valvulopatiile asociate, complicaţiile.

Secţiuni recomandate: parasternală ax lung, apicală 2 si 4 camere, parasternală ax scurt la nivelul valvei mitrale şi a muşchilor papilari.

Poate diagnostica direct (înaintea examenului Doppler) o RM severă, evidenţiind modificări majore ale aparatului valvular mitral:

• deficit de coaptare sau apoziţie a cuspelor

• rupturi de cordaje

• perforare de cuspe

Precizarea mecanismului RM este extrem de importantă în practică, mai ales în vederea reparării valvulare. Se utilizează clasificarea RM propusă de Carpentier [6]:

- **Tipul I:** valve cu mobilitate normală (dilatare de inel mitral, perforarea unei cuspe)
- **Tipul II:** valve cu mobilitate excesivă (prolaps, ruptură de cordaje)
- **Tipul III:** valve cu mişcare restricţionată; tipul IIIa: mişcare restricţionată atât în sistolă, cât şi în diastolă prin scurtarea cordajelor şi/sau îngroşarea cuspelor (RM reumatismală) şi tipul IIIb: mişcare restricţionată în sistolă (RM ischemică).

ECOCARDIOGRAFIA 3D

Permite vizualizarea tuturor componentelor aparatului mitral şi este extrem de utilă pentru stabilirea modalităţii de corecţie a leziunii valvulare:

- ***Caracteristicile anatomice ale foiţelor valvulare***, formele circulară, respectiv patrulateră ale cuspei anterioare şi posterioare pot fi vizualizate prin magnificarea imaginii 3D. Perspectiva chirurgului („surgical view") permite vizualizarea valvei mitrale dinspre AS cu valva aortică situată în dreptul orei 12 şi oferă o descriere adecvată a localizării leziunilor anatomice: vizualizarea precisă a *scallop*-urilor care prolabează (protuzionează) în AS în RM din prolaps, gradul fuziunii comisurale în RM reumatismală;

- ***Aparatul subvalvular*** poate fi vizualizat în mişcare din secţiunile longitudinale. Imaginea *en face* a valvei mitrale privite dinspre VS (Fig. 6.2.B) permite vizualizarea inserţiei cordajelor tendinoase la nivelul marginii (cordajele primare), corpului (cordajele secundare) sau bazei (cordajele terţiare) foiţelor valvulare. Ruptura cordajelor cu prolaps sau *flail* parţial al foiţelor valvulare poate fi vizualizată în imaginile care privesc valva dinspre AS. De asemenea, dinspre VS se poate aprecia gradul de îngroşare a foiţelor valvulare şi de fuziune comisurală (Fig. 6.2.A), lungimea şi gradul de fuziune a cordajelor tendinoase.

- Caracteristicile patologice ale ***muşchilor papilari*** (fibroza, necroza sau ruptura) pot fi vizualizate prin ecocardiografie 3D transesofagiană în secţiunile esofagiene sau transgastrice [7,8]. Mecanisme rare ale RM pot fi mai bine ilustrate prin ecocardiografie 3D (Fig. 6.2.B).

ECOCARDIOGRAFIA MOD M

Are rol limitat. Oferă date indirecte: dilatarea AS, VS, ecouri multiple sugerând vegetaţii, prolaps de valvă mitrală (PVM), *flail* al unei cuspe (examenul 2D are acurateţe mai bună).

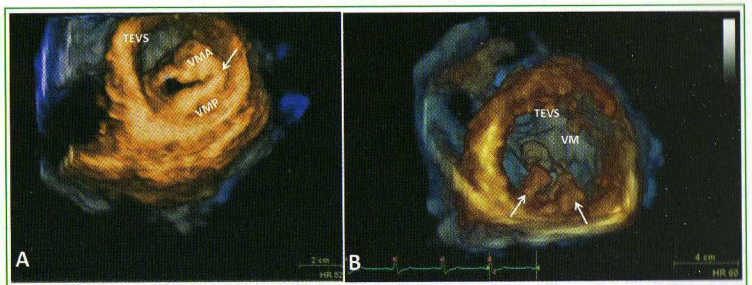

Fig. 6.2.A Ecocardiografie 3D transtoracică. Vizualizarea valvei mitrale en-face dinspre ventriculul stâng la o pacientă cu boală mitrală reumatismală cu stenoză medie şi regurgitare severă. Se observă fuziunea mai accentuată la nivelul comisurii anterolaterale (săgeata). TEVS, tractul de ejecţie al ventriculului stâng; VMA, cuspa mitrală anterioară; VMP, cuspa mitrală posterioară. B. Vizualizarea valvei mitrale en-face dinspre ventriculul stâng la un pacient cu regurgitare mitrală şi anomalie de muşchi papilari: ambii muşchi papilari care dau cordaje către cele două cuspe ale valvei mitrale sunt inseraţi la nivel postero-medial (săgeţile). VM, valva mitrală.

Secţiune recomandată: parasternală ax lung.

ECOCARDIOGRAFIA MOD M COLOR

Apreciază cronologia RM, ca şi dinamica acesteia de-a lungul sistolei (RM holosistolică, telesistolică etc).

Secţiuni recomandate: apicală 4- sau 2-camere, plasând cursorul de mod M color de-a lungul jetului de regurgitare.

Exemple:

- RM mezo-telesistolică din prolapsul de valvă mitrală (Fig. 6.3.A)
- RM protosistolică în cazul afectării mitrale degenerative cu calcificări (Fig. 6.3.B)
- RM holosistolică din cardiomiopatia dilatativă (CMD) (Fig. 6.3.C)
- RM cu debut telediastolic în cazul existenţei unei presiuni telediastolice crescute in VS (Fig. 6.3.D)

Modul M color poate ajuta la cuantificarea regurgitării mitrale. Astfel, în cazul unei RM vizualizate la examenul Doppler color ca fiind semnificativă, modul M color poate arăta că regurgitarea are loc numai într-un interval scurt din sistolă (ex. proto- sau telesistolă), ceea ce semnifică o RM mai puţin severă decât ar fi indicat examenul Doppler color.

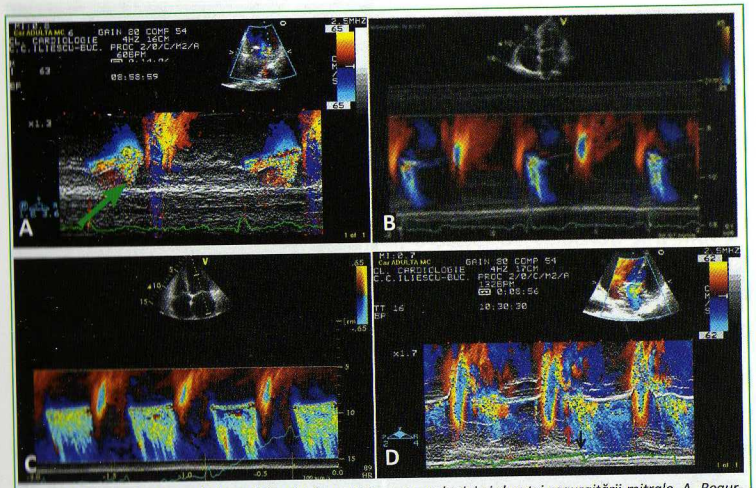

Fig. 6.3. Rolul ecocardiografiei mod M color în aprecierea cronologiei şi duratei regurgitării mitrale. A. Regurgitare mitrală mezo-telesistolică la un pacient cu prolaps de valvă mitrală (se observă accentuarea regurgitării mitrale în a doua parte a sistolei) (săgeată verde). B. Regurgitare mitrală protosistolică la o pacientă cu modificări degenerative (calcificări) la nivelul valvei mitrale. C. Regurgitare mitrală holosistolică în cardiomiopatia dilatativă. D. Regurgitare mitrală cu debut telediastolic la un pacient cu regurgitare aortică severă şi PTDVS crescută (se observă debutul regurgitării mitrale (săgeată roşie) înainte de începutul complexului QRS (săgeată neagră).

EXAMENUL DOPPLER COLOR

Este util pentru:

- diagnosticul RM
- evaluarea severității RM
- poate contribui la precizarea mecanismului RM

Este metoda cel mai frecvent folosită pentru **diagnosticul RM** prin identificarea în timp real a unui jet sistolic turbulent în cavitatea AS, ce pornește de la nivelul planului de coaptare a cuspelor mitrale. Jeturi mici de RM pot fi întâlnite la aproape 40% dintre voluntarii sănătoși (regurgitare mitrală „minimă"). Incidența RM ușoare crește cu vârsta [9].

Secțiuni recomandate: parasternală ax lung, parasternală ax scurt la nivelul valvei mitrale, apicală 4 și 3 camere. În secțiunea apicală 2 camere severitatea RM poate fi supraestimată.

Direcția jetului de RM poate oferi date indirecte legate de **mecanismul RM**. Astfel, în prolaps sau *flail* de valva mitrală, jetul de regurgitare este orientat în direcția opusă cuspei afectate (Fig. 6.4):

- prolaps/*flail* de VMA – jet de RM orientat postero-lateral (spre peretele liber al AS)
- prolaps/*flail* de VMP – jet de RM orientat antero-medial (spre rădăcina aortei/SIA)

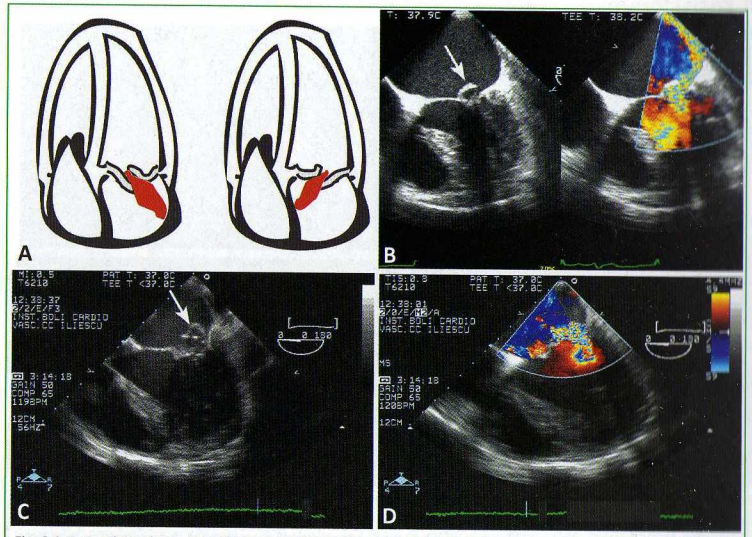

Fig. 6.4. A. Corelația dintre direcția jetului de RM și valva afectată: în flail de VMA, jetul este orientat către peretele liber al AS, iar în flail de VMP, jetul RM este orientat către septul interatrial; B. Ecocardiografie transesofagiană la un pacient cu flail de VMA (săgeată) și jet de RM către peretele liber al AS; C, D. Ecocardiografie transesofagiană la un pacient cu flail de VMP (săgeată)(C) și jet de RM către septul interatrial (D).

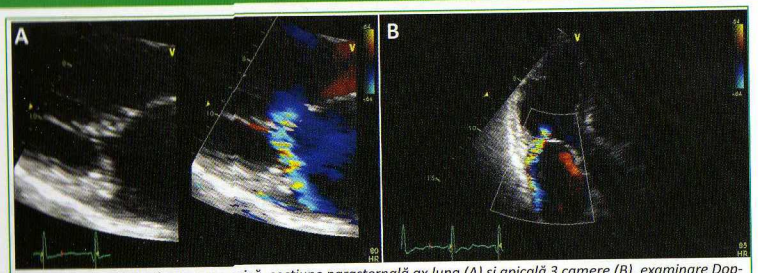

Fig. 6.5. Ecocardiografie transtoracică, secțiune parasternală ax lung (A) și apicală 3 camere (B), examinare Doppler color la o pacientă cu regurgitare mitrală ischemică (cu akinezie perete infero-lateral) prin restricția cuspei posterioare cu jetul de regurgitare orientat în direcția cuspei afectate.

În RM ischemică, jetul de regurgitare se îndreaptă spre valva afectată, deoarece mecanismul RM este în acest caz restricția mișcării cuspei și nu mișcarea ei excesivă ca în prolaps (Fig. 6.5).

Trebuie menționat că jeturile excentrice sunt întotdeauna patologice, în schimb cele centrale pot fi fiziologice sau patologice, pe baza tuturor elementelor descrise.

Examenul Doppler color contribuie la **evaluarea severității RM**, pe baza determinării:

- dimensiunilor jetului de regurgitare (aria jetului de regurgitare și raportul dintre aria jetului de regurgitare și aria AS) – metoda nu mai este recomandată în ghidurile actuale pentru cuantificarea RM [7]
- venei contracta (grosimea minimă a jetului de RM)
- parametrilor derivați prin metoda PISA.

Evaluarea **dimensiunilor jetului de RM**

Metoda nu mai este recomandată în prezent pentru cuantificarea RM din cauza numeroaselor limitări conferite de mai mulți factori hemodinamici (Tabel 6.1) și tehnici (setarea *gain*-ului, a scalei de velocități și a filtrelor pentru velocități scăzute).

În general, în cazul unei RM cu jet subțire, central, care apare doar imediat sub valva mitrală se poate considera că RM este ușoară, în timp ce prezența unui jet de regurgitare excentric, care aderă la peretele atrial și se răsucește în AS ajungând la nivelul peretelui posterior al acestuia indică o RM severă.

Efectul Coandă *(descris în 1930 de Henri Coandă) reprezintă tendința unui jet de fluid de a adera la o suprafață situată în proximitatea jetului. Aplicația acestui efect în ecocardiografie explică direcționarea jetului de RM către unul dintre pereții AS (Fig.6.6). În această situație, suprafața jetului pare mai mică decât dacă acesta ar fi central, ceea ce duce la subestimarea severității RM.*

Tabel 6.1. Posibile erori și limitări în evaluarea severității regurgitării mitrale prin aprecierea dimensiunii jetului de regurgitare

Element evaluat	Eroare
Dimensiunea și presiunea din AS	Un jet de RM semnificativă poate părea mic într-un AS foarte dilatat Un AS compliant poate să primească un jet amplu de RM, fără să aibă loc refluxul în venele pulmonare
Direcția jetului	Subestimarea jeturilor excentrice cu fenomen Coandă cu până la 40 % Supraestimarea jeturilor centrale Un jet excentric poate reflua selectiv într-o venă pulmonară, ceea ce ar putea fi interpretat ca forma severă de RM
Condiții hemodinamice	De luat în considerare efectele următoarelor elemente asupra severității RM: ■ TA (valori crescute amplifică RM) ■ tulburări de ritm (ex. fibrilație atrială) ■ medicația vasodilatatoare (scade magnitudinea RM)

Vena contracta

Reprezintă cea mai îngustă porțiune a jetului de RM, aflată chiar la originea sa, metodă ce reflectă aria efectivă a orificiului de regurgitare (Fig. 6.7). Reprezintă o metodă recomandată pentru jeturile excentrice și se corelează bine cu severitatea RM [10].

Secțiuni recomandate: parasternală ax lung, apicală 4 camere (secțiuni perpendiculare pe linia de coaptare).

Recomandări tehnice [7,9]:

- sector Doppler color îngust
- mărirea zonei de interes (*zoom*)
- adâncimea imaginii (*depth*) minimă
- adaptarea scalei de Doppler color și a limitei Nyquist (40-70 cm/s)
- măsurarea dimensiunii venei contracta perpendicular pe direcția jetului imediat distal de orificiul regurgitant.

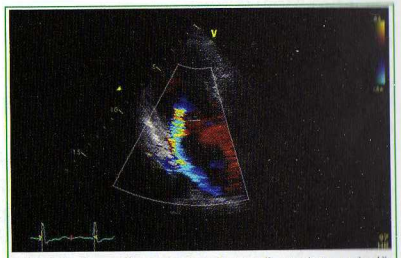

Fig. 6.6. Ecocardiografie transtoracică, secțiune apicală 3 camere, examinare Doppler color: regurgitare mitrală severă cu fenomen Coandă – jet excentric orientat către peretele posterior al AS.

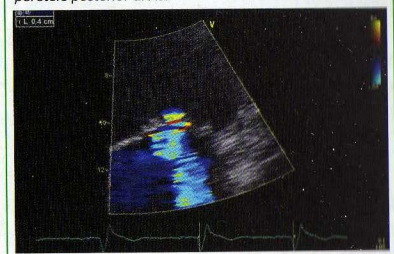

Fig. 6.7. Ecocardiografie transtoracică, secțiune apicală 4 camere, examinare Doppler color: determinarea venei contracta a regurgitării mitrale (linia roșie).

Grosimea jetului la vena contracta < 3 mm indică o RM ușoară, în timp ce o valoare ≥ 7 mm arată o RM severă. Valorile intermediare necesită parametri suplimentari de cuantificare a severității RM [7].

Posibile erori în măsurarea venei contracta:

- prezumția că orificiul regurgitant este circular. Acest lucru poate fi valabil în RM organică, însă în RM funcțională s-a demonstrat că orificiul de regurgitare are o formă eliptică. În acest caz, valoarea venei contracta poate fi mai mică în secțiunea apicală 4 camere și mai mare în secțiunea apicală 2 camere. Media valorilor venei contracta (măsurate în secțiunile apicale 4 și 2 camere) se corelează mai bine cu vena contracta măsurată prin ecocardiografie 3D, valorile > 8 mm indicând RM severă, atât la pacienții cu RM organică cât și funcțională [7]
- orificiul de RM este dinamic – au loc variații ale venei contracta de-a lungul ciclului cardiac (ex. PVM cu regurgitare telesistolică) [11]
- dimensiunile venei contracta sunt infracentimetrice; ca urmare, erori mici în măsurarea venei contracta determină erori mari în aprecierea severității RM
- în prezența de jeturi multiple, valorile venei contracta pentru fiecare jet nu sunt aditive [7]
- vena contracta este foarte utilă în RM acute.

Metoda PISA (*proximal isovelocity surface area*)

PISA reprezintă metoda bazată pe studiul zonei de convergență a fluxului de regurgitare (caracterizată de velocități uniforme), zonă care apare proximal de orificiul regurgitant. Ghidurile actuale recomandă folosirea acestei metode ori de câte ori este posibil.

Secțiunea recomandată: apicală 4 camere. Se poate utiliza și secțiunea parasternală ax lung (ex. RM prin prolaps de VMA).

Etapele pentru măsurarea razei PISA (Fig.6.8):

- obținerea secțiunii din care se vizualizează cel mai bine zona de convergență a fluxului de RM pe fața ventriculară a valvei mitrale
- optimizarea ariei de interes prin scăderea adâncimii
- ajustarea limitei Nyquist (velocității de *aliasing*) la limite joase

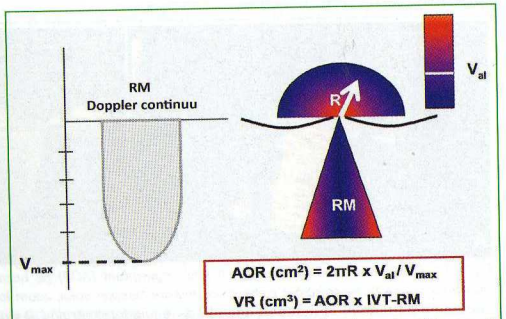

Fig. 6.8. Evaluarea ariei orificiului regurgitant (AOR) și volumului regurgitant (VR) prin metoda PISA. Pentru explicații, vezi text.

(15-40 cm/s) prin deplasarea liniei de zero în sensul de curgere a fluxului de regurgitare

- mărirea imaginii (*zoom*)
- îngheţarea imaginii şi căutarea secvenţei cu raza maximă a zonei de convergenţă
- măsurarea razei maxime (R) a zonei de convergenţă (măsurată pe faţa ventriculară a valvelor mitrale, între orificiul mitral şi limita primei zone de *aliasing*) în mezosistolă (Fig. 6.9). Viteza de *aliasing* este afişată de aparat (V_{al}, cm/s) [7,9].

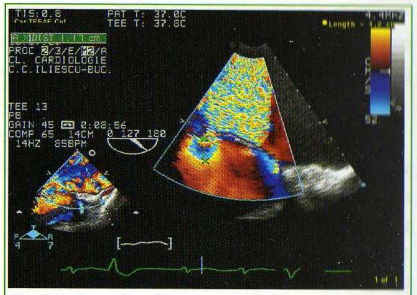

Fig. 6.9. Ecocardiografie transesofagiană, examinare Doppler color la un pacient cu regurgitare mitrală severă. Se obţine imaginea de detaliu la nivelul orificiului regurgitant, se ajustează limita Nyquist şi se caută imaginea cu raza maximă a zonei de convergenţă. Raza măsurată până la limita primei zone de aliasing este R = 1,17 cm.

Metoda PISA permite calcularea următorilor parametri de severitate a RM:

- **fluxul regurgitant (FR)**

FR (ml/s) = 2 x π x R^2 x V_{al}

unde R este raza zonei de convergenţă, V_{al} este velocitatea de *aliasing* afişată pe ecran (cm/s)

- **aria efectivă a orificiului de regurgitare (AOR)**

AOR (cm^2) = FR/V_{max} = 2 x π x R^2 x V_{al}/V_{max}

unde V_{max} este velocitatea maximă a jetului de RM măsurată pe anvelopa Doppler continuu (cm/s)

- **volumul regurgitant (VR)**

VR (ml) = AOR x IVT-RM

unde AOR este aria efectivă a orificiului de regurgitare (cm^2), IVT-RM este integrala velocitate-timp a anvelopei de RM măsurată pe anvelopa Doppler continuu (cm) (Fig. 6.10).

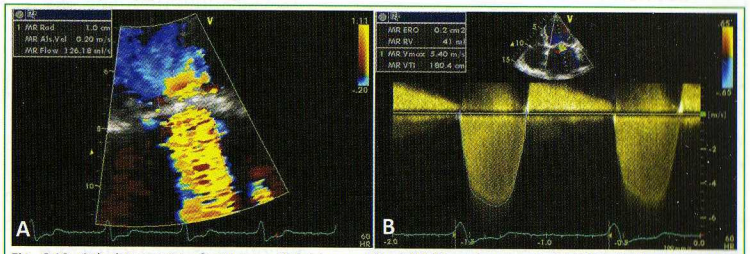

Fig. 6.10. Calcularea ariei efective a orificiului regurgitant (AOR) pe baza metodei PISA. A. Ecocardiografie transtoracică, secţiune apicală 4 camere, examinare Doppler color, zoom la nivelul valvei mitrale: se măsoară raza maximă a zonei de convergenţă a jetului de regurgitare mitrală (10 mm). B. Ecocardiografie transtoracică, secţiune apicală 4 camere, examinare Doppler continuu la nivelul jetului de regurgitare mitrală: se trasează anvelopa şi se măsoară IVT-RM (180,4 cm). Ulterior se calculează AOR (0,2 cm^2) şi volumul regurgitant (41 ml).

Simplificarea metodei PISA [12]:

- Se stabileşte viteza de *aliasing* (limita Nyquist) la 40 cm/s
- Se consideră (arbitrar) că viteza maximă a jetului de RM (Doppler continuu) este de 5 m/s.
- Formula de calcul a AOR devine

AOR = 2 x π x R^2 x V_{al}/V_{max} = 0,5024 x R^2 = R^2/2

- Practic în această convenţie, dacă raza R este mai mare de 10 mm, RM este severă
- Cu cât velocitatea maximă a jetului de RM este mai mult diferită de 5 m/sec, cu atât eroarea introdusă e mai mare, iar metoda simplificată devine inutilizabilă!

În cazul RM organice, AOR ≥40 mm^2 şi respectiv VR ≥60 ml definesc o RM severă.

În cazul RM ischemice valorile-prag pentru definirea unui impact prognostic sever al RM sunt mai scăzute: AOR ≥ 20 mm^2 şi VR ≥ 30 ml.

Dintre parametrii derivaţi din metoda PISA în RM, AOR este cel mai robust parametru [7].

Limitările metodei PISA:

-convergenţa suboptimală a jetului de RM (mai ales în caz de jet excentric)

-forma zonei de convergenţă proximală diferită de cea a unei hemisfere (folosită ca model geometric în formula de calcul)

-dinamica RM de-a lungul ciclului cardiac în cazul RM din prolapsul de valvă mitrală sau al RM funcţionale. În aceste situaţii poate fi utilizată evaluarea în mod M color a zonei de convergenţă proximală, permiţând evaluarea modului în care variază raza zonei de convergenţă în cursul sistolei.

-nu este utilă în caz de jet excentric, orificiu de regurgitare elipsoid, jeturi multiple de regurgitare

-neadaptarea corectă a scalei pentru color poate duce la valori diferite ale PISA pentru acelaşi jet de RM (dat fiind că măsuratorile, deşi infracentrimetrice, pot introduce erori amplificate în formulele finale prin ridicare la pătrat).

EXAMENUL DOPPLER PULSAT

Are utilitate relativ limitată. Poate fi folosit pentru diagnosticul RM (cu numeroase limitări şi deci nefolosit actual) şi evaluarea severităţii acesteia.

Evaluarea severităţii RM se realizează prin:

-calcularea volumului regurgitant şi a AOR prin *metoda volumetrică* pe baza volumului bătaie

VR = VB_{Mi}-VB_{TEVS} = ($Aria_{Mi}$ x IVT_{Mi}) – ($Aria_{TEVS}$ x IVT_{TEVS})

unde $Aria_{Mi}$ se calculează pe baza diametrului inelului mitral măsurat

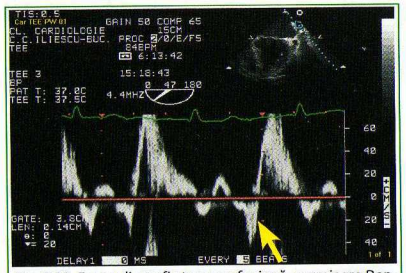

Fig. 6.11. Ecocardiografie transesofagiană, examinare Doppler pulsat a fluxului venos pulmonar la un pacient cu regurgitare mitrală severă: se observă scăderea velocității S și inversarea telesistolică a fluxului venos pulmonar (săgeată galbenă), cu creșterea velocității anterograde diastolice.

în secțiune apicală 4 camere în protodiastolă, iar IVTMi se calculează prin trasarea anvelopei Doppler pulsat a fluxului anterograd la nivelul inelului mitral în secțiune apicală 4 camere, iar AriaTEVS și IVTTEVS se calculează conform descrierii anterioare (vezi Capitolul 5). Metoda nu se folosește de rutină în practică, fiind influențată de numeroase surse de eroare [7,9].

-investigarea fluxului diastolic transmitral care poate aduce elemente corelate cu o RM severă:

- dacă nu există stenoză mitrală asociată, unda E este dominantă (umplere precoce dominantă), cu velocități >1,5 m/s [7]. Unda A dominantă exclude practic o RM severă [5].

În cazul RM severe, nu mai poate fi interpretat corect profilul de umplere diastolică.

- se poate calcula raportul IVT_{Mi}/IVT_{TEVS} în cazul RM organice izolate; o valoare >1,4 se corelează cu o RM severă, iar o valoare <1 indică o RM ușoară [13].

-investigarea fluxului venos pulmonar, recomandându-se interogarea pe cât posibil a tuturor celor 4 vene pulmonare (de obicei prin ETE), deoarece inversarea fluxului poate să apară dacă un jet excentric de RM care nu este neapărat severă este direcționat preferențial către una dintre venele pulmonare. În RM severă scade velocitatea sistolică a fluxului venos pulmonar (unda S) sau se produce inversarea sistolică a fluxului venos pulmonar (specificitate mai mare, dar sensibilitate redusă) (Fig.6.11). Scăderea velocității sistolice și inversarea sistolică a fluxului venos pulmonar pot apărea și în lipsa unei RM severe dacă presiunea din AS este crescută sau în caz de fibrilație atrială. Pe de altă parte, în condițiile unui AS sever dilatat, compliant, acest semn poate lipsi [9].

EXAMENUL DOPPLER CONTINUU

Contribuie la realizarea diagnosticului de RM și la evaluarea severității acesteia.

Secțiuni recomandate: apicală 4- sau 2-camere. Uneori se poate obține o aliniere corespunzătoare și din secțiunea parasternală ax lung (când jetul de RM este orientat către peretele posterior al AS).

Diagnosticul de RM se stabilește pe baza anvelopei Doppler continuu:

- flux cu velocitate crescută (frecvent 5-6 m/sec), ce ocupă toată sistola, incluzând și contracția izovolumică
- anvelopa este de regulă holosistolică, simetrică, atingând velocitatea maximă în mezosistolă (Fig.6.12). Atingerea velocității maxime în proto- sau telesistolă sugerează interceptarea cu eșantionul Doppler al fluxului de stenoză aortică (mai precoce) sau subaortică (tardiv).

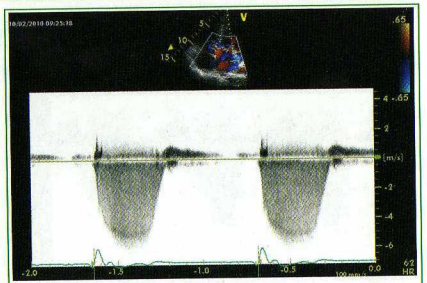

Fig. 6.12. Ecocardiografie transtoracică, secțiune apicală 4 camere, examinare Doppler continuu la nivelul valvei mitrale: se observă aspectul simetric al anvelopei de regurgitare mitrală, cu velocitatea maximă atinsă în mezosistolă și valoarea acesteia peste 5 m/s.

Anvelopa de RM reflectă gradientul instantaneu dintre VS și AS; în funcție de dinamica acestuia se pot face aprecieri asupra funcției sistolice și diastolice a VS, presiunii din AS și volumului regurgitant. Astfel, se poate estima **severitatea RM**.

Se evaluează:

- **intensitatea semnalului**: reprezintă un element de apreciere calitativă a severității regurgitării, deoarece este direct proporțională cu numărul de eritrocite ce alcătuiesc jetul de regurgitare.

Aprecierea dinamicii intensității semnalului poate diferenția o RM holosistolică de o RM preponderent telesistolică (Fig. 6.13) (totuși, modul M color este de preferat în această situație) (Fig. 6.3).

Pentru jeturile excentrice obținerea unei anvelope "pline" este uneori dificilă!

- **aspectul și durata anvelopei de RM** depind de variația în timp a gradientului VS-AS
- RM cu funcție sistolică VS normală: accelerarea jetului este rapidă până la velocitatea maximă, cu menținerea pe toată durata sistolei și decelerare rapidă înainte de diastolă
- în situațiile în care presiunea din AS este mult crescută și presiunile se egalizează

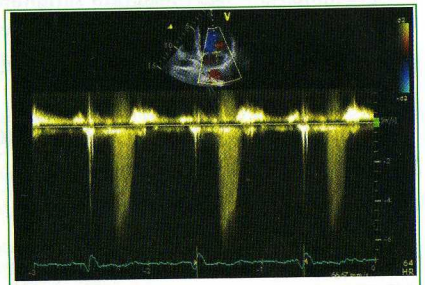

Fig. 6.13. Ecocardiografie transtoracică, secțiune apicală 4 camere, examinare Doppler continuu la nivelul valvei mitrale: se observă intensitatea crescută a anvelopei jetului de regurgitare mitrală în telesistolă.

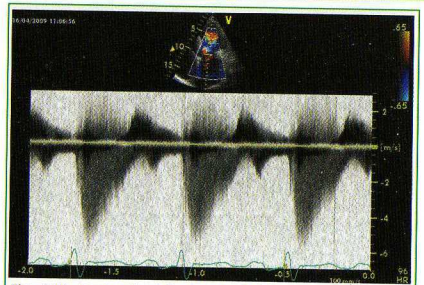

Fig. 6.14. Ecocardiografie transtoracică, secţiune apicală 4 camere, examinare Doppler continuu la nivelul valvei mitrale la un pacient cu regurgitare mitrală: se observă anvelopă triunghiulară, intensă, sugestivă pentru o regurgitare severă, cu presiuni crescute în atriul stâng.

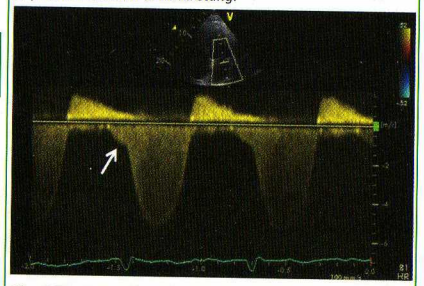

Fig. 6.15. Ecocardiografie transtoracică, secţiune apicală 4 camere, examinare Doppler continuu la nivelul valvei mitrale la un pacient cu presiune telediastolică sever crescută: se observă regurgitare mitrală cu componentă diastolică, iniţial cu gradient scăzut VS-AS (în telediastolă) (săgeata), apoi cu creşterea gradientului în sistolă.

rapid între VS şi AS, atingerea velocităţii maxime a fluxului de regurgitare se face rapid, iar anvelopa Doppler continuu are formă triunghiulară, putând indica prezenţa unei RM severe ce creşte mult presiunea din AS (Fig. 6.14)

- în situaţiile în care presiunea din VS o depăşeşte pe cea din AS în telediastolă (regurgitare aortică severă acută; cardiomiopatie dilatativă severă) rezultă un flux de RM diastolică, cu debut înaintea debutului complexului QRS (Fig. 6.15, Fig. 6.3.D).

- **velocitatea fluxului de RM:**

- **nu** oferă informaţii legate de severitatea regurgitării, deoarece este influenţată de: presiunea din AS şi VS, complianţa AS şi VS, funcţia sistolică a VS

- permite estimarea presiunii din AS [4], în absenţa stenozei mitrale sau aortice, prin formula:

Presiune AS = TAS (măsurată simultan) – gradientul maxim VS/AS prin Doppler continuu, unde TAS este tensiunea arterială sistolică.

Severitatea RM nu poate fi apreciată în funcţie de velocitatea jetului de regurgitare!

PARTICULARITĂŢI ECOCARDIOGRAFICE ALE DIFERITELOR FORME ETIOLOGICE DE REGURGITARE MITRALĂ

REGURGITAREA MITRALĂ ORGANICĂ

RM reumatismală

Asocierea de modificări structurale ale aparatului valvular şi subvalvular mitral:

- îngroşarea valvelor mitrale şi a aparatului valvular
- fuziunea comisurilor

Tabel 6.2. Criterii de evaluare a severităţii regurgitării mitrale organice (reprodus după 9])

	RM uşoară	RM moderată		RM severă
Parametri calitativi				
Morfologia valvei mitrale	Normală/ Modificată	Normală/ Modificată		*Flail*/ruptură de muşchi papilar sau perforaţie
Jetul de regurgitare mitrală (Doppler color)	Mic, central	Intermediar		Foarte mare, central sau excentric, care aderă pe peretele AS şi se răsuceşte în AS ajungând pe peretele posterior al acestuia
Zona de convergenţă proximală a fluxului[a]	Fără zonă de convergenţă vizibilă sau o zonă de convergenţă a fluxului de mici dimensiuni	Intermediară		Zonă mare de convergenţă proximală a fluxului
Anvelopa Doppler continuu la nivelul jetului de regurgitare	Semnal cu intensitate mică, formă parabolică a anvelopei	Semnal cu intensitate mare, formă parabolică a anvelopei		Semnal cu intensitate mare, formă triunghiulară a anvelopei
Parametri semicantitativi				
Vena contracta (mm)	<3	Intermediar		≥ 7 (sau >8 măsurată biplan[b])
Fluxul în venele pulmonare	Undă S dominantă	Undă S cu velocitate scăzută[c] (S<D)		Inversarea fluxului sistolic
Fluxul diastolic transmitral	Undă A dominantă[d]	Variabil		Undă E dominantă (>1,5 m/s)[e]
Raport IVT_{Mi}/IVT_{TEVS}	<1	Intermediar		> 1,4
Parametri cantitativi				
AOR (mm^2)	<20	20-29	30-39[f]	≥40
VR (ml)	<30	30-44	45-59[f]	≥60
Se vor lua întotdeauna în calcul dimensiunile cavităţilor stângi şi valoarea presiunilor pulmonare[g]				

[a] La o limită Nyquist de 50-60 cm/s
- zona de convergenţă de mici dimensiuni şi zona de convergenţă mare erau definite în ghidul de regugitări valvulare al Societăţii Americane de Ecocardiografie ca raza PISA <0,4 cm respectiv >0,9 cm pentru RM cu jet central, la o velocitate de *aliasing* de 40 cm/s; valorile limită pentru jeturile excentrice sunt însă mai mari şi necesită corecţie în funcţie de unghiul dintre jet şi perete

[b] media măsurătorilor efectuate din secţiune apicală 4 camere şi apicală 2 camere

[c] în absenţa altor cauze de scădere a amplitudinii undei S (presiuni crescute în AS, fibrilaţie atrială)

[d] de obicei la pacienţi peste 50 de ani

[e] criteriu valabil în absenţa stenozei mitrale şi a altor cauze de presiune crescută în AS

[f] prin evaluarea AOR şi a VR se poate subclasifica regurgitarea mitrală organică moderată în regurgitare uşoară-moderată şi moderat-severă

[g] la pacienţii cu RM severă cronică AS şi VS sunt de obicei dilatate. Valorile prag pentru dilatarea semnificativă a cavităţilor stângi sunt: volum AS indexat >36 ml/m^2, volum telediastolic VS indexat >82 ml/m^2, volum telesistolic VS indexat >30 ml/m^2. În caz de RM acută severă AS şi VS pot fi de dimensiuni normale, iar presiunile pulmonare sunt crescute.

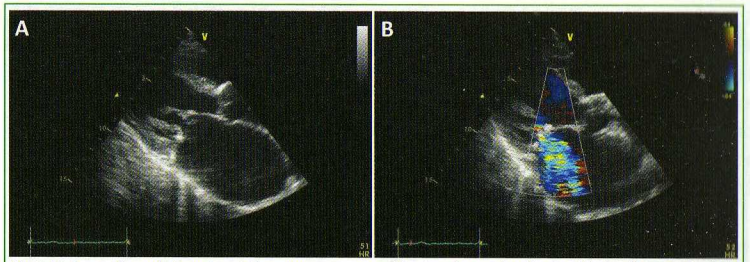

Fig. 6.16. Ecocardiografie transtoracică, secțiune parasternală ax lung la o pacientă cu boală mitrală reumatismală. A. Examinare 2D: se observă modificări ale cuspelor mitrale ce apar îngroșate, fibroase, calcificate, cu deschidere în dom a VMA. B. Examinare Doppler color: se observă jetul de regurgitare mitrală severă.

- cel mai frecvent VMP scurtată, asociind jet excentric de RM orientat posterior

- asociere frecventă a stenozei mitrale, cu deschidere în dom a valvelor mitrale (Fig. 6.16).

RM degenerativă

În acestă categorie de RM este inclusă atât RM din prolapsul de valvă mitrală, cât și RM determinată de fibrozarea, calcificarea aparatului valvular mitral.

RM degenerativă cu calcificări afectează mai ales pacienții vârstnici, RM degenerativă asociază următoarele elemente ecografice:

-modificări degenerative ale valvelor mitrale (îngroșate, fibrozate, dar fără caractere sugestive pentru afectare reumatismală), inelului mitral (calcificare, care se poate extinde către cuspe)

-inel mitral rigid, afectare cu precădere a inelului mitral posterior.

RM din prolapsul de valva mitrală

Regurgitarea mitrală degenerativă, ce cuprinde și varianta clasică de prolaps de valvă mitrală, include câteva subtipuri [7]:

-valvă mitrală ce balonizează (*billowing valve*) – o parte a cuspei pătrunde în AS, însă zona de coaptare nu depășește planul inelului valvular

-valvă mitrală redundantă (*floppy valve*) – anomalie morfologică cu îngroșarea cuspelor (grosime diastolică >5 mm)

-prolapsul de valvă mitrală – coaptarea depășește planul inelului mitral. Cel mai frecvent fenotip al acestui subtip este degenerescența mixomatoasă difuză (sindromul Barlow) (Fig. 6.17)

-*flail*-ul unei cuspe – marginea liberă a cuspei pătrunde complet în AS (vârful cuspei este îndreptat către AS, spre deosebire de polaps, în care vârful cuspei este îndreptat către VS). Este de obicei consecința rupturii unui cordaj (degenerativă sau infecțioasă) și afectează predominant cuspa posterioară (Fig. 6.18).

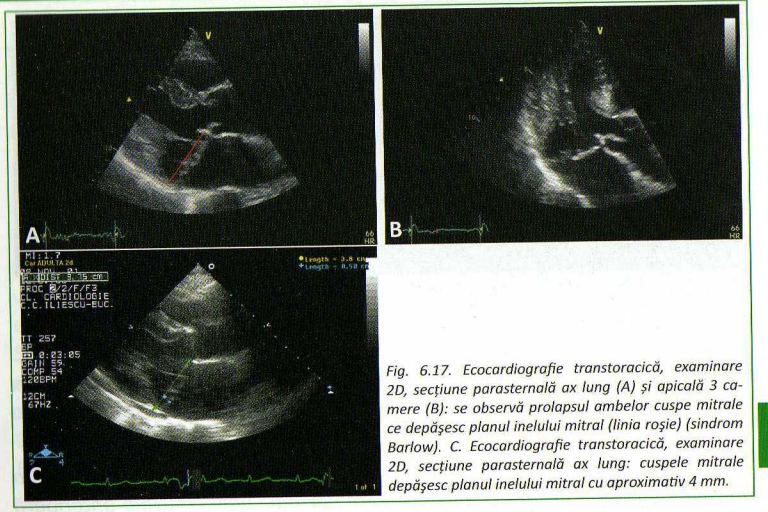

Fig. 6.17. Ecocardiografie transtoracică, examinare 2D, secțiune parasternală ax lung (A) și apicală 3 camere (B): se observă prolapsul ambelor cuspe mitrale ce depășesc planul inelului mitral (linia roșie) (sindrom Barlow). C. Ecocardiografie transtoracică, examinare 2D, secțiune parasternală ax lung: cuspele mitrale depășesc planul inelului mitral cu aproximativ 4 mm.

Secțiuni recomandate: parasternală ax lung și apicală 3 camere.

Nu se recomandă stabilirea diagnosticului de prolaps în secțiunea apicală 4 camere (pot exista rezultate fals pozitive din cauza formei tridimensionale „de șa" a aparatului mitral).

RM degenerativă asociază elemente ecocardiografice caracteristice:

• eco 2D: aspect caracteristic în funcție de subtipurile descrise mai sus, ex. cuspe mitrale îngroșate (grosime ≥ 5 mm), redundante, mixomatoase

• eco 2D, secțiune parasternală ax lung: una sau ambele cuspe mitrale depășesc planul inelului mitral cu ≥ 2 mm (corpul valvelor cu/fără punctul de coaptare) [5] (Fig. 6.17)

• mod M prin valva mitrală: deplasare posterioară a punctului de coaptare a cuspelor

• eco 2D, secțiune parasternală ax scurt la nivelul valvei mitrale: permite interogarea segmentelor valvulare implicate (Fig.6.18)

• Doppler color: direcția jetului oferă informații despre valva afectată: prolapsul VMA asociază jet către peretele posterior al AS, prolapsul de VMP asociază jet către septul interatrial. Dacă PVM implică relativ simetric ambele cuspe, jetul de RM este central

• mod M color și Doppler continuu: localizarea RM în sistolă (Fig.6.3.A și 6.13)

Pentru localizarea exactă a segmentului valvular afectat, este esențială cunoașterea distribuției în diversele secțiuni a segmentelor (*scallops*)

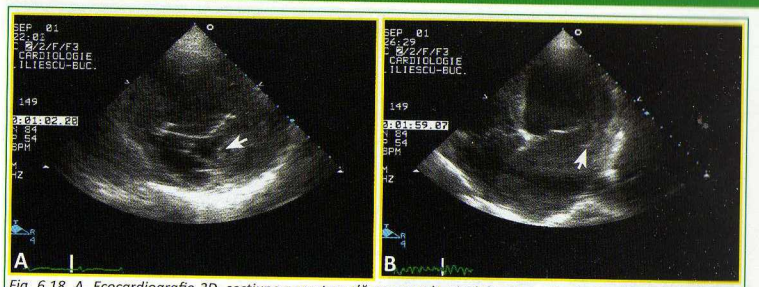

Fig. 6.18. A. Ecocardiografie 2D, secţiune parasternală ax scurt la nivelul valvei mitrale. Se observă depăşirea planului de închidere a valvelor de către segmentele P1 şi P2 ale VMP, apărând ca o lipsă de substanţă la acest nivel (săgeată). B. Ecocardiografie 2D, secţiune apicală 4 camere la acelaşi pacient: se observă depăşirea netă a planului inelului mitral de către segmentul P1 al VMP (săgeată) al cărei vârf este îndreptat către AS (flail).

valvulare (vezi Capitolul 1, Fig.1.21). Acest element este important pentru chirurg în stabilirea tipului de intervenţie (posibilitatea de reconstrucţie valvulară).

Nu se evaluează elementele legate de prezenţa PVM în secţiunea apicală 4 camere, în care chiar în condiţii normale valva mitrală anterioară poate apărea ca depăşind planul inelului mitral. Totuşi, depăşirea planului inelului de către VMP sau de către ambele cuspe poate fi diagnostică pentru prolaps de valvă mitrală chiar în secţiune apicală 4 camere (Fig. 6.19).

RM din endocardita infecţioasă

În prezenţa tabloului clinic şi paraclinic de endocardită infecţioasă, RM poate fi un element preexistent (valvulopatia pe care s-a grefat infecţia) sau consecutiv, prin diverse mecanisme:

-împiedicarea închiderii complete a cuspelor mitrale prin vegetaţii mari pe valvă

-ruptura/perforarea cuspelor mitrale

-anevrismul de valvă mitrală, cu perforare consecutivă.

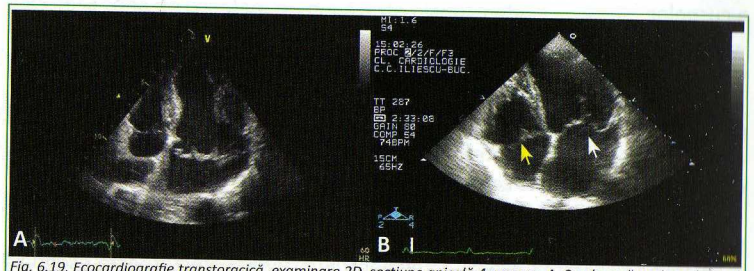

Fig. 6.19. Ecocardiografie transtoracică, examinare 2D, secţiune apicală 4 camere. A. Se observă prolapsul net al ambelor cuspe mitrale la o pacientă cu sindrom Barlow. B. Se observă prolapsul de VMP (săgeată albă), vizibil din această secţiune, asociind şi prolaps de valvă tricuspidă (săgeată galbenă).

Ecocardiografia este utilă pentru evidenţierea RM şi a altor afectări valvulare, evidenţierea vegetaţiilor (Fig.6.20), obiectivarea meca-nismelor posibile ale RM.

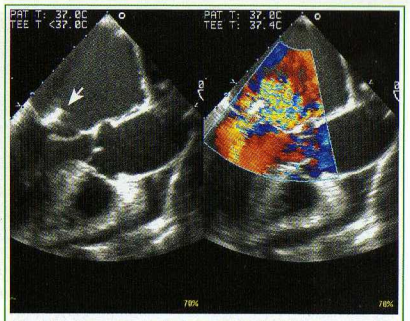

Fig. 6.20. Ecocardiografie transesofagiană la un pacient cu endocardită infecţioasă. Se evidenţiază vegetaţii pe cuspa mitrală posterioară (săgeată) şi prezenţa unei regurgitări mitrale cu jet orientat spre cuspa mitrală anterioară.

REGURGITAREA MITRALĂ FUNCŢIONALĂ

Include tipurile de RM în care închiderea incompletă a valvei mitrale este consecinţa disfuncţiei ventriculare stângi. Se întâlneşte cel mai frecvent în cardiomiopatia dilatativă (CMD) sau în boala cardiacă ischemică. RM funcţională apare ca urmare a dezechilibrului dintre forţele de tensionare (*tethering*) care tind să tragă cuspele mitrale spre VS (dilatarea VS, dilatarea inelului mitral, deplasarea muşchilor papilari, sfericitarea VS) şi forţele care conduc la afectarea închiderii valvei mitrale (scăderea contractilităţii VS, asincronismul de contracţie globală a VS, asincronismul muşchilor papilari, reducerea contracţiei sistolice a inelului mitral) [14,15]. Mecanismul RM funcţionale este în 95% din cazuri restricţia mobilităţii sistolice a unei cuspe (tipul IIIb Carpentier). Restricţia mobilităţii cuspei poate fi:

- asimetrică (ex. infarct miocardic posterior): tracţiunea cuspei anterioare printr-un cordaj secundar
- simetrică (ex. CMD, asocierea de infarct miocardic anterior şi inferior): mişcarea restricţionată a ambelor cuspe determinând deficit de coaptare.

În RM ischemică, mecanismul poate fi şi fibrozarea sau elongarea unui muşchi papilar [7].

Există o serie de parametri ecocardiografici a căror evaluare este importantă în RM funcţională, reflectând fiziopatologia acesteia:

- remodelarea globală a VS: se măsoară diametrele VS, volumele VS, indicele de sfericitate VS
- remodelarea locală a VS determinată de deplasarea posterioară şi laterală a unuia sau a ambilor muşchi papilari: se măsoară deplasarea apicală a muşchiului papilar postero-medial (în secţiunea apicală 3 camere), distanţa dintre muşchii papilari (în secţiunea parasternală ax scurt la nivelul muşchilor papilari)
- alterarea geometriei aparatului mitral: se măsoară *tenting area* (în mezo-sistolă aria dintre planul inelului mitral şi corpul valvei mitrale), distanţa de coaptare reflectând deplasarea apicală a punctului de coaptare (distanţa

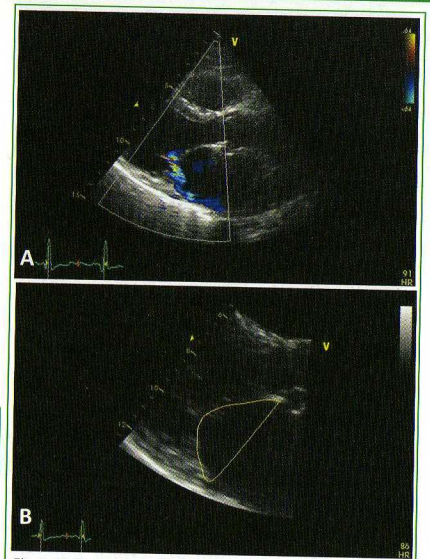

Fig. 6.21. Ecocardiografie transtoracică, secţiune parasternală ax lung la o pacientă cu regurgitare mitrală ischemică severă cu akinezia peretelui infero-lateral al VS. A. Examinare Doppler color: se observă prezenţa unei regurgitări mitrale ischemice, prin tensionarea aparatului subvalvular şi restricţia mişcării cuspei posterioare cu jetul de regurgitare orientat în direcţia acesteia. B. Examinare 2D cu zoom la nivelul valvei mitrale: măsurarea „tenting area" (5 cm²).

dintre planul inelului mitral şi punctul de coaptare), şi eventual unghiul postero-lateral [7,16,17]

RM ischemică (vezi şi Capitolul 4)

Diagnosticul este suspicionat în prezenţa unor tulburări de cinetică segmentară, cu geometrie şi funcţie VS afectată. RM ischemică poate fi:

- **acută** – de regulă masivă, în infarctul miocardic acut (prin ruptura de cordaje sau muşchi papilari)
- **cronică** – prin tensionarea cronică a aparatului mitral (Fig.6.21) (vezi modificările fiziopatologice descrise mai sus).

RM ischemică cu un volum regurgitant ≥30 ml şi o AOR ≥0,20 cm² este considerată severă şi încadrează pacienţii într-un grup cu risc mare în ceea ce priveşte mortalitatea pe termen mediu-scurt şi mediu [1,7].

Datorită acestei implicaţii prognostice, severitatea RM ischemice este apreciată diferit în funcţie de parametrii fluxului regurgitant) faţă de cea a RM de alte etiologii (Tabel 6.2)

Parametrii ecocardiografici utili în evaluarea RM ischemice (vezi mai sus) au valoare predictivă pentru succesul intervenţiei chirurgicale de reparare a valvei mitrale. Astfel, există o serie de factori predictivi pentru un eşec al procedurii de plastie de valvă mitrală (Tabel 6.3).

RM din cardiomiopatia dilatativă

Dintre mecanismele fiziopatologice ale RM funcţionale descrise mai sus, următoarele sunt mai importante în apariţia RM în CMD:

- dilatarea VS care implică şi dilatarea inelului mitral (Fig.6.22)
- asincronismul de contracţie a miocardului şi a muşchilor papilari
- uneori este prezentă o regurgitare mitrală diastolică, rezultat al creşterii presiunii telediastolice în VS, cu crearea unui gradient telediastolic între VS şi AS (Fig.6.17)

- în boala cardiacă ischemică cu dilatarea şi disfuncţia sistolică VS, mecanismul este complex: tracţionarea către apex a zonei de coaptare a valvelor mitrale cu tensionarea aparatului mitral (eventual asociată cu existenţa unui anevrism de VS), dilatarea inelului mitral şi alterarea geometriei VS [4,7].

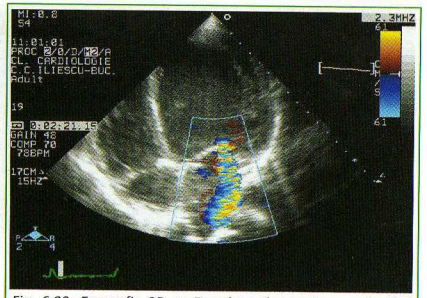

Fig. 6.22. Ecografie 2D cu Doppler color secţiune apicală 4 camere la un pacient cu CMD idiopatică. Se observă dilatarea severă VS şi prezenţa unei RM severe.

REGURGITAREA MITRALĂ DIN CARDIOMIOPATIA HIPERTROFICĂ OBSTRUCTIVĂ (vezi Capitolul 9)

RM apare prin alterarea mecanismului de închidere a cuspelor mitrale ca urmare a deplasării cuspei mitrale anterioare (VMA) în sistolă către septul interventricular (*systolic anterior motion*, SAM), determinând atât obstrucţie în tractul de golire al VS cât şi RM, a cărei severitate este în general proporţională cu severitatea obstrucţiei.

Elemente ecocardiografice:

- eco 2D şi mod M: aspect de HVS limitată la SIV sau concentrică

Tabel 6.3. Parametrii ecocardiografici care reflectă caracteristici nefavorabile pentru succesul procedurii de plastie de valvă mitrală [7,16].

Ecocardiografie transtoracică	Ecocardiografie transesofagiană
Parametri ce reflectă deformarea aparatului mitral	
Distanţa de coaptare ≥1 cm	
Tenting area >2,5-3 cm²	
Unghiul postero-lateral >45°	
RM cu jet central	
RM cu jeturi complexe	Diametrul inelului mitral în diastolă ≥37 mm
Parametri ce reflectă remodelarea locală a VS	
Distanţa dintre muşchii papilari >20 mm	
Deplasarea apicală a muşchiului papilar postero-medial >40 mm	*Tenting area* ≥1,6 cm²
Tulburare de cinetică a peretelui lateral	RM ischemică severă
Parametri ce reflectă remodelarea globală a VS	
Diametrul telediastolic VS >65 mm	
Diametrul telesistolic VS >51 mm	
Volum telesistolic VS >140 ml	
Indice de sfericitate VS < 1,4	

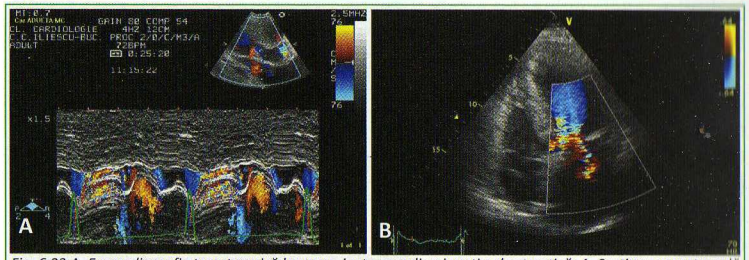

Fig. 6.23.A. Ecocardiografie transtoracică la un pacient cu cardiomiopatie obsetructivă: A. Secţiune parasternală ax lung, mod M color: evaluarea regurgitării mitrale în prezenţa SAM (săgeată). B. Secţiune apicală 5 camere, examinare Doppler color: se vizualizează simultan turbulenţa la nivelul tractului de ejecţie VS şi jetul de regurgitare mitrală moderată.

- eco 2D, dar mai ales mod M: în sistolă VMA are o mişcare anterioară către SIV (SAM) (Fig.6.23 A)
- Doppler color: turbulenţa în tractul de golire al VS, simultan RM (Fig.6.23.B)
- Doppler continuu: gradient subaortic dinamic cu aspect Doppler tipic în „lamă de iatagan", uneori dificil de delimitat prin alinierea fasciculului Doppler de semnalul de RM
- anomalii structurale ale aparatului valvular mitral ce influenţează dimensiunile şi forma valvei mitrale se întâlnesc la două treimi dintre pacienţii cu cardiomiopatie hipertrofică

Diferenţierea anvelopei de RM de cea dată de obstacolul subaortic: anvelopa dată de obstacolul subaortic are de obicei vârf mezo/telesistolic (respectă contracţia izovolumică şi protosistola), în timp ce anvelopa de RM este de obicei simetrică, cu durată mai mare (holosistolică).

REGURGITAREA MITRALĂ ACUTĂ

Se poate caracteriza printr-o discrepanţă între datele ecografice şi starea clinică a pacientului.

- eco 2D: cavităţi de dimensiuni normale (dacă nu existau afecţiuni cardiace anterior instalării RM acute)
- examinare Doppler color: jet de dimensiuni variabile, adesea mic, situat în vecinătatea cuspelor
- examinare Doppler continuu: egalizarea rapidă a presiunilor din cele 2 cavităţi (VS-AS); adesea velocitatea jetului de RM este mică (cca. 4 m/sec), din cauza presiunii sistolice reduse din VS (ex: hipotensiune arterială) şi a presiunii crescute din AS.
- inversarea sistolică a fluxului venos pulmonar în cazul unui flux de RM aparent mic la Doppler color [1].

La un pacient în stare gravă, indexul de suspiciune pentru o RM acută trebuie să fie ridicat, iar în cazul unei examinări transtoracice dificile/incomplete este indicată ecocardiografia transesofagiană!

ECOCARDIOGRAFIA DE EFORT ÎN REGURGITAREA MITRALĂ

RM organică

Indicaţiile ecocardiografiei de efort în RM organică sunt:

- Pacienţi asimptomatici cu RM severă pentru demascarea simptomelor sau a disfuncţiei VS subclinice, în special pacienţii cu valori la limită ale FEVS 60-65% şi ale diametrului telesistolic VS în jur de 40 mm sau 22 mm/m^2
- Pacienţi cu simptome disproporţionate faţă de severitatea RM în repaus.

Parametrii urmăriţi la testul ecocardiografic de efort care sunt utili pentru identificarea pacienţilor care ar beneficia de intervenţie chirurgicală precoce:

- agravarea severităţii RM
- creşterea importantă a presiunii pulmonare (presiunea sistolică în artera pulmonară >60 mmHg) (Fig. 6.24)
- apariţia simptomelor la efort şi capacitate scăzută de efort
- absenţa rezervei contractile (absenţa creşterii fracţiei de ejecţie a VS la efort (<4%) şi absenţa scăderii volumului telesistolic al VS la efort) [7,18].

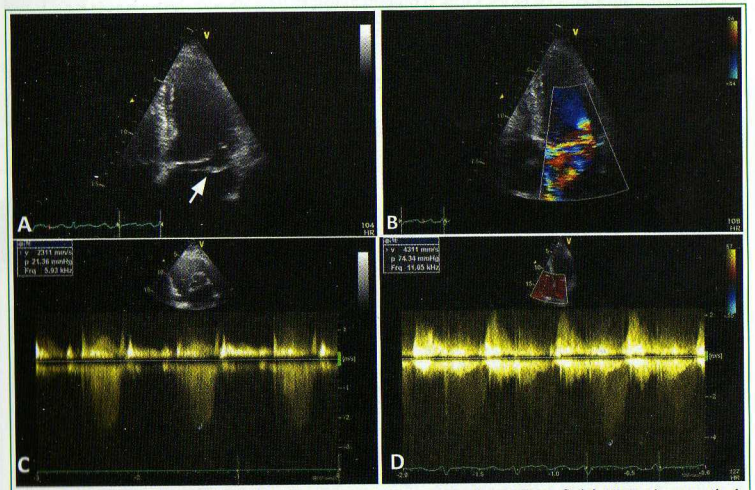

Fig. 6.24. Ecocardiografie transtoracică la un pacient cu regurgitare mitrală severă prin flail de VMP asimptomatic. A. Examinare 2D, secţiune apicală 4 camere: se observă flail de VMP (săgeata). B. Examinare Doppler color la nivelul valvei mitrale, secţiune apicală 4 camere: se observă jetul de regurgitare mitrală severă orientat către septul interatrial. C. Examinare Doppler continuu la nivelul valvei tricuspide, secţiune parasternal[ax scurt la marile vase: pe baza gradientului VD-AD se estimează o valoare normală a PAPs în repaus (26 mmHg). D. Ecocardiografie de efort (treapta maximă de efort), examinare Doppler continuu la nivelul valvei tricuspide, secţiune apicală 4 camere: se observă creşterea gradientului VD-AD la efort cu apariţia hipertensiunii pulmonare severe la efort (PAPs 80 mmHg).

RM funcțională

Caracterul dinamic al RM funcționale este indus de modificările *tenting area* la efort și de modificarea sincronismului de contracție a VS la efort. Metoda PISA poate fi utilizată pentru aprecierea severității RM în timpul efortului fizic.

Indicațiile ecocardiografiei de efort în RM funcțională ischemică sunt:

- Pacienți cu dispnee de efort disproporționată față de severitarea RM sau a disfuncției sistolice a VS în repaus
- Pacienți care prezintă edem pulmonar acut fără o cauză aparentă
- Pacienți cu RM moderată care sunt candidați pentru intervenția de by-pass aorto-coronarian.

Creșterea semnificativă a severității RM ischemice la efort, cu creșterea AOR ≥13 mm^2 se asociază cu dispnee intensă până la edem pulmonar acut și identifică pacienții cu risc crescut care ar beneficia de intervenție chirurgicală [7,19].

Tabel 6.4. Indicații ESC de tratament chirurgical în regurgitarea mitrală severă organică [19]

Indicația	Clasa
Plastia (repararea) valvei mitrale este tehnica preferată atunci când este durabilă	I
Pacienți simptomatici cu FEVS >30% și diametru telesistolic VS <55 mm	I
Pacienți asimptomatici cu disfuncție VS (diametru telesistolic VS ≥45 mm și/sau FEVS≤60%)	I
Pacienți asimptomatici cu funcție VS păstrată și fibrilație atrială cu debut recent	IIa
Pacienți asimptomatici cu funcție VS păstrată și hipertensiune pulmonară (PAPs în repaus >50 mmHg)	IIa
Pacienți asimptomatici cu funcție VS păstrată, probabilitate crescută de reparare a valvei, risc chirurgical scăzut, *flail* de cuspe și diametru telesistolic VS ≥40 mm	IIa
Pacienți cu disfuncție sistolică severă de VS (FEVS <30% și/sau diametru telesistolic VS >55 mm) refractari la terapia medicală, cu probabilitate crescută de reparare a valvei și comorbidități reduse	IIa
Pacienți cu disfuncție sistolică severă de VS (FEVS <30% și/sau diametru telesistolic VS >55 mm) refractari la terapia medicală, cu probabilitate scăzută de reparare a valvei și comorbidități reduse	IIb
Pacienți asimptomatici cu funcție VS păstrată, probabilitate crescută de reparare a valvei, risc chirurgical scăzut și: Dilatare de AS (volum indexat ≥60 ml/m^2) și ritm sinusal, sau Hipertensiune pulmonară la efort (PAPs ≥60 mmHg la efort)	IIb

AS, atriul stâng, FEVS, fracția de ejecție a ventriculului stâng, PAPs, presiunea sistolică în artera pulmonară, VS, ventriculul stâng.

Tabel 6.5. Indicații ESC de tratament chirurgical în regurgitarea mitrală severă funcțională [19]

Indicația	Clasa
Pacienți cu regurgitare mitrală severă la care se efectuează by-pass aorto-coronarian și au FEVS >30%	I
Pacienți cu regurgitare mitrală moderată la care se efectuează by-pass aorto-coronarian	IIa
Pacienți simptomatici cu regurgitare mitrală severă și FEVS <30% la care se optează pentru revascularizare și la care s-a demonstrat viabilitate	IIa
Pacienți cu regurgitare mitrală severă, FEVS >30%, care sunt simptomatici în pofida tratamentului medical optim (inclusiv terapie de resincronizare dacă este indicată) și au comorbidități reduse, la care revscularizarea nu este indicată	IIb

FEVS, fracția de ejecție a ventriculului stâng.

REGURGITAREA AORTICĂ

Regurgitarea aortică (RA) poate fi consecința unor modificări ale cuspelor aortice sau poate fi funcțională, secundară unor modificări ale inelului, rădăcinii aortice sau ale aortei ascendente, modificări congenitale sau dobândite.

Secțiuni recomandate: parasternală ax lung, parasternală ax scurt la baza marilor vase, apicală 5 camere, apicală 3 camere.

Evaluarea ecocardiografică în RA trebuie să includă:

- stabilirea diagnosticului de RA și a etiologiei acesteia (Tabel 6.6)
- cuantificarea RA
- evaluarea consecințelor hemodinamice ale RA
- evaluarea dimensiunilor aortei ascendente.

Tabel 6.6. Etiologia regurgitării aortice

Modificări ale cuspelor aortice	Modificări ale inelului, rădăcinii aortice și ale aortei ascendente
Congenitală	
Valva aortică bicuspidă	Disecția de aortă
Valva aortică cvadricuspidă (rareori)	Sindromul Marfan
Atrezia uneia dintre cuspele aortice	Sindromul Ehlers-Danlos
Prolaps	Ectazia anuloaortică
Dobândită	Osteogenesis imperfecta
Reumatismală	Spondilita ankilopoietică
Degenerativă (calcificări)	Boli inflamatorii intestinale
Endocardita infecțioasă	Aortite (sifilis)
Traumatică	Traumatisme
Spondilita ankilopoietică	Hipertensiunea arterială
Poliartrita reumatoidă	
Consum de anorexigene	

EVALUAREA ECOCARDIOGRAFICĂ A REGURGITĂRII AORTICE

ECOCARDIOGRAFIA 2D

Aduce informaţii privind etiologia şi mecanismul RA. Se urmăreşte:

-morfologia valvei aortice: numărul cuspelor, coaptarea anormală a cuspelor, prolaps una/mai multe cuspe (Fig. 6.25), rupturi de cuspe şi/sau lipsă de substanţă la nivelul lor, aspectul comisurilor

-orificiu diastolic de RA (în parasternal ax scurt se poate măsura planimetric)

-prezenţa unui *doming* inversat (cu concavitatea către septul interventricular) al valvei mitrale anterioare în secţiunea parasternală ax lung în cazul unui jet de RA semnificativă orientat către VMA (Fig. 6.26)

-evaluarea aortei ascendente: dimensiunile inelului aortic, sinusurilor Valsalva, joncţiunii sino-tubulare şi ale aortei ascendente proximale (Fig. 6.27)

-raportul aorta ascendentă/AS

-dimensiunile VS (diametre şi volume, grosime parietală) ce oferă informaţii asupra caracterului acut sau cronic al RA şi asupra severităţii RA cronice, un VS mic excluzând practic o RA cronică severă

-funcţia VS, iniţial normală sau cu aspect hiperkinetic, apoi, după evoluţie îndelungată, disfuncţie sistolică VS.

Identificarea mecanismului RA este esenţială pentru orientarea posibilităţii de corecţie (plastie sau înlocuire valvulară). Sunt folosite în practică mai multe clasificări funcţionale ale RA (Tabel 6.7).

Fig. 6.25. Ecocardiografie transtoracică, examinare 2D, secţiune parasternală ax scurt la bază la o pacientă cu regurgitare aortică severă: se observă în telesistolă o structură circulară amplă în vecinătatea valvei sugestivă pentru un prolaps de cuspă non-coronariană (săgeată).

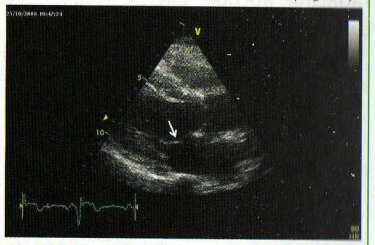

Fig. 6.26. Ecocardiografie transtoracică, examinare 2D, secţiune parasternală ax lung la un pacient cu regurgitare aortică severă cu jet excentric către valva mitrală anterioară (VMA): se observă aspectul de doming inversat al VMA (săgeată) în protodiastolă.

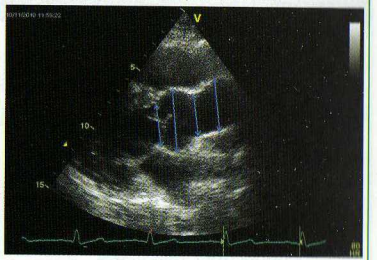

Fig. 6.27. Ecocardiografie transtoracică, secţiune parasternal ax lung modificată pentru vizualizarea aortei ascendente, examinare 2D: măsurarea diametrelor rădăcinii aortice: inelul, sinusurile Valsalva, joncţiunea sino-tubulară, aorta ascendentă (în ordine, de la stânga la dreapta).

Tabel 6.7. Clasificarea funcţională a mecanismelor RA [2,21]

Tipul funcţional şi morfologia valvei aortice	Aspecte ecocardiografice
I: dilatarea rădăcinii aortice cu cuspe de aspect normal	Dilatarea oricărei componente a rădăcinii aortice: inelul aortic, sinusurile Valsalva, joncţiunea sino-tubulară
IIa: prolaps al uneia sau mai multor cuspe cu jet excentric al RA	
Flail al cuspelor	Pătrunderea completă a unei cuspe în TEVS în secţiunile de ax lung
Prolaps parţial al cuspelor	Pătrunderea porţiunii distale a unei cuspe în TEVS (în secţiunile de ax scurt se observă prezenţa unei mici structuri circulare în vecinătatea marginii libere a cuspei)
Prolaps integral al cuspelor	Marginea liberă a cuspei depăşeşte planul inelului aortic cu balonizarea cuspei în TEVS (în secţiunile de ax scurt se observă prezenţa unei ample structuri circulare sau ovalare în vecinătatea valvei)
IIb: fenestraţii ale marginii libere cu jet excentric al RA	Prezenţa unui jet excentric fără dovezi clare de prolaps
III: cuspe aortice cu ţesut modificat cantitativ sau calitativ	Cuspe îngroşate şi rigide cu mobilitate redusă Distrucţie a ţesutului valvular (endocardită) Calcificări nodulare sau calcificări extensive ale tuturor cuspelor afectând mobilitatea acestora

ECOCARDIOGRAFIA 3D

Poate caracteriza mai bine morfologia valvei aortice, în special în examinarea transesofagiană. Se obţin achiziţii *full volume*, în timp real sau în timp real cu magnificare (*zoom*). Pentru evaluarea RA sau a integrităţii cuspelor se utilizează Doppler color. Valva aortică poate fi vizualizată dinspre aortă sau dinspre VS. Vizualizarea valvei dinspre aortă este cea mai utilă pentru caracterizarea morfologică a valvei, deşi perspectiva dinspre ventricul poate evidenţia tumori sau vegetaţii aortice sau obstrucţii subvalvulare. Orificiul de deschidere a valvei aortice poate fi circular sau triunghiular în cazul unei valve tricuspide sau poate prezenta aspecte specifice în cazul anomaliilor congenitale: valva bicuspidă (Fig. 6.28), cvadricuspidă, unicuspidă [8].

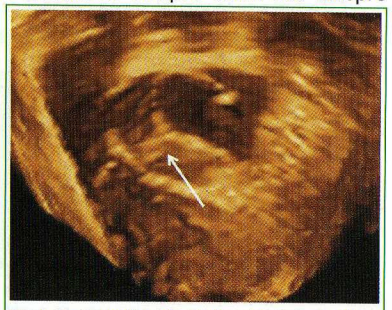

Fig. 6.28. Ecocardiografie 3D transtoracică: vizualizare en-face a unei valvei aortice bicuspide, vizualizare dinspre aortă: se observă orificiul elipsoid de deschidere şi prezenţa unui rafeu (săgeată albă).

ECOCARDIOGRAFIA MOD M

Are rol limitat (oferă doar date indirecte). Din secţiunea parasternală ax lung se pot evidenţia:

- închiderea diastolică incompletă a cuspelor aortice
- *fluttering* (vibraţii de mică amplitudine) de valvă mitrală anterioară (Fig.6.29)
- închiderea precoce a valvei mitrale anterioare (înainte de vârful undei R a complexului QRS) în forme severe/acute cu creşterea severă a presiunii telediastolice VS
- leziune de jet la nivelul valvei mitrale anterioare sau a septului interventricular (în RA cronice, ca o îngroşare fibroasă a acestora la locul de contact cu jetul)
-dimensiunile sistolice şi diastolice ale VS (Fig. 6.30).

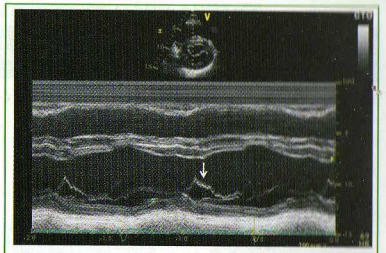

Fig. 6.29. Ecocardiografie transtoracică, secţiune parasternală ax scurt la nivelul valvei mitrale, examinare mod M: vizualizarea aspectului de fluttering al cuspei mitrale anterioare.

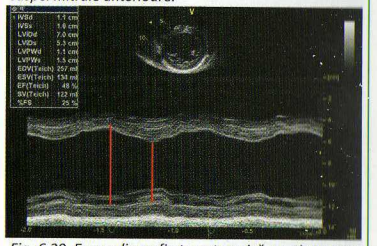

Fig. 6.30. Ecocardiografie transtoracică, secţiune parasternal ax scurt la nivelul muşchilor papilari, examinare mod M: măsurarea diametrelor ventriculului stâng şi a grosimii pereţilor acestuia la un pacient cu regurgitare aortică severă şi dilatare de VS.

EXAMENUL DOPPLER COLOR

Stabileşte **diagnosticul RA** prin identificarea unui flux diastolic, turbulent, în tractul de ejecţie al VS. Jetul de regurgitare poate fi vizualizat în multiple secţiuni, însă sunt recomandate secţiunile parasternale faţă de cele apicale datorită rezoluţiei axiale mai bune [22].

Este necesară vizualizarea celor 3 componente ale jetului de regurgitare: zona de convergenţă pe faţa aortică, vena contracta, jetul de regurgitare în tractul de ejecţie al VS.

Se identifică direcţia jetului de RA, mărimea (aria) jetului şi adâncimea până la care jetul pătrunde în VS. Direcţia jetului poate sugera etiologia RA:

- jeturile centrale sunt sugestive pentru etiologia reumatismală
- jeturile excentrice (cel mai frecvent spre valva mitrală anterioară) sugerează prolaps, perforaţie de cuspă sau bicuspidie aortică (Fig. 6.31).

Nu se recomandă evaluarea severităţii RA prin aria jetului de RA şi adâncimea până la care ajunge jetul de RA în VS (lungimea jetului), deoarece aceşti parametri sunt influenţaţi de gradientul diastolic de presiune dintre aortă şi VS, de complianţa VS şi de direcţia jetului.

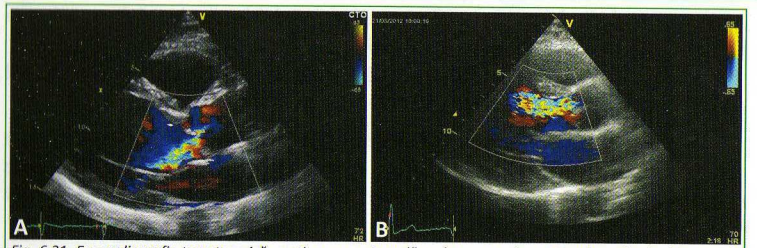

Fig. 6.31. Ecocardiografie transtoracică, secţiune parasternală ax lung, examinare Doppler color la doi pacienţi cu regurgitare aortică cu jet excentric. A. Jet excentric spre valva mitrală anterioară în bicuspidia aortică. B. Jet excentric spre septul interventricular în prolaps al cuspei non-coronariene.

Examenul Doppler color are un rol esenţial în **evaluarea severităţii RA** prin următorii parametri:

- grosimea (diametrul) şi aria de secţiune ale jetului de RA la origine
- grosimea (diametrul) jetului de regurgitare la vena contracta
- parametrii cantitativi derivaţi prin metoda PISA

Grosimea (diametrul) jetului de RA la origine

Secţiune recomandată: parasternală ax lung; secţiunile apicală 3 sau 5 camere nu vizualizează întotdeauna optim tractul de ejecţie al VS.

Se determină în apropierea valvei aortice, la cel mult 1 cm sub planul valvelor aortice. Se măsoară:

- grosimea maximă a jetului la origine – se corelează cu dimensiunea orificiului regurgitant
- raportul dintre grosimea jetului şi diametrul tractului de ejecţie al VS (măsurate în aceeaşi secţiune) - predictor bun pentru RA severă, corelându-se cu datele angiografice. Valoarea acestui raport <25% corespunde unei RA de grad I angiografic, valoarea de 25-46% corespunde unei RA de gradul II, 47-64% unei RA de grad III, iar un raport de ≥65% corespunde unei RA de gradul IV angiografic (Fig. 6.32)

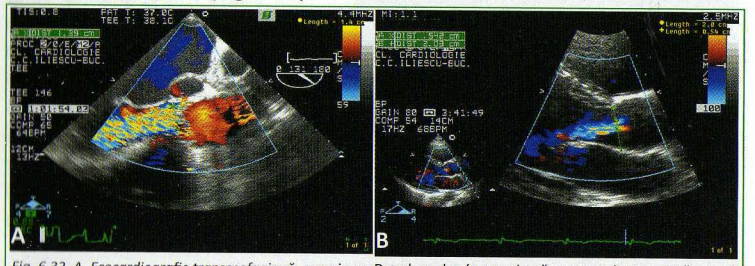

Fig. 6.32. A. Ecocardiografie transesofagiană, examinare Doppler color, la o pacientă cu regurgitare aortică severă. Se măsoară o grosime a jetului regurgitant la origine de 14 mm, ocupând peste 70% din diametrul TEVS (19 mm), semnificând RA severă. B. Ecocardiografie transtoracică, secţiune parasternală ax lung, examinare Doppler color, la o pacientă cu RA uşoară. Se măsoară o grosime a jetului regurgitant de 5 mm şi un diametru al TEVS de 20 mm, raportul grosime jet/diametru TEVS fiind de 25%..

- raportul dintre aria de secţiune a jetului (determinată în secţiunea parasternală ax scurt) şi aria tractului de ejecţie al VS [1,2].

În practică se face o evaluare vizuală, calitativă, a severităţii RA cu ajutorul examenului Doppler color şi mult mai rar măsuratori cantitative.

Jeturile centrale au tendinţa de a se extinde rapid în tot tractul de ejecţie al VS şi par mai largi, existând riscul de supraestimare. Jeturile excentrice ocupă o porţiune mai mică din tractul de ejecţie al VS şi dau impresia vizuală de jet îngust, existând riscul de subestimare [23].

Criteriile care susţin prezenţa unei RA severe sunt [1,2]:

• raportul dintre grosimea (diametrul) jetului şi diametrul tractului de ejecţie al VS ≥65%

• raportul dintre aria de secţiune a jetului şi aria tractului de ejecţie al VS ≥60%.

Vena contracta

Reprezintă cea mai îngustă porţiune a jetului de regurgitare, imediat sub zona de convergenţă a fluxului, la nivelul valvei aortice. Este o măsurătoare diferită de grosimea jetului de RA, aceasta din urmă se efectuează la nivelul tractului de ejecţie al VS (TEVS).

Este un parametru cantitativ ce reflectă aria efectivă a orificiului de regurgitare.

Secţiune recomandată: parasternală ax lung

Măsurarea vena contracta se efectuează pe o imagine în care se vizualizează optim cele 3 componente ale jetului de regurgitare: zona de convergenţă, vena contracta şi zona de expansiune a jetului în tractul de ejecţie al VS. După identificarea acestora, se îngustează sectorul de culoare şi cu *zoom* pe zona de interes se măsoară diametrul cel mai mic al jetului de regurgitare (Fig. 6.33).

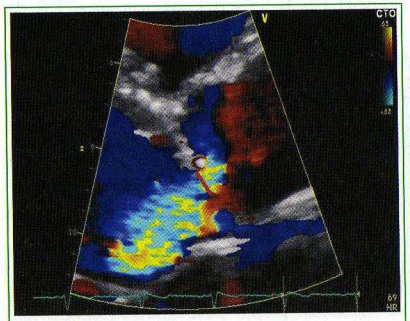

Fig. 6.33. Ecocardiografie transtoracică, secţiune parasternală ax lung, examinare Doppler color, zoom la nivelul valvei aortice: Se vizualizează jetul de regurgitare aortică şi se identifică vena contracta (linia roşie) .

Diametrul jetului la vena contracta este un parametru recomandat pentru estimarea severităţii RA. Valori ale venei contracta <3 mm indică o RA uşoară, în timp ce o valoare ≥6 mm arată o RA severă. Valorile intermediare necesită parametri suplimentari de cuantificare a severităţii RA [2].

Limitările metodei:

• depinde de operator şi de setările aparatului

• este uneori dificil de evid... enţiat zona de măsurare a venei contracta, deoarece jetul de RA se împrăşti... e rapid în TEVS

• nu poate fi utilizată în caz ... de jeturi multiple de regurgitare

• pentru jeturile excentrice ... măsuratorile se fac perpendicular pe direcţia jetului şi nu pe axul lung al tract... ului de ejecţie al VS [1]

Metoda PISA

Experienţa privind utilizarea ... acestei metode în evaluarea severităţii RA este limitată comparativ cu RM.

Secţiuni recomandate: apica... lă 3 sau 5 camere, parasternală ax lung sau parasternală dreaptă înaltă.

Tehnica examinării (Fig 6.34) ...:

• după magnificare (*zoom*) la... nivelul valvei aortice şi îngustarea sectorului de culoare, se deplasează scala ... de velocităţi în direcţia jetului de regurgitare pentru alegerea unei limite Nyq... uist care să permită obţinerea unei zone de convergenţă clare, hemisferice

• raza PISA se măsoară în se... venţa cu cea mai mare zonă de convergenţă vizibilă, în protodiastolă, cât ma... i aproape de atingerea velocităţii maxime a fluxului de regurgitare

• pentru calculul ariei efec... tive a orificiului de regurgitare (AOR) şi al volumului regurgitant (VR), se ... măsoară velocitatea maximă a fluxului de regurgitare şi integrala velociti... te -timp pe anvelopa Doppler continuu a jetului de RA [2,22].

Metoda PISA este recoma... ndată pentru estimarea severităţii RA. Criterii de severitate a RA utilizând met... da PISA: AOR <10 mm² sau VR <30 ml indică o RA uşoară; AOR ≥30 mm² sau ... VR ≥60 ml indică o RA severă [2].

Limitările metodei:

• interpoziţia ţesutului valvu... lar în zona de formare a convergenţei fluxului şi imposibilitatea de identificare ... a zonei de convergenţă

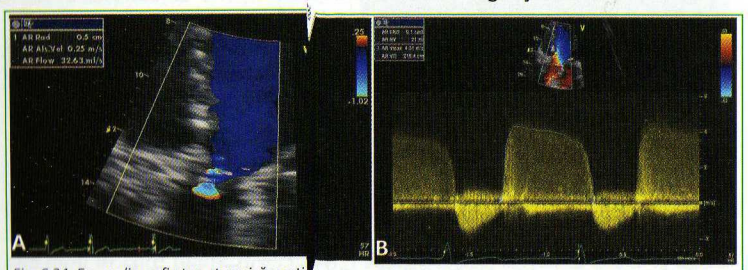

Fig. 6.34. Ecocardiografie transtoracică, secţi... ea severităţii regurgitării prin PISA. A. Exam... raza PISA (0,5 cm). B. Examinare Doppler cor... calculează AOR (0,1 cm²) şi volumul regurgita... e apicală 5 camere la un pacient cu regurgitare aortică: estimar... are Doppler color cu zoom la nivelul valvei aortice: se măsoară ... nuu la nivelul fluxului regurgitant: se calculează IVT (215 cm). Se ... (21 ml).

• zonele de convergenţă limitată (ex. în cazul perforaţiilor de cuspe aortice sau regurgitări comisurale) sau non-planară

• dilatarea aortei ascendente, ce însoţeşte frecvent RA, deformează planul valvular şi poate determina subestimarea RA prin această metodă [2,22].

EXAMENUL DOPPLER PULSAT

Poate fi util pentru **diagnosticul RA** prin identificarea fluxului turbulent în tractul de ejecţie a VS în diastolă, cu apariţia fenomenului de *aliasing*[23]. Are utilizare limitată în acest scop.

În prezent, examenul Doppler pulsat contribuie la **estimarea severităţii RA** prin:

- evaluarea severităţii RA prin metoda volumetrică
- identificarea prezenţei şi magnitudinii refluxului diastolic în aorta descendentă toracică sau abdominală

Metoda volumetrică permite calculul parametrilor cantitativi de severitate a RA: volumul regurgitant şi fracţia regurgitantă. Astfel,

• *volumul regurgitant* (VR) este reprezentat de diferenţa dintre volumul bataie total (la nivelul valvei aortice) şi volumul bătaie anterograd (la nivelul valvei mitrale competente):

$$VR = VB_{total} - VB_{anterograd} = (Aria_{TEVS} \times IVT_{TEVS}) - (Aria_{Mi} \times IVT_{Mi})$$

• *aria efectivă a orificiului de regurgitare* (AOR) se calculează folosind volumul regurgitant şi integrala velocitate-timp a fluxului de regurgitare (IVT_{RA}) obţinută pe baza trasării anvelopei Doppler continuu

$$AOR = VR/IVT_{RA}$$

• *fracţia de regurgitare* (FR) este raportul dintre volumul regurgitant şi volumul bătaie total: $FR = VR/VB_{total}$

O fracţie de regurgitare peste 50% indică o RA severă [22].

Limitările metodei: metoda este laborioasă, necesită măsurători multiple (creşte riscul de eroare) şi este rar utilizată în practică.

Refluxul holodiastolic în aorta descendentă

În mod normal, există un reflux diastolic în aortă cu o durată scurtă în protodiastolă, fiind determinat de reculul pereţilor elastici ai aortei după expansiunea sistolică. Durata şi velocitatea refluxului cresc odată cu severitatea RA. Se descriu:

• reflux holodiastolic în aorta descendentă toracică (în secţiune suprasternală, cu eşantionul Doppler pulsat plasat imediat sub originea arterei subclavii stângi)

- are o specificitate mai scăzută pentru RA severe, fiind prezent şi în multe dintre regurgitările moderate
- în RA severe creşte şi velocitatea refluxului şi IVT a acestuia

• reflux în aorta abdominală (în secţiune subcostală), cu specificitate de până la 97% pentru RA severă (se corelează clinic cu semnul Durozier de la

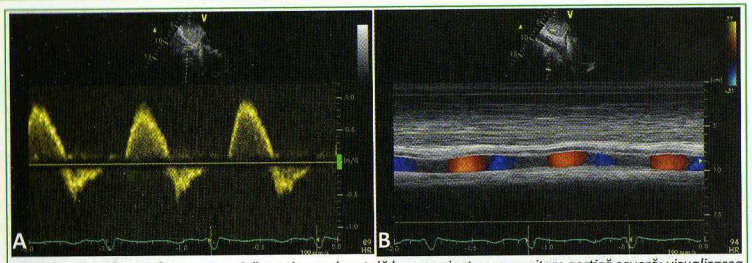

Fig. 6.35. Ecocardiografie transtoracică, secţiune subcostală la un pacient cu regurgitare aortică severă: vizualizarea aortei abdominale cu decelerea refluxului diastolic sub forma anvelopei negative la examinarea Doppler pulsat (A) sau a fluxului codificat în albastru la examinarea mod M color (B).

nivelul arterelor femurale) (Fig. 6.35.A)

Există o serie de parametri semicantitativi de evaluare a severităţii RA pe baza refluxului diastolic [2,7]:

- velocitatea telediastolică a refluxului holodiastolic (se corelează bine cu severitatea RA evaluată angiografic şi cu fracţia de regurgitare) >20 cm/s sugerează o RA severă (Fig. 6.36.A)
- integrala velocitate timp (IVT) a refluxului diastolic din aorta descendentă toracică > 15 cm indică RA severă (Fig.6.36.B)
- raportul IVT flux diastolic retrograd/IVT flux sistolic anterograd în Ao descendentă aproximativ 1 sugerează RA severă [1].

Aprecierea refluxului diastolic se poate face şi prin mod M color (Fig. 6.35.B, Fig. 6.37).

Un reflux protodiastolic scurt în aorta ascendentă este fiziologic. Scăderea complianţei aortei odată cu vârsta poate să determine prelungirea refluxului diastolic (în absenţa unei RA semnificative) [1].

Persistenţa de canal arterial poate conduce la apariţia unui flux diastolic dinspre aortă către artera pulmonară şi nu către VS. Alte afecţiuni în care apare inversarea diastolică a fluxului în aortă sunt: fereastra aorto-pulmonară, ruptu-

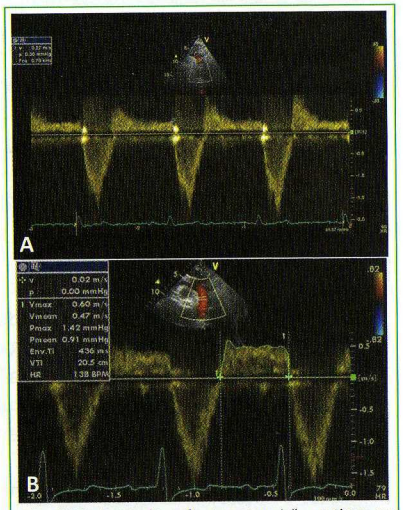

Fig. 6.36. Ecocardiografie transtoracică, secţiune suprasternală, examinare Doppler pulsat la un pacient cu regurgitare aortică severă. A. Se evidenţiază reflux holodiastolic în aorta descendentă toracică cu velocitate telediastolică maximă de 27 cm/s.
B. Se evidenţiază reflux holodiastolic în aorta descendentă toracică cu IVT reflux 20,5 cm.

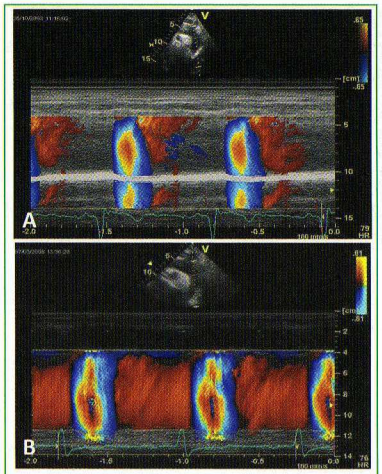

Fig. 6.37.A. Ecocardiografie transtoracică, secţiune suprasternală, examinare mod M color la un pacient cu regurgitare aortică moderată: se evidenţiază reflux protodiastolic (codificat în roşu) în aorta descendentă toracică. B. Ecocardiografie transtoracică, secţiune suprasternală, examinare mod M color la un pacient cu regurgitare aortică severă: se evidenţiază reflux holodiastolic (codificat în roşu) în aorta descendentă toracică.

ra de sinus Valsalva, fistulă de dializă la nivelul membrelor superioare.

EXAMENUL DOPPLER CONTINUU

Contribuie la stabilirea **diagnosticului RA** prin identificarea unui flux diastolic cu velocitate mare.

Secţiuni recomandate: apicală 3 şi 5 camere (excepţional parasternală ax lung pentru jeturile excentrice).

Se evidenţiază o anvelopă pozitivă (secţiune apicală 3 şi 5 camere), cel mai fecvent holodiastolică, cu velocitate adesea între 3-5 m/s. Pentru ca imaginea să cuprindă întreaga anvelopă, fără a o amputa, scala de velocităţi Doppler continuu trebuie setată la 6-7 m/s.

Examenul Doppler continuu contribuie la **aprecierea severităţii RA** prin mai mulţi parametri:

- Intensitatea semnalului

Permite o apreciere calitativă a severităţii RA, deoarece RA severe dau un semnal Doppler mai intens (ce reflectă numărul mai mare de eritrocite din jetul regurgitant). Se compară intensitatea semnalului jetului antegrad cu intensitatea semnalului jetului retrograd: în RA severă, intensităţile semnalelor celor două jeturi sunt comparabile.

- Durata anvelopei de RA

Anvelopa începe de obicei imediat după închiderea cuspelor aortice (din timpul relaxării izovolumice) şi este holodiastolică, mai ales în RA severe. În RA uşoare, anvelopa poate fi prezentă la începutul sau la sfârşitul diastolei.

- Rata de decelerare diastolică a jetului de regurgitare

Reflectă rata de scădere a gradientului presional şi de egalizare a presiunilor diastolice din aortă şi VS.

În RA uşoară, se păstrează un gradient pe toată durata diastolei, în timp ce în RA severă, datorită volumului regurgitant mare, gradientul dintre aortă şi VS scade rapid. Poate fi măsurată ca timp de înjumătăţire a presiunii (PHT).

O valoare a PHT > 500 ms sugerează o RA uşoară, iar o valoare a PHT <200 ms indică o RA severă [1].

PHT poate avea valori apropiate de normal chiar într-o RA semnificativă, dacă aceasta este cronică şi VS are timp să se adapteze, devenind compliant.

În RA acută, severă, cu VS non-compliant, anvelopa Doppler are un aspect triangular (datorită egalizării rapide a presiunilor aorta-VS)

Un PHT scurt indică o RA severă (adesea acută/recent instalată), în timp ce un PHT lung nu exclude o regurgitare aortică severă (cronică) (Fig. 6.38).

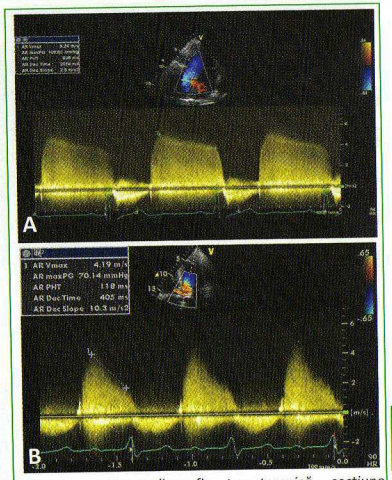

Fig. 6.38. Ecocardiografie transtoracică, secţiune apicală 5 camere, examinare Doppler continuu la nivelul valvei aortice: măsurarea PHT. A. Valoarea PHT de 608 ms la un pacient cu regurgitare aortică cronică severă. B. Valoarea PHT de 118 ms la un pacient cu endocardită infecţioasă şi regurgitare aortică severă acută.

Pe baza anvelopei de RA, cu ajutorul ecuaţiei Bernoulli simplificate, ţinând cont de faptul că în telediastolă gradientul măsurat ecografic reflectă diferenţa dintre presiunea diastolică din aortă şi presiunea telediastolică din VS (PTDVS), se pot estima presiunile intracardiace diastolice şi modificarea lor în timp (în absenţa stenozei aortice) [4] (Fig. 6.39).

PARTICULARITAŢI ECOCARDIOGRAFICE ALE DIFERITELOR FORME ETIOLOGICE DE RA

RA acută

De obicei într-un context clinic specific (traumatism, disecţie de aortă):

- cavităţi de dimensiuni normale

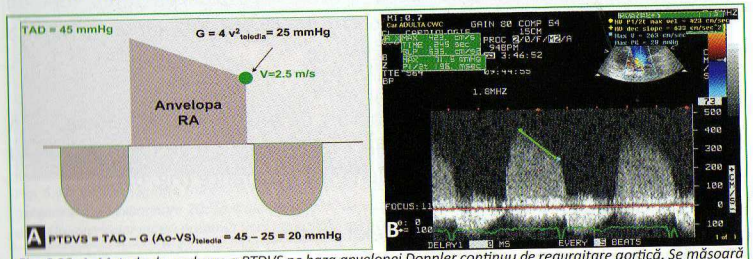

Fig. 6.39. A. Metoda de evaluare a PTDVS pe baza anvelopei Doppler continuu de regurgitare aortică. Se măsoară simultan TA diastolică la braţ (aici 45 mmHg) şi gradientul telediastolic Ao-VS (aici 25 mmHg). Se calculează PTDVS = 20 mmHg. B. Evaluarea PTDVS la un pacient cu gradient telediastolic Ao-VS de 28 mmHg şi TAD = 55 mmHg, astfel încât PTDVS = 27 mmHg.

- jet mic la Doppler color
- anvelopă cu durată scurtă
- scădere rapidă a velocităţii jetului de RA, PHT scurt (Fig. 6.38.B)
- vizualizarea cauzei (ex. fald de disecţie în aorta ascendentă)

RA reumatismală

- valve hiperecogene, cu comisuri sudate, regurgitare frecvent centrală (Fig. 6.40)
- frecvent coexistenţă cu valvulopatii mitrale

RA degenerativă

- valve îngroşate, cu ecogenitate crescută, fără afectarea comisurilor, conducând la un orificiu de aspect stelat în secţiune transversală
- calcificări nodulare la nivelul cuspelor, eventual calcificare de inel aortic
- se asociază frecvent cu stenoza.

Fig. 6.40. Ecocardiografie transtoracică, secţiune parasternală ax scurt la bază, examinare 2D la o pacientă cu regurgitare aortică reumatismală: se observă cuspele aortice îngroşate, hiperecogene, comisuri fuzionate.

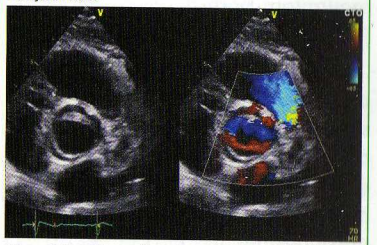

Fig. 6.41. Ecocardiografie transtoracică, secţiune parasternală ax scurt la bază, examinare 2D şi Doppler color: se vizualizează aspectul tipic de bicuspidie aortică în sistolă cu orificiul elipsoid de deschidere a valvei (comisuri la orele 11 şi 4).

RA din bicuspidia aortică

- vizualizarea valvelor bicuspide în parasternal ax scurt
- forma elipsoidă (sau în „gură de peşte") a orificiului de deschidere a valvei aortice (Fig. 6.41)
- eventual existenţa de modificări degenerative la nivelul cuspelor

Atenţie la diferenţierea dintre valvele bicuspide cu rafeu median bine vizibil şi valvele tricuspide cu comisuri fuzionate. Evaluarea numărului cuspelor se va face întotdeauna în sistolă!

RA din endocardita infecţioasă

În prezenţa tabloului clinic şi paraclinic de endocardită infecţioasă, RA poate fi un element preexistent (valvulopatia pe care s-a grefat infecţia) sau consecutiv, ce asociază următoarele elemente ecografice (Fig. 6.42):

- vegetaţii pe cuspele aortice
- lipsa de substanţă la nivelul cuspelor aortice
- abces periaortic
- vegetaţii asociate pe cuspele mitrale.

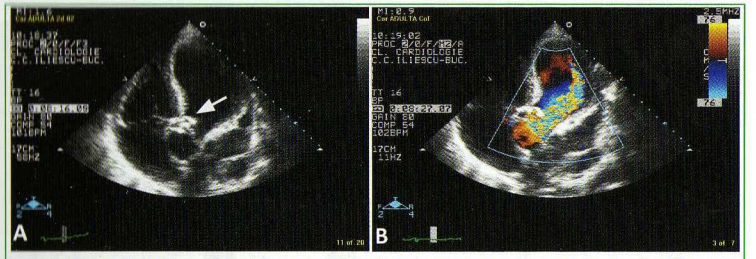

Fig. 6.42. Ecocardiografie transtoracică, secţiune apicală 5 camere. A. Examinare 2D: se vizualizează imagini sugestive de vegetaţii la nivelul cuspelor aortice (săgeată). B. Examinarea Doppler color indică prezenţa unei regurgitări aortice severe la acelaşi pacient.

RA din disecţia de aortă

Poate apărea prin mai multe mecanisme (vezi Capitolul 12) (Fig. 6.43)

ECOCARDIOGRAFIA DE EFORT ÎN REGURGITAREA AORTICĂ

Rolul ecocardiografiei de efort în managementul pacienţilor cu RA nu este încă bine stabilit.

Apariţia simptomelor în timpul testului de efort şi absenţa rezervei contractile (scăderea fracţiei de ejecţie VS cu 5% la efort) au rol prognostic la pacienţii cu RA.

Ecocardiografia de efort poate fi indicată la:

- pacienţii la care există o discrepanţă între prezenţa RA severe şi statusul asimptomatic în repaus
- pacienţii asimptomatici cu fracţie de ejecţie VS 50-55% şi/sau diametru telesistolic VS în jur de 50 mm sau 25 mm/m² [2].

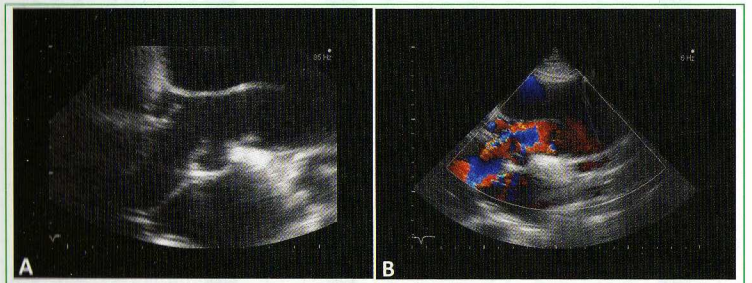

Fig. 6.43. Ecocardiografie transtoracică, secţiune parasternală ax lung, la o pacientă cu disecţie acută de aortă ascendentă. A. Examinare 2D: se vizualizează fald de disecţie în aorta ascendentă dilatată (săgeata). B. Examinarea Doppler color indică prezenţa unei regurgitări aortice semnificative la aceeaşi pacientă.

Tabel 6.8. Criterii de evaluare a severității regurgitării aortice (reprodus după [22])

Parametri	RA ușoară	RA moderată	RA severă
Parametri calitativi			
Morfologia valvei aortice	Normală/anormală	Normală/anormală	Anormală/*flail*/defect amplu de coaptare
Grosimea jetului de regurgitare aortică – Doppler color[a]	Mică în caz de jet central	Intermediară	Mare în cazul jeturilor centrale; Variabilă în cazul jeturilor excentrice
Densitatea spectrală a anvelopei jetului de regurgitare – Doppler continuu	Anvelopă incompletă sau cu intensitate slabă	Anvelopă densă	Anvelopă densă
Reflux diastolic în aorta descendentă	Scurt, reflux protodiastolic	Intermediar	Reflux holodiastolic (velocitate telediastolică >20 cm/s)
Parametri semicantitativi			
Grosimea jetului la vena contracta, mm	<3	Intermediară	>6
PHT, (ms)[b]	>500	Intermediar	<200
Parametri cantitativi			
AOR, (mm)[2]	<10	10-19 / 20-29[c]	≥30
VR, (ml)	<30	30-44 / 45-59[c]	≥60

+ dimensiunile VS[d]

[a]La o limită Nyquist de 50-60 cm/s.
[b]PHT este scăzut în cazul creșterii presiunii telediastolice în VS, al tratamentului vasodilatator și la pacienții cu aortă dilatată și poate fi crescut în adaptarea cronică la o RA severă.
[c]Regurgitarea aortică moderată se poate subclasifica în RA ușoară-moderată (AOR 10-19 mm² sau VR 30-44 ml) și moderat-severă (AOR 20-29 mm² sau VR 45-59 ml).
[d]În absența altor cauze de dilatare, VS este de obicei normal în RA ușoară. De asemenea, în regurgitarea aortică acută, dimensiunile VS sunt de obicei normale. În RA cronică severă, VS este de regulă dilatat.

Tabel 6.9. Indicații ESC de înlocuire valvulară în regurgitarea aortică cronică [19]

Indicații de intervenție chirurgicală în RA severă	Clasa
Pacienți simptomatici	I
Pacienți asimptomatici cu FEVS ≤50% în repaus	I
Pacienți la care se efectuează o intervenție chirurgicală de by-pass aorto-coronarian, de înlocuire a aortei ascendente sau corecție a unei alte leziuni valvulare	I
Pacienți asimptomatici cu FEVS în repaus >50% și dilatare severă de VS: diametru telediastolic VS >70 mm sau diametru telesistolic VS >50 mm sau diametru telesistolic VS >25 mm/m².	IIa

REGURGITAREA TRICUSPIDIANĂ

Regurgitarea tricuspidiană (RT) poate fi consecința unei afectări organice a cuspelor sau poate fi funcțională, secundară dilatării și modificării formei inelului tricuspidian în bolile cordului stâng sau în hipertensiunea pulmonară de diferite etiologii (Tabel 6.10)

La examinarea ecocardiografică, 65-75% dintre subiecții normali prezintă RT minimă/ușoară, considerată fiziologică (jet scurt, protosistolic, cu velocitate între 1,7 și 2,3 m/s, în condițiile unei valve tricuspide de aspect normal și fără dilatare de VD)

La adulți, forma de RT întâlnită cel mai frecvent este RT funcțională, determinată de dilatarea inelului tricuspidian, însoțită de tensionarea mușchilor papilari, cu tracționarea cuspelor tricuspidiene și modificarea geometriei VD [24].

Tabel 6.10. Etiologia regurgitării tricuspidiene [24,25].

RT secundară (funcțională)	RT primară (organică)
• **Suprasolicitarea de presiune a VD** - Hipertensiunea pulmonară secundară bolilor cordului stâng (valvulopatii, cardiomiopatii, boală cardiacă ischemică etc) - Hipertensiunea pulmonară arterială - Hipertensiunea pulmonară de diferite alte etiologii • **Suprasolicitarea de volum a VD** - Defect septal atrial • **Remodelare VD** - Disfuncție VD post-infarct miocardic - Cardiomiopatie dilatativă biventriculară	- Reumatismală - Post endocardită infecțioasă - Boli congenitale: boala Ebstein, cleft de valva tricuspidă - Prolaps de valvă tricuspidă - Sindrom carcinoid - Post-radioterapie toracică - Post-traumatică (inclusiv biopsii endomiocardice repetate) - Prezența sondelor de stimulare endocavitară - Fibroză endomiocardică - Sindrom Marfan - Artrită reumatoidă, lupus eritematos sistemic - Medicație anorexigenă

Secţiuni recomandate: parasternală ax lung la nivelul tractului de intrare în VD, parasternală ax scurt la nivelul marilor vase, apicală 4 camere, subcostală

Evaluarea ecocardiografică în RT trebuie să includă:

- stabilirea diagnosticului de RT
- identificarea etiologiei RT prin evaluarea morfologiei valvei şi măsurarea diametrului inelului tricuspidian
- aprecierea severităţii RT (în general semicantitativă)
- evaluarea consecinţelor hemodinamice ale RT
- evaluarea presiunii sistolice în VD
- evaluarea leziunilor asociate (funcţia VS, morfologia şi funcţia valvelor cordului stâng)

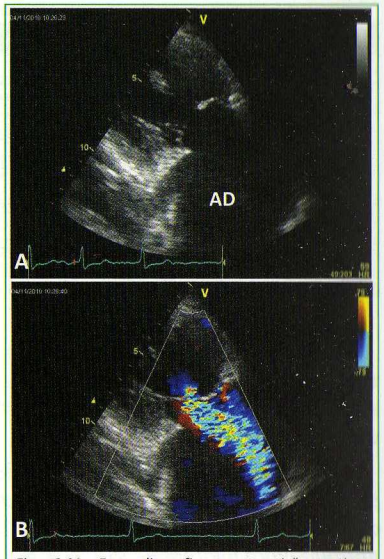

Fig. 6.44. Ecocardiografie transtoracică, secţiune parasternală ax lung la nivelul tractului de intrare în VD, examinare 2D la o pacientă cu boală tricuspidiană reumatismală. A. Examinare 2D: se observă cuspele îngroşate, retracţie valvulară. B. Examinare Doppler color: se observă jetul de regurgitare tricuspidiană.

EVALUAREA ECOCARDIOGRAFICĂ A REGURGITĂRII TRICUSPIDIENE

ECOCARDIOGRAFIA 2D

Are un rol important în:

- evaluarea morfologiei valvei tricuspide permiţând
  - detectarea etiologiei RT
  - diferenţierea dintre RT organică/funcţională

  RT funcţională: morfologie normală a valvei tricuspide

  RT organică: modificări ale cuspelor tricuspidiene – îngroşări, retracţii, vegetaţii, perforări, rupturi de cuspe, *flail*, prolaps, anomalii de inserţie şi de structură (boala Ebstein – vezi Capitolul 13 şi Fig.13.28) şi modificări ale mobilităţii foiţelor valvulare cu mişcare restricţionată: RT reumatismală (Fig. 6.44), RT din sindromul carcinoid.
- evaluarea dimensiunilor cavităţilor drepte, inelului tricuspidian, arterei pulmonare
- detectarea semnelor indirecte de HTP şi suprasolicitării de volum a VD (VD dilatat, raport VD/VS crescut, mişcare paradoxală a septului interventricular, sept interventricular aplatizat).

Precizarea mecanismului fiziopatologic al RT este importantă, mai ales în situaţiile care necesită sancţiune terapeutică, putând orienta metoda de corecţie. Se foloseşte clasificarea Carpentier, care descrie 3 tipuri de RT:

- tipul I: perforarea uneia sau mai multor cuspe (endocardită) sau dilatarea inelului tricuspidian
- tipul II: prolapsul uneia sau mai multor cuspe
- tipul III: restricţionarea mobilităţii cuspelor (boală reumatismală, calcificări, RT funcţională) [7].

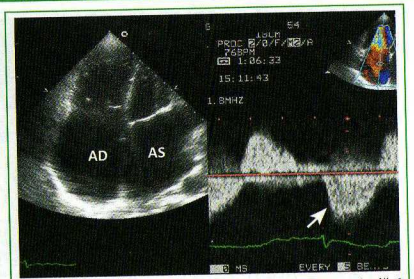

Fig. 6.45. Ecocardiografie transtoracică, secţiune apicală 4 camere la o pacientă cu regurgitare tricuspidiană organică severă, cu lipsă de coaptare a cuspelor în examinarea 2D, la care examinarea Doppler continuu arată velocităţi scăzute ale fluxului regurgitant (2,2 m/s), forma triunghiulară a anvelopei sistolice de regurgitare tricuspidiană (săgeata) indică scăderea rapidă a . gradientului iniţial VD-AD. Este de notat şi densitatea mare a semnalului Doppler continuu a jetului de regurgitare tricuspidiană.

Lipsa coaptării sistolice a foiţelor valvulare este un element indirect de regurgitare tricuspidiană severă (Fig. 6.45).

ECOCARDIOGRAFIA 3D

Vizualizarea celor 3 cuspe ale valvei tricuspide şi a inelului tricuspidian în aceeaşi secţiune este rareori posibilă la examinarea 2D transtoracică sau transesofagiană, care nu permit nici măsurarea corectă a inelului tricuspidian, deoarece nu surprind forma sa reală, de şa. Ecocardiografia 3D permite obţinerea unui plan transversal care include valva tricuspidă şi oferă vizualizarea *en face* a valvei, permiţând evidenţierea simultană a celor 3 cuspe, coaptarea foiţelor şi separarea comisurilor, atât din perspectiva atrială, cât şi din cea ventriculară.

În cazul RT, evidenţierea mecanismului regurgitării şi a morfologiei cuspelor este utilă pentru stabilirea strategiei terapeutice. În cazul anomaliilor structurale ale valvei tricuspide care se însoţesc de RT (ex. boala Ebstein, defectele atrio-ventriculare), ecocardiografia 3D permite vizualizarea morfologiei foiţelor valvulare, nivelul inserţiei acestora şi linia de coaptare, anatomia aparatului subvalvular şi cuantificarea jetului regurgitant (Fig. 6.46). Evaluarea cu acurateţe a dimensiunilor şi morfologiei inelului tricuspidian, esenţială pentru strategia terapeutică în cazul RT funcţionale, este posibilă cu ajutorul ecocardiografiei 3D [26,27].

ECOCARDIOGRAFIA MOD M COLOR

Apreciază cu o foarte bună rezoluţie temporală cronologia fluxului de regurgitare şi dinamica acestuia de-a lungul sistolei.

EXAMENUL DOPPLER COLOR

Are sensibilitate şi specificitate foarte bune în detectarea RT, reprezentând principala metodă de diagnostic şi de apreciere a severităţii RT.

Are rol în **diagnosticul RT** prin identificarea unui jet sistolic turbulent retrograd în AD (Fig. 6.44.B). Identificarea fluxului de RT trebuie realizată în toate secţiunile recomandate pentru evaluarea valvei tricuspide; pentru diagnostic fiind necesară evidenţierea jetului de RT în cel puţin 2 secţiuni.

Fig. 6.46. Ecocardiografie 3D transtoracică la o pacientă cu boală Ebstein, perspectivă dinspre atriul drept: se observă inserţia deplasată apical a cuspei septale a valvei tricuspide şi cuspa anterioară amplă, „în pânză de corabie". VTA, cuspa anterioară, VTP, cuspa posterioară, VTS, cuspa septală.

Aprecierea severităţii RT se poate face prin:

- evaluarea calitativă a jetului de regurgitare: cu cât jetul de RT ocupă o zonă (lungime, arie) mai mare din AD, cu cât severitatea RT este mai mare. Această metodă subestimează jeturile excentrice, este dependentă de factori tehnici (ex. *gain*) şi hemodinamici (status volemic, presiune în AD) şi nu discriminează între RT uşoară şi moderată. Aproximativ 20-30% din regurgitări sunt subevaluate prin evaluarea ariei jetului, de aceea se recomandă utilizarea unor parametri suplimentari pentru cuantificarea RT. Din cauza acestor limitări, determinarea ariei jetului nu mai este recomandată de ghidurile actuale [7].
- evaluarea semicantitativă a jetului de regurgitare: vena contracta
- evaluarea cantitativă a jetului de regurgitare: parametrii derivaţi din metoda PISA.

Vena contracta

Se recomandă măsurarea venei contracta ori de câte ori este posibil. Setările sunt aceleaşi ca în cazul RM.

Secţiune recomandată: apicală 4 camere (Fig. 6.47).

Grosimea jetului de RT la vena contracta ≥7mm are o sensibilitate de 90% şi o specificitate de 93-95% pentru identificarea RT severe [7,28].

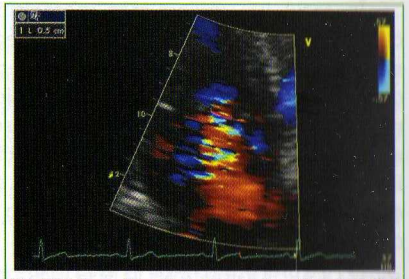

Fig. 6.47. Ecocardiografie transtoracică, secţiune apicală 4 camere, examinare Doppler color la nivelul valvei tricuspide: determinarea vena contracta a regurgitării tricuspidiene cu o valoare de 5 mm (linia roşie).

Valorile < 6 mm ale venei contracta reprezintă un argument pentru RT uşoară sau moderată. Pentru departajarea RT uşoară – RT moderată, valorile venei contracta nu sunt standardizate.

Metoda PISA

Are utilitate clinică scăzută, validată de puţine studii pentru RT. Are variabilitate mai mare decât în RM datorită variabilităţii mai mari cu fazele ciclului respirator.

Secţiuni recomandate: apicală 4 camere, parasternală ax lung modificată pentru tractul de intrare în VD sau parasternală ax scurt.

Se utilizează aceleaşi principii ca în cazul RM.

Valoarea razei PISA > 9 mm la o limită Nyquist de 28 cm/s sugerează RT semnificativă. Valori ale AOR ≥40 mm² sau VR ≥45 ml indică RT severă [7].

Metoda PISA poate subevalua RT cu până la 30%.

EXAMENUL DOPPLER PULSAT

Este o metodă indirectă de apreciere a severităţii RT. Se evaluează fluxul diastolic tricuspidian şi fluxul în venele suprahepatice.

Fluxul diastolic tricuspidian

La fel ca în cazul RM, în regurgitarea severă creşte velocitatea undei protodiastolice E a fluxului tricuspidian. Velocitatea undei E ≥ 1 m/s sugerează o RT severă [7].

Velocitatea undei E depinde şi de valoarea presiunilor din AD şi VD şi nu este utilizabilă pentru evaluarea severităţii RT în prezenţa unei stenoze tricuspidiene.

Fluxul în venele suprahepatice

Prezenţa refluxului sistolic în venele suprahepatice este cel mai puternic criteriu indirect de RT severă (Sb până la 80 %, dar Sp mai scăzută, deci absenţa refluxului sistolic nu exclude o RT severă) [7].

Secţiune recomandată: subcostală, cu plasarea eşantionului Doppler pulsat la nivelul venei hepatice superioare drepte la 1-2 cm proximal de joncţiunea cu vena cavă inferioară.

Aspectul normal al fluxului la acest nivel este caracterizat prin prezenţa unei componente anterograde, către AD, reprezentată de unda S (sistolică) şi unda D (diastolică) cu anvelope Doppler negative şi a unei componente retrograde, ce se îndepărtează de AD, reprezentată de unda A (anvelopă Doppler pozitivă) ce apare în timpul sistolei atriale. Apariţia unei unde S pozitive (flux ce se îndepărtează de AD în timpul sistolei ventriculare) sugerează prezenţa unei RT severe (Fig. 6.48.A).

Există o serie de factori care pot influenţa profilul fluxului venos hepatic: complianţa AD, VD; fazele ciclului respirator, tulburările de ritm (fibrilaţia atrială), presarcina.

Refluxul sistolic în venele suprahepatice poate fi evidenţiat şi prin mod M color (Fig. 6.48.B).

Metoda volumetrică ar putea fi folosită pentru cuantificarea RT (vezi RM), însă este extrem de laborioasă şi supusă multor erori de măsurătoare şi de aceea nu se foloseşte în practică.

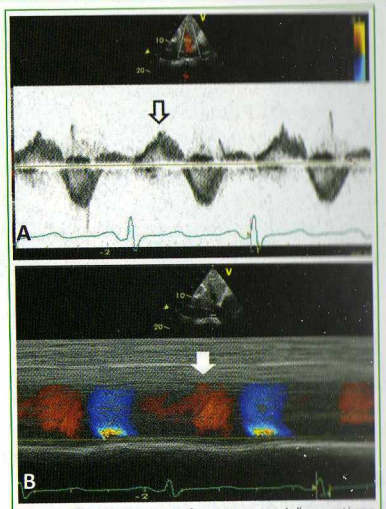

Fig. 6.48. Ecocardiografie transtoracică, secţiune subcostală, evaluarea fluxului la nivelul venelor suprahepatice la un pacient cu regurgitare tricuspidiană severă. A. Examinare Doppler pulsat: reflux sistolic (săgeată) în venele suprahepatice. B. Examinare mod M color: reflux sistolic, direcţia jetului îndepărtându-se de atriul drept fiind observată în roşu (săgeata).

EXAMENUL DOPPLER CONTINUU

Stabileşte **diagnosticul de RT** prin identificarea unei anvelope sistolice care este de obicei simetrică, de forma literei U.

Anvelopa sistolică are de regulă velocitate <2,5 m/s în cazul regurgitărilor fiziologice.

Nu există o relaţie între velocitatea jetului de RT şi severitatea regurgitării.

În RT masive, libere, pot apărea velocităţi scăzute (< 2m/s), datorită egalizării rapide a diferenţelor de presiune VD/AD, situaţie în care cordul drept se comportă ca o „cavitate unică"(Fig. 6.49). În schimb, în HTP severă, RT uşoare sau moderate au velocităţi mari (Fig. 6.50).

Examenul Doppler continuu contribuie la **evaluarea calitativă a severităţii RT** prin:

- analiza intensităţii semnalului anvelopei de regurgitare: o anvelopă intensă, comparabilă cu cea a fluxului anterograd sugerează o RT severă

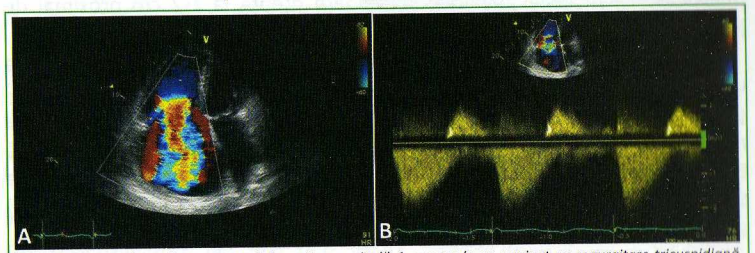

Fig. 6.49. Ecocardiografie transtoracică, secţiune apicală 4 camere la un pacient cu regurgitare tricuspidiană severă. A. Examinare 2D şi Doppler color: se vizualizează jetul de regurgitare tricuspidiană masivă. B. Examinare Doppler continuu la nivelul valvei tricuspide: se observă anvelopa de regurgitare tricuspidiană intensă, cu velocitate scăzută (sub 2 m/s) şi formă triunghiulară.

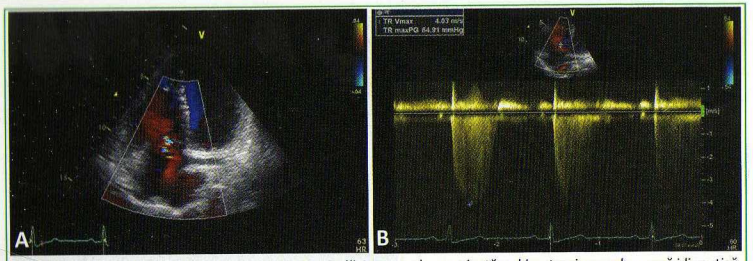

Fig. 6.50. Ecocardiografie transtoracică, secţiune apicală 4 camere la o pacientă cu hipertensiune pulmonară idiopatică severă. A. Examinare Doppler color la nivelul valvei tricuspide: se vizualizează un jet de regurgitare tricuspidiană uşoară. B. Examinare Doppler continuu la nivelul valvei tricuspide: pe baza anvelopei de regurgitare tricuspidiană se calculează gradientul VD-AD şi se poate estima presiunea sistolică în artera pulmonară (75 mmHg).

intensă, comparabilă cu cea a fluxului anterograd sugerează o RT severă

- analiza formei anvelopei: în RT masive, anvelopa Doppler continuu are aspect triunghiular sau apare anvelopa cu „umăr telesistolic" (formă concavă în telesistolă) prin egalizarea rapidă a presiunilor AD-VD în a doua jumătate a sistolei [4] (Fig. 6.49.B, Fig. 6.51)

În plus, examenul Doppler continuu permite:

- măsurarea velocităţii maxime a jetului de RT şi determinarea PAPs
- estimarea funcţiei VD prin evaluarea dp/dt pe baza anvelopei jetului de RT (o valoare < 400 mmHg/s sugerează disfuncţie sistolică de VD) [24].

PARTICULARITĂŢI ECOCARDIOGRAFICE ALE DIFERITELOR FORME ETIOLOGICE DE RT

REGURGITARE TRICUSPIDIANĂ ORGANICĂ

RT reumatismală

- este foarte rar izolată
- se asociază frecvent cu valvulopatia mitrală
- se vizualizează valve îngroşate, remaniate, cordaje scurte (Fig. 6.44. A)

RT din endocardita infecţioasă

- vegetaţii ataşate cuspelor tricuspiene, frecvent mari, vizibile de obicei pe faţa atrială a cuspelor (Fig. 6.52)
- lipsa de substanţă la nivelul cuspelor
- deficit de coaptare a cuspelor

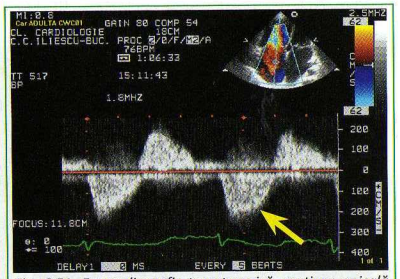

Fig. 6.51. Ecocardiografie transtoracică, secţiune apicală 4 camere, examinare Doppler continuu la nivelul unui flux de regurgitare tricuspidiană organică severă: anvelopa are aspect triunghiular, cu „umăr telesistolic" (săgeată) (vezi text) şi velocităţi scăzute.

RT din prolapsul valvei tricuspidiene

- prolapsul de valvă tricuspidă este frecvent asociat cu prolapsul de valvă mitrală; foarte rar apare izolat

- valvele au excursii ample, depășind în sistolă planul inelului tricuspidian

- linia de coaptare se află sub planul inelului tricuspidian

- cel mai frecvent sunt afectate cuspele septală și anterioară

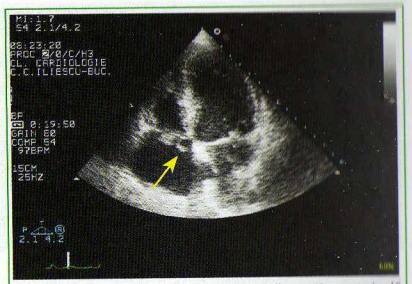

Fig. 6.52. Ecocardiografie transtoracică, secțiune apicală 4 camere, examinare 2D. Se vizualizează imagini sugestive de vegetații la nivelul feței atriale a cuspelor tricuspidiene (săgeată).

- fenotipul cel mai frecvent este degenerescența mixomatoasă difuză (sindrom Barlow)

- se descrie *flail* de cuspă atunci când marginea liberă a cuspei pătrunde în întregime în AD, ca urmare a rupturii unui cordaj

- *secțiune recomandată* – apicală 4 camere (Fig. 6.53).

REGURGITARE TRICUSPIDIANĂ FUNCȚIONALĂ

- Apare ca urmare a afectării VD în cadrul suprasolicitărilor de volum sau de presiune ce determină modificarea geometriei și funcției acestuia. Remodelarea progresivă a VD determină dilatarea inelului tricuspidian, tensionarea mușchilor papilari și a cuspelor valvei tricuspide cu apariția RT.

- În RT funcțională valva tricuspidă are aspect normal.

- În RT funcțională se evidențiază dilatarea inelului tricuspidian. Valoarea normală a diametrului inelului tricupidian la adulți este de 28 ± 5mm (măsurat în protodiastolă în secțiune apicală 4 camere) (Fig. 6.54.A). Valori >35 mm (>21 mm/m^2) sunt caracteristice dilatării de inel tricuspidian [7].

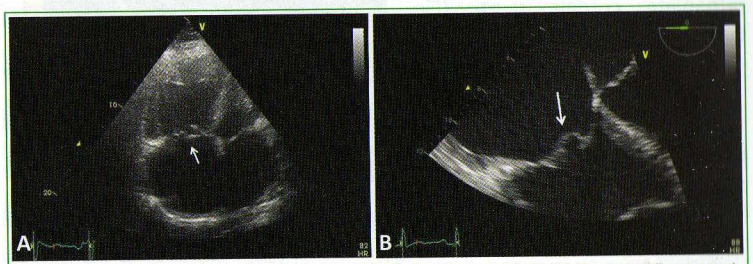

Fig. 6.53.A. Ecocardiografie transtoracică, secțiune apicală 4 camere, examinare 2D la o pacientă cu regurgitare tricuspidiană: se observă prolaps al cuspei anterioare (săgeata), izolat (valva mitrală de aspect normal). B. Ecocardiografia transesofagiană confirmă prolapsul de cuspă anterioară (săgeata) ca mecanism al regurgitării tricuspidiene la această pacientă.

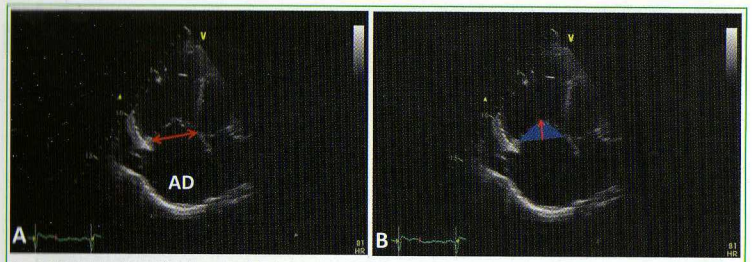

Fig. 6.54. Ecocardiografie transtoracică, secțiune apicală 4 camere, examinare 2D la o pacientă cu hipertensiune pulmonară idiopatică severă și regurgitare tricuspidiană funcțională. A. Măsurarea inelului tricuspidian. B. Determinarea tenting area și a distanței de coaptare (săgeata roșie).

- Suprafața de coaptare a cuspelor este redusă, în anumite cazuri apare lipsa de coaptare sistolică.

- Tracționarea și deplasarea apicală a foițelor tricuspidiene poate fi evaluată prin măsurarea zonei sistolice de *tenting* (aria dintre inelul tricuspidian și cuspele tricuspidiene) și a distanței de coaptare în secțiune apicală 4 camere (Fig. 6.54.B).

Tenting area peste 1 cm^2 se asociază cu RT severă [7].

REGURGITAREA PULMONARĂ

Regurgitarea pulmonară (RP) poate fi consecința modificării structurale a cuspelor pulmonarei (organică) sau poate fi secundară, funcțională (Tabel 6.12).

Aproximativ 60-70% dintre subiecții normali prezintă la examenul ecocardiografic RP minimă/ușoară, considerată fiziologică (jet de mici dimensiuni, sub 1 cm, și durată scurtă, protodiastolică).

Evaluarea ecocardiografică în RP trebuie să includă:

- stabilirea diagnosticului de RP

- identificarea etiologiei RP prin evaluarea morfologiei valvei și determinarea dimensiunilor inelului pulmonar și trunchiului arterei pulmonare

- aprecierea severității RP (în general semicantitativă)

- evaluarea consecințelor hemodinamice ale RP asupra VD

- evaluarea presiunii diastolice și medii în artera pulmonară pe baza anvelopei RP

- evaluarea leziunilor asociate

Secțiuni recomandate: parasternală ax scurt la baza vaselor mari, parasternală ax lung modificată pentru tractul de ejecție al VD, subcostală ax scurt.

Tabel 6.11. Criterii de evaluare a severității regurgitării tricuspidiene [reprodus după 24]

Parametru	RT ușoară	RT moderată	RT severă
Valva tricuspidă - morfologie	În general normală	Normală sau anormală	Anormală/ lipsa coaptării/ *flail* /inel tricuspidian dilatat/ *tenting area* >1cm² în RT funcțională
Dimensiuni AD, VD, VCI	Normale	Normale sau dilatate	În general dilatate (nedilatate în regurgitări acute)
Jet de RT la examinarea Doppler color	Scurt, central	Intermediar	Mare central sau jet excentric
Intensitatea și forma anvelopei de RT (interogare Doppler continuu)	- intensitate mică - forma literei „U"	- anvelopa densă - forma literei „U"	- anvelopa densă - formă triunghiulară cu vârf precoce în sistolă -velocitati maxime <2 m/s în RT masive
Diametrul jetului la vena contractă (mm)	Nu este definită	<7	≥7
Raza PISA (mm)	≤5	6-9	>9
Fluxul în venele suprahepatice	Flux sistolic anterograd	Scăderea sau dispariția fluxului sistolic anterograd	Reflux sistolic
Aria orificiului regurgitant (mm²)	Nu este definită	Nu este definită	≥40
Volum regurgitant (ml)	Nu este definit	Nu este definit	≥45
Velocitatea fluxului transtricuspidian anterograd			>1m/s

AD, atriul drept, RT, regurgitare tricuspidiană, VCI, vena cavă inferioară, VD, ventriculul drept.

Tabel 6.12. Etiologia regurgitării pulmonare [29]

RP organică	RP funcțională
-congenitală -iatrogenă (după intervenții la nivelul valvei pulmonare –tetralogia Fallot, stenoza pulmonară) -post-endocardită infecțioasă -sindrom carcinoid -post-traumatică	Secundară dilatării inelului pulmonar -în hipertensiunea pulmonară de diferite etiologii -dilatarea idiopatică a inelului sau trunchiului arterei pulmonare

EVALUAREA ECOCARDIOGRAFICĂ A REGURGITĂRII PULMONARE

ECOCARDIOGRAFIA 2D

Are un rol important în:

• stabilirea etiologiei RP prin:

- evaluarea morfologiei valvei: cuspe îngroşate, deformate în leziuni congenitale, vegetaţii (Fig. 6.55), cuspe perforate

- măsurarea dimensiunilor AP la nivelul inelului pulmonar şi al trunchiului (Fig. 6.56);

• aprecierea consecinţelor hemodinamice ale RP semnificative asupra dimensiunilor şi funcției VD.

ECOCARDIOGRAFIA MOD M

În secţiunea parasternală ax lung aduce semne indirecte de RP semnificativă: VD dilatat, raport VD/VS crescut, SIV cu mişcare paradoxală.

EXAMENUL DOPPLER COLOR

Are rol în **stabilirea diagnosticului de RP** prin identificarea unui flux diastolic (turbulent) retrograd în tractul de ejecţie al VD.

Frecvent există mici RP comisurale, cu jet excentric, ce nu trebuie confundate cu o fistulă aorto-pulmonară sau cu un canal arterial permeabil în secţiune parasternală ax scurt la nivelul vaselor mari [23]. Diferenţierea se face prin localizarea jetului în timpul ciclului cardiac strict în diastolă în cazul RP față de fluxul

Fig. 6.55. Ecocardiografie transtoracică, secțiune parasternală ax lung la nivelul tractului de ejecție al VD, examinare 2D: se observă cuspele pulmonare modificate, cu lipsă de coaptare și prezența unei formațiuni hiperecogene atașată unei cuspe (vegetație).

Fig. 6.56. Ecocardiografie transtoracică, secțiune parasternală ax scurt la baza marilor vase, examinare 2D la un pacient cu hipertensiune pulmonară idiopatică: se observă dilatarea anevrismală a trunchiului (58 mm) și ramurilor arterei pulmonare.

sistolo-diastolic din celelalte leziuni congenitale.

Examenul Doppler color permite **aprecierea semicantitativă a severităţii RP**.

Cuantificarea RP se realizează similar cu cuantificarea RA, însă este mai puţin standardizată, este în principal semicantitativă şi are la baza examinarea Doppler color şi aprecierea în principal a grosimii jetului regurgitant la origine (Fig. 6.57).

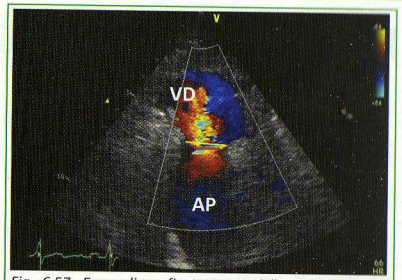

Fig. 6.57. Ecocardiografie transtoracică, secţiune parasternală ax lung la nivelul tractului de ejecţie al VD, examinare Doppler color la o pacientă cu RP congenitală: se determină grosimea jetului de RP (linia roşie) raportată la diametrul tractului de ejecţie al VD (linia galbenă).

Diametrul (grosimea) jetului regurgitant la origine se măsoară în diastolă, imediat sub valva pulmonară (la nivelul joncţiunii între tractul de ejecţie al VD şi inelul pulmonar).

Un raport >65% între grosimea jetului RP şi diametrul tractului de ejecţie al VD măsurate la acelaşi nivel sugerează existenţa unei RP severe [2].

În cazul RP utilizarea măsurării vena contracta sau a razei PISA este limitată, deoarece nu există valori prag validate în studii ample.

EXAMENUL DOPPLER PULSAT

Poate evalua prezenţa refluxului holodiastolic în trunchiul arterei pulmonare, sugerând o RP semnificativă.

EXAMENUL DOPPLER CONTINUU

Contribuie la **stabilirea diagnosticului de RP** şi permite **aprecierea calitativă a severităţii RP** în funcţie de:

- intensitatea semnalului spectral (comparativ cu intensitatea fluxului anterograd)
- forma anvelopei (triunghiulară, cu decelerare rapidă în RP severă) (Fig. 6.58)
- durata RP (terminare precoce în diastolă în cazul RP severe)
- rata de decelerare a velocităţii diastolice (*pressure half-time*):
  - RP uşoară – decelerare lentă (Fig. 6.59)
  - RP severă – decelerare rapidă (Fig. 6.58)

În RP masive are loc egalizarea rapidă a presiunii diastolice din artera pulmonară cu presiunea diastolică din VD, jetul Doppler color de RP este scurt, fără turbulenţă mare. Forma triunghiulară a anvelopei Doppler continuu care are durată scurtă şi atinge linia de zero înaintea sfârşitului diastolei sugerează o RP severă (Fig. 6.60).

Alt semn indirect de RP semnificativă este reprezentat de velocitatea anterogradă crescută la nivelul valvei pulmonare în absenţa unui obstacol la nivelul tractului de ejecţie al VD (Fig. 6.61).

Pe baza anvelopei de regurgitare pulmonară pot fi estimate valorile presiunii medii şi diastolice din artera pulmonară (vezi Capitolul 10).

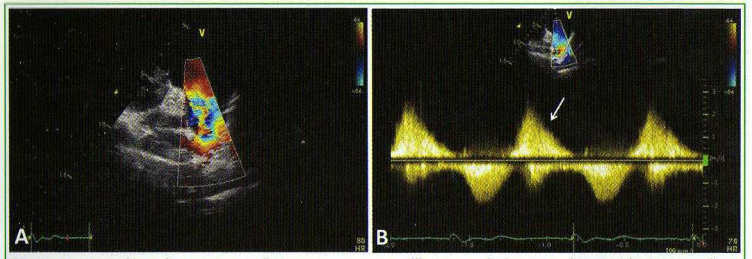

Fig. 6.58. Ecocardiografie transtoracică, secţiune parasternală ax scurt la baza vaselor mari la o pacientă cu regurgitare pulmonară post-intervenţie chirurgicală în tetralogia Fallot. A. Examinare Doppler color: se observă un jet amplu de regurgitare pulmonară severă. B. Examinare Doppler continuu: se observă anvelopa intensă, triunghiulară cu decelerare rapidă (săgeata).

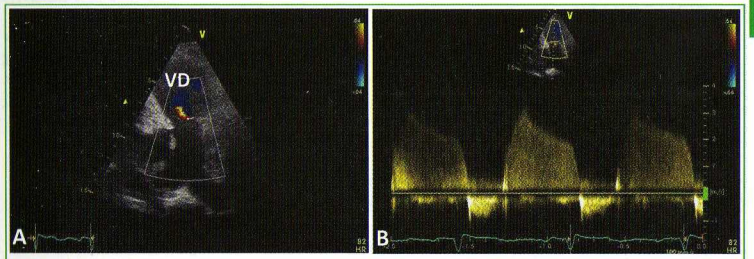

Fig. 6.59. Ecocardiografie transtoracică, secţiune parasternală ax scurt la baza vaselor mari la o pacientă cu hipertensiune pulmonară idiopatică severă. A. Examinare Doppler color: se observă un jet subţire de regurgitare pulmonară uşoară. B. Examinare Doppler continuu: se observă anvelopa de intensitate redusă, cu decelerare lentă, dar cu velocităţi mari (pe baza cărora se estimează presiunile medie şi diastolică crescute în artera pulmonară).

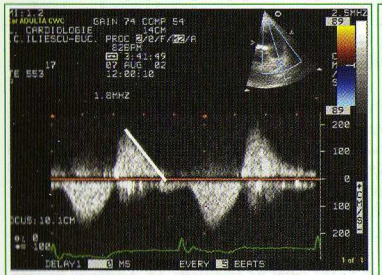
Fig. 6.60. Ecocardiografie transtoracică, secţiune parasternală ax lung pentru tractul de ejecţie al ventriculului drept, examinare Doppler continuu în regurgitarea pulmonară severă: se evidenţiază o anvelopă intensă, triunghiulară, cu durată scurtă şi atingerea liniei de zero înainte de sfârşitul diastolei.

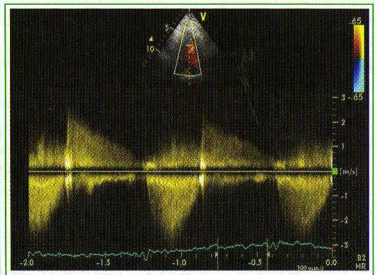
Fig. 6.61. Ecocardiografie transtoracică, secţiune parasternală ax lung pentru tractul de ejecţie al ventriculului drept, examinare Doppler continuu la o pacientă cu regurgitare pulmonară severă congenitală: se evidenţiază o anvelopă intensă, cu decelerare rapidă şi se observă velocitatea crescută a fluxului anterograd.

Tabel 6.13. Criterii de evaluare a severității regurgitării pulmonare (reprodus după [29])

Parametru	RP ușoară	RP moderată	RP severă
Morfologia valvei pulmonare	Normală	Normală/ anormală	Anormală
Grosimea jetului de RP	Jet scurt, <1cm, cu origine îngustă	Intermediar	Jet mare, cu grosime crescută la origine; poate avea durată scurtă
Intensitatea și forma anvelopei Doppler continuu	Intensitate redusă, pantă lentă de decelerare	Anvelopă densă, pantă variabilă	Anvelopă densă, pantă abruptă de decelerare, atingerea liniei de zero înaintea terminării diastolei

BIBLIOGRAFIE

1. Zoghbi WA, Enriquez-Sarano M, Foster E, et al. Recommendations for evaluation of the severity of native valvular regurgitation with two-dimensional and Doppler echocardiography. J Am Soc Echocardiogr 2003;16:777-802.
2. Lancellotti P, Tribouilloy C, Hagendorff A, et al. European Association of Echocardiography recommendations for the assessment of valvular regurgitation. Part 1: aortic and pulmonary regurgitation (native valve disease). Eur J Echocardiogr 2010;11:223–244.
3. Călin A, Enache R. Regurgitările valvulare: aspecte generale. În: Popescu BA, Ginghină C. Ecocardiografia Doppler. Ed. Medicală, București 2011:203-207.
4. Apetrei E, Popescu B. Cardiologie în imagini – Ecocardiografie – Valvulopatiile, Ed. Insei Print, 2002.
5. Hung J. Mitral valve anatomy, quantification of mitral regurgitation and timing of surgical intervention for mitral regurgitation. În: Otto CM. The Practice of Clinical Echocardiography. 4th Ed. Elsevier Saunders, 2012:330-350.
6. Carpentier A. Cardiac valve surgery: the "French Correction." J Thorac Cardiovasc Surg 1983;86:323–337.
7. Lancellotti P, Moura L, Pierard LA, et al. European Association of Echocardiography recommendations for the assessment of valvular regurgitation. Part 2: mitral and tricuspid regurgitation (native valve disease). Eur J Echocardiogr 2010 May;11:307-332.
8. Muraru D, Enache R, Popescu BA, et al. Rolul ecocardiografiei tridimensionale în evaluarea valvulopatiilor. În: Progrese în Cardiologie. Ed. MediaMed Publicis 2012:361-379.
9. Călin A, Popescu BA. Regurgitarea mitrală. În: Popescu BA, Ginghină C. Ecocardiografia Doppler. Ed. Medicală, București 2011:209-223.
10. Hall SA, Brickner ME, Willett DL. Assessment of Mitral Regurgitation severity by Doppler Color Flow Mapping of the Vena Contracta. Circulation 1997; 95: 636-642.
11. Bargiggia GS, Tronconi L, Sahn DJ, et al. A new method for quantitation of mitral regurgitation based on color flow Doppler imaging of flow convergence proximal to regurgitant orifice. Circulation 1991;84:1481-9.
12. Pu M, Prior DL, Fan X, et al. Calculation of mitral regurgitant orifice area with use of a simplified proximal convergence method: initial clinical application. J Am Soc Echocardiogr 2001;14:180-185.
13. Tribouilloy C, Shen WF, Rey JL, et al. Mitral to aortic velocity time integral ratio. A non-geometric pulsed-Doppler regurgitant index in isolated pure mitral regurgitation. Eur Heart J 1994;15:1335–1339.
14. Marwick TH, Lancellotti P, Pierard L. Ischaemic mitral regurgitation: mechanisms and diagnosis. Heart 2009;95:1711-1718
15. Călin A, Ginghină C. Regurgitarea mitrală. În: Ginghină C. Mic tratat de cardiologie. Ed. Academiei Române, București 2010:451-468.
16. Lancellotti P, Marwick TH, Pierard LA. How to manage ischaemic mitral regurgitation. Heart 2008;94:1497-1502.
17. Magne J, Pibarot P, Dagenais F, et al. Preoperative posterior leaflet angle accurately predicts outcome after restrictive mitral valve annuloplasty for ischemic mitral regurgitation. Circulation 2007;115:782-791.
18. Sicari R, Nihoyannopoulos P, Evangelista A, et al. Stress echocardiography expert consensus statement. European Association of Echocardiography (EAE) (a registred branch of the ESC). Eur J Echocardiogr 2008;9:415-37.
19. Pierard LA, Lancellotti P. The role of ischemic mitral regurgitation in the pathogenesis of acute pulmonary edema. N Engl J Med 2004;35:1627-1634.
20. Vahanian A, Alfieri O, Andreotti F, et al. Guidelines on the management of valvular heart disease (version 2012): the Joint Task Force on the Management of Valvular Heart Disease of the European Society of Cardiology (ESC) and the European Association for Cardio-Thoracic Surgery (EACTS). Eur Heart J 2012;33:2451-96.
21. de Waroux JB, Pouleur AC, Goffinet C, et al. Functional anatomy of aortic regurgitation: accuracy, prediction of surgical repairability, and outcome implications of transesophageal echocardiography. Circulation 2007;116: I264–I269.
22. Enache R, Călin A. Regurgitarea aortică. În: Popescu BA, Ginghină C. Ecocardiografia Doppler. Ed. Medicală, București 2011:225-235.
23. Feigenbaum H, Armstrong WF, Ryan T. Feigenbaum's echocardiography. Ed. VI. Lippincot, Williams and Wilkins, 2005.
24. Savu O, Ginghină C. Regurgitarea tricuspidiană. În: Popescu BA, Ginghină C. Ecocardiografia Doppler. Ed. Medicală, București 2011:237-245.
25. Călin A, Popescu BA. Regurgitarea tricuspidiană. În: Ginghină C. Mic tratat de cardiologie. Ed. Academiei Române, București 2010:475-484.
26. Muraru D, Badano LP, Sarais C, et al. Evaluation of tricuspid valve morphology and function by transthoracic three-dimensional echocardiography. Curr Cardiol Rep 2011;13:242-9.
27. Fukuda S, Saracino G, Matsumura Y, et al. Three-dimensional geometry of the tricuspid annulus in healthy subjects and in patients with functional tricuspid regurgitation: a real-time, 3-dimensional echocardiographic study. Circulation 2006;114:I492-I498.
28. Tribouilloy C, Enriquez-Sarano M, Bailey KR, et al. Quantification of tricuspid regurgitation by measuring the width of the vena contracta with Doppler color flow imaging: a clinical sudy. J Am Coll Cardiol 2000;36:472-478.
29. Savu O, Ginghină C. Regurgitarea pulmonară. În: Popescu BA, Ginghină C. Ecocardiografia Doppler. Ed. Medicală, București 2011:247-250.

NOTE

CAPITOLUL 7
PROTEZELE VALVULARE

Generalităţi....197
Evaluarea protezelor normale....197
Disfuncţii de proteze mecanice....204
Tromboza de proteză....204
Panusul protetic....207
Regurgitări....207
Fenomenul de „mismatch" 208
Endocardita infecţioasă 209
Alte complicaţii....210
Disfuncţii de proteze biologice....210

GENERALITĂŢI

TIPURI DE PROTEZE VALVULARE (după[1])

PROTEZE MECANICE
- cu bilă: Starr-Edwards
- cu disc
  - monodisc: Bjork-Shiley, Medtronic-Hall, Omnicarbon, Lillehei-Kaster
  - cu 2 hemidiscuri: St. Jude Medical, CarboMedics, Duramedics Jyros

PROTEZE BIOLOGICE

HETEROGRAFT
- cu stent
  - porcine: Carpentier-Edwards, Hancock
  - bovine (pericardice): Carpentier, Hancock
- fără stent: St. Jude Medical, Medtronic Freestyle, Edwards Stentless
- implantabile percutan

HOMOGRAFT: allografturi aortice

AUTOGRAFT: pericardic, pulmonar

EVALUAREA PROTEZELOR NORMALE

ECOGRAFIA 2D

Proteze mecanice

Evaluarea protezelor mecanice este de obicei dificilă în ecografia 2D din cauza ecogenităţii crescute şi a reverberaţiilor. Se pot analiza:
- tipul protezei (cu bilă, mono-, bidisc)
- excursia elementului mobil (Fig. 7.1.A)
- dimensiunile AS, VS (VTDVS, VTSVS), VD
- aprecierea FEVS.

Proteze biologice

Se analizează:

- morfologia valvelor biologice (protezele biologice au aspecte asemănătoare cu valvele native)
- identificarea inelului protezei
- identificare „picioruşelor" protezei
- identificarea valvelor protetice (grosime normală sub 3 mm)
- dimensiunile AS, VS (VTDVS, VTSVS), VD
- aprecierea FEVS

MOD M

Are utilizare relativ mai mică astăzi. Totuşi, examinarea în mod M a mişcării elementului mobil al protezei este foarte utilă (Fig. 7.1.B)

Există parametri care apreciază direct sau indirect funcţionarea protezei.

Semne directe [2]:

- amplitudinea deschiderii (excursia discului, bilei)
- velocitatea de închidere a protezei
- velocitatea de deschidere a protezei
- aprecierea morfologiei valvelor biologice

Semne indirecte:

- dimensiunile AS
- valorile DTDVS, DTSVS, evaluarea FS
- dimensiunile SIV şi PPVS
- dimensiunile VD.

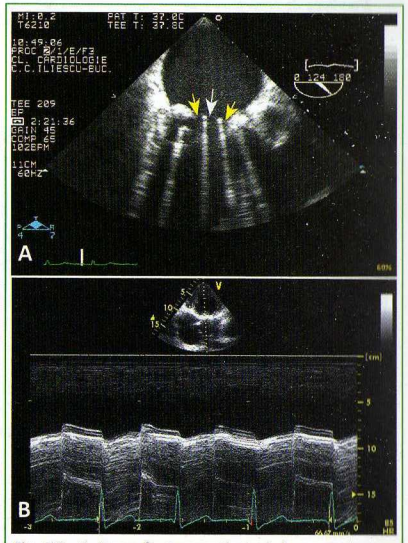

Fig. 7.1. A. Ecografie transesofagiană la un pacient cu protează mitrală mecanică cu 2 hemidiscuri. Se observă deschiderea hemidiscurilor şi cele 3 orificii create (unul central - sageată albă şi două laterale - săgeti galbene). B.Ecografie mod M la nivelul unei proteze mitrale cu 2 hemidiscuri, normofuncţională (amplitudine şi velocitate de deschidere şi închidere normale).

DOPPLER CONTINUU

În cazul protezelor cu bilă Starr-Edwards, cursorul trebuie plasat cât mai lateral, datorită tipului de flux prin această prote-ză; plasarea cursorului prea aproape de bilă (prea central) poate duce la subestimarea velocităţii transprotetice.

În cazul protezelor mono-disc şi bi-disc, pentru evitarea supraestimării gradienţilor transprotetici se recomandă plasarea cursorului Doppler la nivelul orificiului mai mare, ghidat prin Doppler color.

Se urmăresc:

- „clicurile" valvulare: evidenţiate ca semnal Doppler de intensitate mai mare decât în cazul valvelor native
- aprecierea velocităţilor antegrade ale fluxului/gradienţilor presionali
  - evaluarea Doppler se efectuează similar cu evaluarea din valvulopatiile pe valve native
  - evaluarea ariei funcţionale a protezei
  - toate protezele (mecanice sau biologice) prezintă un grad de stenoză (valorile acceptate ale gradienţilor şi vitezelor se află în tabele, variabile cu dimensiunea protezei şi localizarea acesteia [3] – vezi Anexe)

Evaluarea ariei funcţionale a protezei valvulare se face pentru:

- **valve aortice şi pulmonare**: prin ecuaţia de continuitate. Se poate utiliza ca diametru de referinţă diametrul inelului protezei (cunoscut din parametrii de fabricare a protezei), dar în mod ideal ar trebui folosit pentru calcul dimensiunea măsurată a tractului de ejecţie [4]

$$APAo = aria_{TEVS} \times IVT_{TEVS}/IVT_{PAo}$$

- **valve mitrale şi tricuspide**: în practică prin calculul ariei folosind de obicei PHT (rareori prin ecuaţia de continuitate conform recomandărilor)

$$APMi = 220/PHT$$

$$APMi = aria_{TEVS} \times IVT_{TEVS}/IVT_{PMi}$$

Calculul ariei folosind PHT supraestimează aria funcţională a protezei mitrale (constanta 220 a fost validată pentru valvele native stenozante şi nu se corelează cu hemodinamica diferită din cazul protezelor). Supraestimarea ariei reprezintă însă o aproximare în limite rezonabile a ariei funcţionale. Mai mult, valoarea PHT „per se" s-a dovedit a avea un rol important în diagnosticul disfuncţiei de protează (PHT > 130 ms sugerând obstrucţie) [5]

Viteze mari ale fluxului la nivelul protezei nu semnifică obligatoriu obstrucţia protezei (Tabel 7.1)!

Există o supraestimare a gradienţilor transprotetici aortici la examenul eco Doppler faţă de cateterismul cardiac în cazul protezelor cu două hemidiscuri:

- ecografia Doppler înregistrează de obicei vitezele de la nivelul orificiului central al protezei.
- cateterismul cardiac înregistrează acelaşi gradient la

Tabel 7.1: Cauze de gradienţi transprotetici crescuţi [5]

Fenomenul de recuperare a presiunii (în cazul protezei bidisc cu înregistrarea gradientului la nivelul orificiului central comparativ cu orificiile laterale)
Debit cardiac crescut (anemie, febră)
Frecvenţă cardiacă crescută (pentru protezele în poziţie mitrală sau tricuspidiană)
Regurgitare transprotetică semnificativă
Mismatch protează-pacient
Obstrucţie (tromboză, panus, vegetaţie, degenerare – în cazul bioprotezelor)

nivelul orificiului central, dar imediat în aval gradientul scade (fenomenul de recuperare de presiune, *pressure recovery phenomenon*).

S-au propus algoritmi [5] pentru evaluarea gradienţilor transprotetici crescuţi la nivelul protezelor aortice (Fig. 7.2) respectiv mitrale (Fig. 7.3); integrarea informaţiilor derivate din Doppler având un rol esenţial în stabilirea diagnosticului.

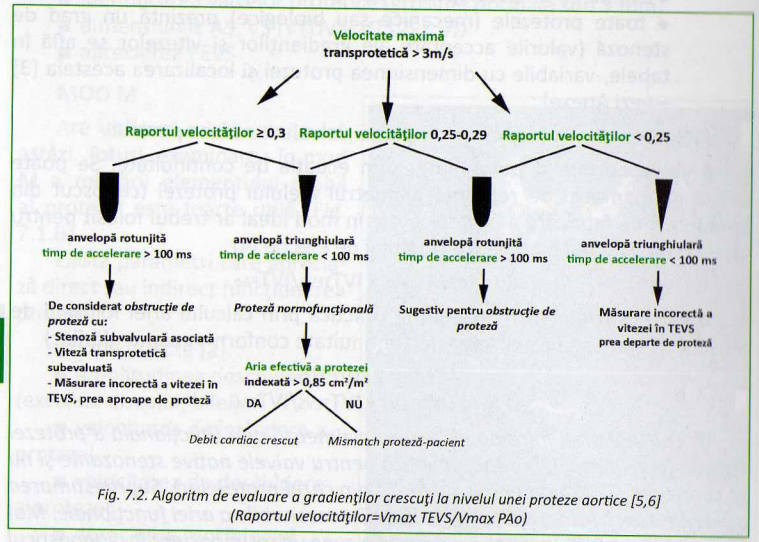

Fig. 7.2. Algoritm de evaluare a gradienţilor crescuţi la nivelul unei proteze aortice [5,6] (Raportul velocităţilor=Vmax TEVS/Vmax PAo)

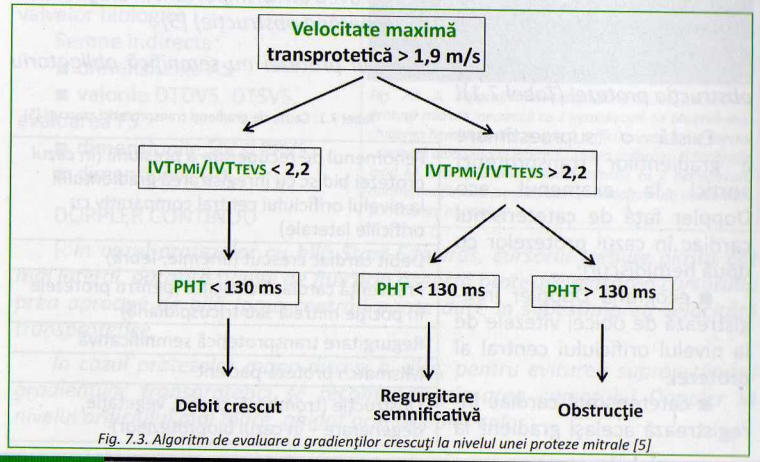

Fig. 7.3. Algoritm de evaluare a gradienţilor crescuţi la nivelul unei proteze mitrale [5]

DOPPLER COLOR

Regurgitări normale au toate valvele mecanice şi 30-50% dintre cele biologice [7].

Regurgitările normale la nivelul protezelor mecanice (Tabel 7.2):

- Protezele mono-disc Medtronic-Hall: jet central; uneori poate ajunge până la peretele posterior al AS şi poate fi interpretat greşit ca patologic
- Protezele mono-disc Bjork-Shiley: două jeturi mici
- Protezele bi-disc (St Jude, Sorin Bicarbon, Carbomedics): trei orificii de regurgitare (două laterale mai mari şi unul central, mai mic)

Caracteristicile regurgitării „fiziologice"

- Doppler color – fluxul regurgitant este de obicei laminar (fără efect important de *aliasing*), scurt, de lungime redusă şi are origine intraprotetică
- Doppler continuu – intensitate scăzută a semnalului (anvelopă „palidă")
- Mod M color – frecvent regurgitarea (mitrală) ocupă doar o parte a sistolei

Tabel 7.2 Caracteristicile jetului regurgitant fiziologic în protezele mecanice

Proteza mitrală	aria jetului regurgitant <2cm² şi lungimea jetului <2,5 cm
Proteza aortică	aria jetului regurgitant <1cm² şi lungimea jetului <1,5 cm
- Bjork-Shiley	două jeturi inegale
- St. Jude Medical	două jeturi laterale şi unul central
- Starr-Edwards	două jeturi curbe în lateral
- Medtronic Hall	un jet central

ETT (2D şi Doppler) este utilă în evaluarea protezelor, însă utilizarea ei este adesea limitată de:

- calitatea deficitară a imaginii în câmpul îndepărtat
- atenuarea ultrasonică determinată de reverberaţiile produse de materialul sintetic al protezei, ceea ce face ca multe situaţii de disfuncţie protetică să nu poată fi detectate prin ETT.

ETE este foarte utilă în special în evaluarea protezelor mecanice mitrale, datorită posibilităţii de a examina direct, dinspre AS, faţa atrială a protezei mitrale.

Evaluarea regurgitării mitrale la pacienţi cu proteză mitrală este considerată avantajul major al ETE.

Rezoluţia excelentă a imaginilor ETE permite adesea detectarea patologiei subiacente, cu vizualizarea vegetaţiilor (Fig.7.4), trombilor (Fig.7.5), a panusului, decelarea complicaţiilor endocarditice (abcese – Fig.7.6, fistule) şi a contrastului spontan în AS (Fig. 7.7).

Cele două metode (ETT şi ETE) sunt complementare şi folosirea ambelor ameliorează acurateţea diagnostică în special în cazurile în care există suspiciune clinică de disfuncţie de proteză, iar ETT este neconcludentă.

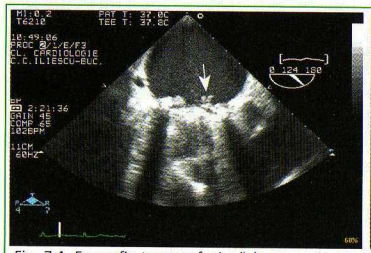

Fig. 7.4. Ecografie transesofagiană la un pacient cu proteză mecanică în poziţie mitrală cu două hemidiscuri. Se observă imagini sugestive de vegetaţii la nivelul unuia dintre hemidiscuri (săgeată).

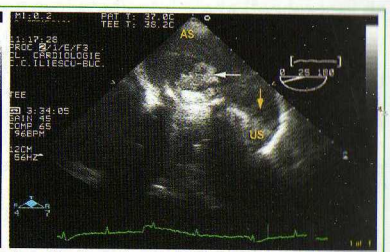

Fig. 7.5. Ecografie transesofagiană la o pacientă cu proteză mitrală mecanică. Se observă tromboză atât la nivelul feţei atriale a protezei (săgeată albă), cât şi la nivelul urechiuşei stângi (US, săgeată galbenă).

Protezele cordului drept

Cele mai multe dintre protezele tricuspidiene sunt bioproteze.

Evaluarea Doppler este similară cu a celor din poziţie mitrală, urmărindu-se aceiaşi parametri ecografici: velocităţile şi gradienţii transprotetici, aria funcţională. (Fig. 7.8 A şi B).

Particularităţi:

- Viteze mai mici de curgere decât în poziţia mitrală – risc crescut de formare de trombi
- Variaţii respiratorii ale fluxului transtricuspidian

Operaţia Ross

Reprezintă:

- înlocuirea valvei aortice cu valva pulmonară de la acelaşi pacient (autograft) şi
- implantarea unei valve homograft în poziţie pulmonară.

După operaţia Ross există de obicei un gradient rezidual de valoare medie între VD şi AP şi uneori regurgitare pulmonară uşoară.

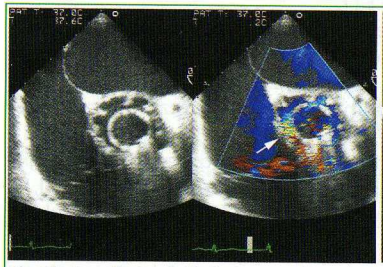

Fig. 7.6. Ecografie transesofagiană ax scurt la nivelul protezei aortice. Se observă prezenţa unei cavităţi paraprotetice sugestive pentru abces şi regurgitare aortică paraprotetică (săgeată)

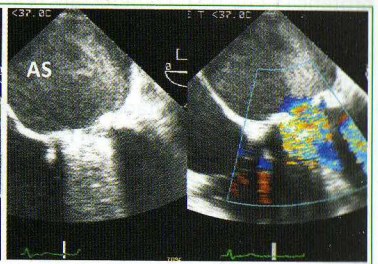

Fig. 7.7. Ecografie transesofagiană la un pacient cu proteză mitrală monodisc. Se observă atriul stâng dilatat cu contrast spontan gradul 4 la acest nivel.

Cartea de identitate a protezei

Postoperator, după implantarea protezei, înaintea externării, prima ecocardiografie efectuată trebuie să conţină date complete legate de parametrii protezei, care vor fi utilizaţi ulterior ca reper în evaluările de control ale funcţiei protezei (Tabel 7.3).

Fiecare pacient purtător de proteză este propriul său control !

Pacientul trebuie să se prezinte întotdeauna la controalele ulterioare cu buletinul ecocardiografic de referinţă!

Pacienţii cu proteze valvulare fără complicaţii vor fi evaluaţi ecocardiografic anual [8].

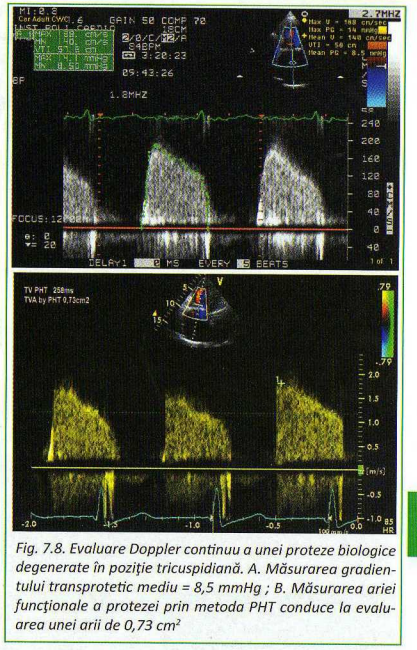

Fig. 7.8. Evaluare Doppler continuu a unei proteze biologice degenerate în poziţie tricuspidiană. A. Măsurarea gradientului transprotetic mediu = 8,5 mmHg ; B. Măsurarea ariei funcţionale a protezei prin metoda PHT conduce la evaluarea unei arii de 0,73 cm²

Tabel 7.3. Parametrii obligatoriu de menţionat în ecocardiografia postoperatorie

Proteza mitrală	■ date identificare proteză (tip, număr) ■ viteza maximă transprotetică ■ gradient maxim / gradient mediu ■ aria funcţională a protezei (prin PHT sau ecuaţie de continuitate) ■ aspect flux anterograd la Doppler color ■ existenţa regurgitării: localizare, număr jeturi, severitate
Proteza aortică	■ date identificare proteză (tip, număr) ■ viteza maximă transprotetică ■ gradient maxim / gradient mediu ■ aria funcţionala a protezei (prin ecuaţie de continuitate) ■ indice de permeabilitate a protezei (IVT subaortic / IVT aortic) ■ existenţa de regurgitări: localizare, număr jeturi, severitate
Elemente generale	■ funcţie VS (dimensiuni, FE%) ■ dimensiuni şi funcţie VD ■ dimensiuni atrii ■ aspectul şi funcţia valvelor native ■ presiunea în artera pulmonară ■ existenţa trombilor atriali

DISFUNCŢII DE PROTEZE MECANICE

- Tromboza de proteză
- Panusul
- Leak-uri paravalvulare (regurgitări)
- Fenomenul de "mismatch" (nepotrivire)
- Endocardita infecţioasă
- Alte complicaţii

TROMBOZA DE PROTEZĂ

Se poate instala acut sau insidios.

Riscul de trombozare este foarte crescut pentru proteza din poziţie tricuspidiană, datorită regimului de presiuni scăzute în care funcţionează.

Cauze de obstrucţie de proteze mecanice
- tromboză (90% cazuri)
- formare de panus
- vegetaţii stenozante (rareori)

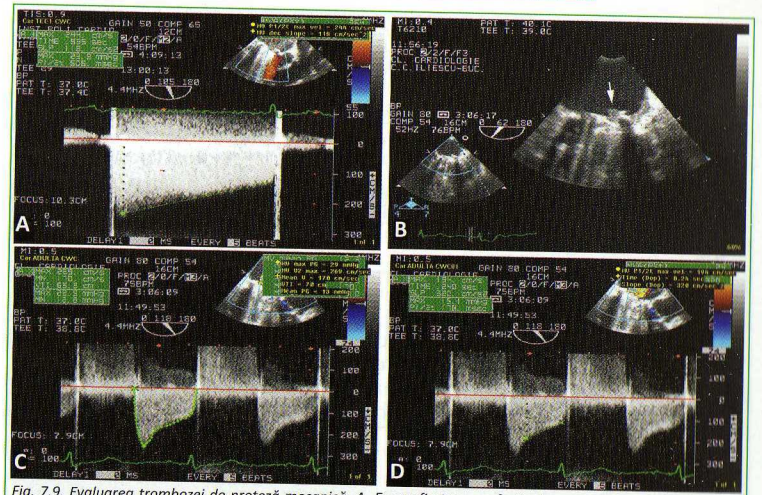

Fig. 7.9. Evaluarea trombozei de proteză mecanică. A. Ecografie transesofagiană, examen Doppler continuu la nivelul unei proteze mecanice mitrale monodisc trombozate. Măsurarea PHT (606 ms) permite evaluarea unei arii funcţionale a protezei de 0,36 cm². B. Ecografie transesofagiană cu vizualizarea unui tromb (săgeată) la nivelul unuia dintre cele două hemidiscuri ale unei proteze mitrale bidisc, determinând un gradient transprotetic crescut (maxim 29 mmHg, mediu 13 mmHg) (C), iar prin metoda PHT (178 ms) se evaluează o arie funcţională a protezei de 1,24 cm² (D)

Impactul clinic al trombozei de proteză variază, de la tromboza obstructivă a unei valve monodisc determinând stenoză mitrală strânsă (Fig. 7.9 A), la stenoza mitrală medie determinată de obstrucţia unuia din cele două hemidiscuri (Fig. 7.9 B) ale unei proteze bi-disc (Fig. 7.9 C şi D)

Apariţia de embolii sistemice la un pacient cu proteză valvulară se asociază cu o probabilitate mare de tromboză a protezei.

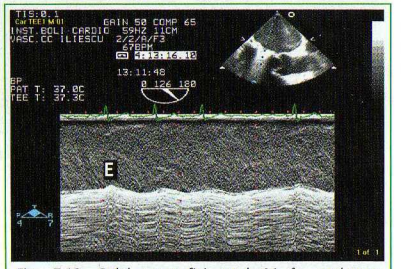

Fig. 7.10. Rolul ecografiei mod M în evaluarea complicaţiilor trombotice ale protezelor mecanice. Mod M la nivelul discului protezei. Se observă scăderea amplitudinii de deschidere a protezei, cu rotunjirea punctului E.

Semne ecocardiografice în tromboza de proteză

Modul M

- rotunjirea punctului E (Fig. 7.10)
- atenuarea semnalului clicurilor de deschidere şi/sau închidere a protezei

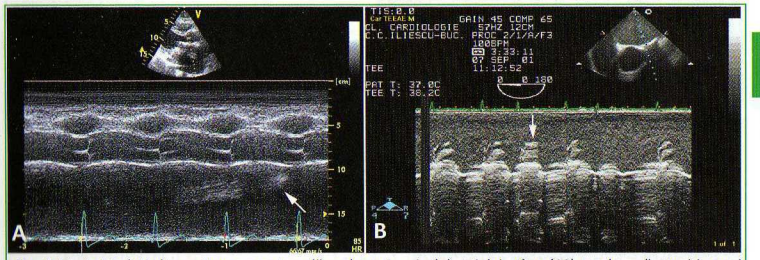

Fig. 7.11. A. Mod M din secţiune paraesternală ax lung. La nivelul atriului stâng (AS) se observă apariţia unei formaţiuni evanescente care traversează inconstant secţiunea (săgeată) – tromb liber în AS la pacientă cu proteză mecanică mitrală, incorect coagulată. B. Mod M la nivelul unei proteze mitrale cu tromb ataşat de un hemidisc (săgeată).

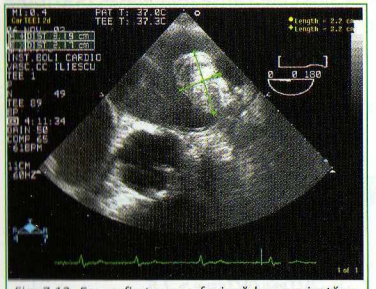

Fig. 7.12. Ecografie transesofagiană la o pacientă cu proteză mitrală mecanică: dilatare de atriu stâng, la nivelul căruia se evidenţiază un tromb ataşat parietal, de dimensiuni 32/22 mm, şi contrast spontan intens în cavitate.

- evidenţierea trombilor (fig. 7.11 A şi B) [9]

Modul 2D

- vizualizarea trombozei la nivelul protezei (Fig. 7.5)
- trombi sau contrast spontan la nivelul AS (Fig. 7.12)

Doppler spectral

Are valoare mare pentru aprecierea funcţionalităţii protezei. Se măsoară:

- velocitatea maximă, gradientul maxim şi mediu - se compară cu

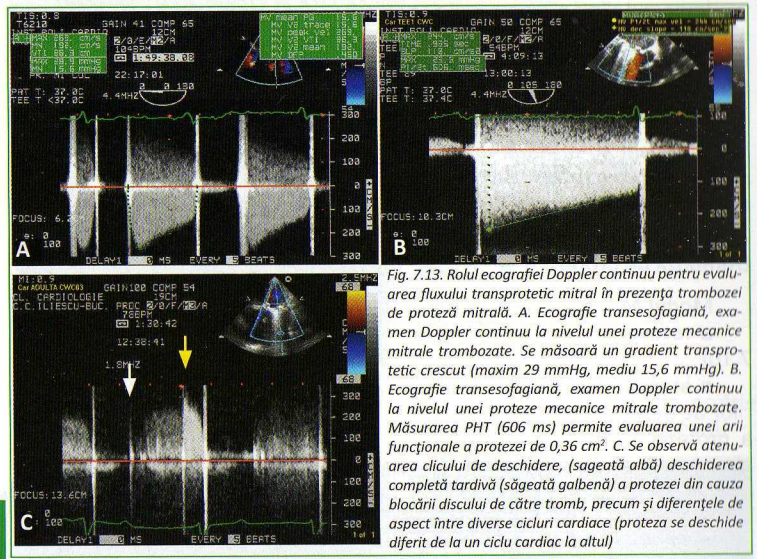

Fig. 7.13. Rolul ecografiei Doppler continuu pentru evaluarea fluxului transprotetic mitral în prezenţa trombozei de proteză mitrală. A. Ecografie transesofagiană, examen Doppler continuu la nivelul unei proteze mecanice mitrale trombozate. Se măsoară un gradient transprotetic crescut (maxim 29 mmHg, mediu 15,6 mmHg). B. Ecografie transesofagiană, examen Doppler continuu la nivelul unei proteze mecanice mitrale trombozate. Măsurarea PHT (606 ms) permite evaluarea unei arii funcţionale a protezei de 0,36 cm². C. Se observă atenuarea clicului de deschidere, (sageată albă) deschiderea completă tardivă (săgeată galbenă) a protezei din cauza blocării discului de către tromb, precum şi diferenţele de aspect între diverse cicluri cardiace (proteza se deschide diferit de la un ciclu cardiac la altul)

valorile din tabel şi cu valorile ecocardiografiei de referinţă ale aceluiaşi pacient (Fig. 7.13 A)

- suprafaţa valvulară – apreciată prin PHT/ecuaţia de continuitate (fig. 7.13 B)

În plus, se poate observa la Doppler atenuarea clicurilor de deschidere şi/sau închidere a protezei [10](Fig. 7.13 C)

O stenoză semnificativă a protezelor se diagnostichează pe baza datelor derivate din Doppler (Tabel 7.4).

Ecocardiografia transtoracică, dar mai ales cea transesofagiană contribuie nu numai la diagnosticul trombozei de proteză ci şi la evaluarea eficacităţii eventualului tratament trombolitic în aceasta situaţie. De exemplu, pentru trombi < 5 mm pe protezele de cord stâng sau drept, tromboliza este un tratament eficient şi beneficiul său poate fi monitorizat cu ajutorul ETE [11].

Tabel 7.4. Criterii de severitate a obstrucţiei la nivelul unei proteze aortice sau mitrale (modificat după [5]).

PROTEZĂ AORTICĂ	PROTEZĂ MITRALĂ
- Velocitatea maximă > 4 m/s - Gradientul mediu > 35 mm Hg - Raportul velocităţilor < 0,25 - Aria efectivă a protezei < 0,8 cm² - Timpul de accelerare a fluxului transaortic > 100 ms	- Velocitatea maximă > 2,5 m/s - Gradientul mediu > 10 mm Hg - IVTPMi/IVTTEVS > 2,5 - Aria efectivă a protezei < 1 cm² - PHT > 200 ms

PANUSUL PROTETIC

Diagnosticul de panus se ia în considerare când se evidenţiază:

- o structură fixă, ecodensă
- uneori cu depozite calcificate focale
- prezentă în special în jurul inelului valvular, eventual cu extensie către orificiul valvular.

REGURGITĂRI

Practic toate protezele valvulare mecanice au un grad mic de regurgitare.

Regurgitările pot avea următoarele localizări:

- regurgitări intravalvulare: toate protezele au regurgitare „fiziologică" acceptată (cu rol în spălarea protezei); dacă se depăşesc valorile din Tabel 7.2 aceasta devine patologică
- regurgitarea paravalvulară („leak" paraprotetic) este întotdeauna patologică [12] (Fig. 7.14)

Tabel 7.5. Mecanisme ale regurgitărilor patologice în cazul protezelor mecanice

Închidere incompletă	- tromboză proteză - vegetaţii la nivelul discului - creştere panus pe circumferinţa inelului protetic
Ruptura / dehiscenţa suturilor	- abces paravalvular pre/postoperator - inel nativ cicatriceal, calcificat

Ecografia 2D şi modul M

- Semne indirecte:
  - scădere a amplitudinii mişcării elementului mobil
  - mişcare de basculare a inelului protezei
  - creşterea dimensiunilor AS
  - modificarea DTDVS şi DTSVS, FEVS
- Semne directe:
  - proteză biologică cu ruptura unei cuspe - aspect de *flail* (Fig. 7.15)

Doppler color

Pentru a evita limitările în obţinerea imaginii fluxului regurgitant date de reverberaţiile şi prezenţa de con de umbră sunt utile următoarele incidenţe în care fasciculului de ultrasunete nu întâlneşte direct proteza:

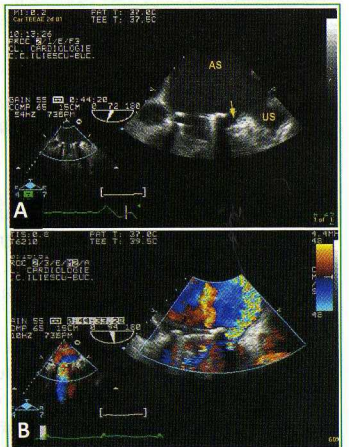

Fig. 7.14. Ecografie transesofagiană la un pacient cu dezinserţie de proteză mecanică mitrală. A. Examen 2D (AS, atriu stâng; US, urechiuşa stângă; săgeată, zona de dehiscenţă); B. Examen Doppler color cu evidenţierea unui jet de regurgitare paraprotetică la nivelul dehiscenţei.

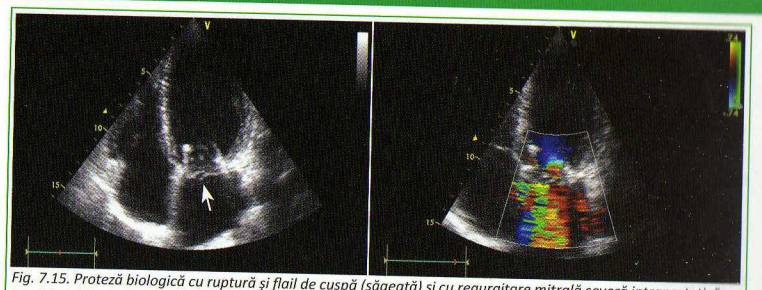

Fig. 7.15. Proteză biologică cu ruptură şi flail de cuspă (săgeată) şi cu regurgitare mitrală severă intraprotetică, cu jet orientat spre septul interatrial

- pentru proteze mitrale: parasternal ax lung (Fig. 7.16)
- pentru proteze aortice: parasternal ax lung, apical 3 sau 5 camere

Dată fiind sensibilitatea scăzută a ETT în identificarea regurgitărilor protetice patologice, ETE este utilă practic în toate cazurile pentru precizarea mecanismului regurgitării (Fig. 7.14).

Fig. 7.16. Ecografie 2D secţiune parasternală ax lung. Se evidenţiază o regurgitare mitrală severă paraprotetică.

În evaluarea regurgitării protetice aortice la pacienţi având proteze metalice atât la aortă cât şi la mitrală ETT este superioară ETE! (În cazul ETE reverberaţiile date de proteza mitrală „maschează" tractul de golire VS şi împiedică evaluarea adecvată a regurgitării aortice).

FENOMENUL DE „MISMATCH"

Apare prin următoarele mecanisme:

- nepotrivire a protezei cu structurile cardiace (dimensiunile protezei necorelate cu suprafaţa corporală)
- pacienţii la care s-au implantat proteze la vârste tinere (creşterea structurilor cardiace cu vârsta)
- femei (din cauza taliei mici şi necesităţii implantării de proteze de dimensiuni mici - hemodinamică suboptimală)
- dimensiune normală a protezei, dar apare disfuncţie la efort (incapacitate de adaptare la nevoile hemodinamice crescute)

Mismatch-ul este mai frecvent în cazul protezelor aortice (ex: orificiul valvular efectiv raportat la suprafaţa corporală de < 0,85 cm^2/m^2 pentru proteza aortică indică mismatch) [13].

Vitezele medii crescute la nivelul orificiilor valvulare pot apărea şi în caz de debit cardiac crescut sau regurgitare valvulară severă.

Diferenţierea fenomenului de mismatch de obstrucţiile dobândite:

- aprecierea corectă a funcţiei protezei şi a mobilităţii elementului mobil
- cunoştinţe referitoare la dimensiunile protezei corelate cu indicele de suprafaţă corporală
- evaluare cantitativă a volumului bătaie
- excluderea altor cauze de disfuncţie a protezei.

Toate protezele sunt uşor stenozante, producând variaţii largi de gradienţi presionali în funcţie de mărimea protezei şi volumul bătaie.

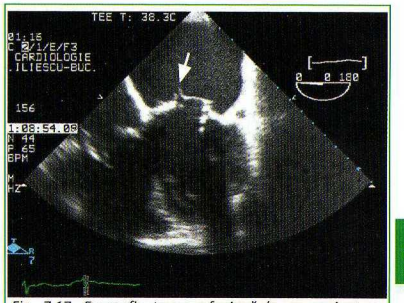

Fig. 7.17. Ecografie transesofagiană la un pacient cu proteză mitrală biologică la care se observă prezenţa de imagini sugestive de vegetaţii pe extremitatea liberă a ambelor cuspe ale protezei (săgeată)

ENDOCARDITA INFECŢIOASĂ

Vegetaţiile mici pot trece neobservate (sensibilitatea metodei este cu atât mai mică cu cât dimensiunea vegetaţiei e mai mică). Uneori, ataşarea vegetaţiei se face la baza inelului protetic. Panusul sau firele de sutură pot pune probleme de diagnostic diferenţial cu vegetaţii mici (firele de sutură sunt însă puţin mobile şi sunt în general dispuse simetric, la intervale relativ egale; vegetaţiile au în mod caracteristic mobilitate proprie)

Ecografia 2D şi modul M:

- identificarea, localizarea, dimensiunile, mobilitatea vegetaţiilor (Fig. 7.4 şi 7.17).
- diagnostic diferenţial:
  - tromb (adesea dificil, se iau în considerare şi criterii clinice/ biologice – febră, hemoculturi, monitorizare a anticoagulării, contrast spontan/tromb AS, US)
  - fir de sutură
- diagnosticul complicaţiilor – abces (Fig. 7.6), instabilitate a protezei („rocking valve")
- modificări ale dimensiunilor cavităţilor

Doppler spectral

- indică apariţia de stenoză/regurgitare valvulară
- creştere inexplicabilă a presiunii în artera pulmonară

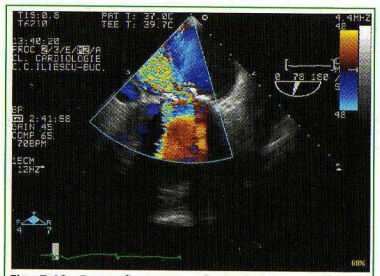

Fig. 7.18. Ecografie transesofagiană la un pacient cu endocardită infecţioasă la nivelul unei proteze mitrale biologice. Se observă regurgitare mitrală intraprotetică severă

Doppler color

■ curgere turbulentă anterogradă

■ regurgitare intraprotetică (vegetaţia împiedică închiderea valvei) (fig. 7.18) sau paraprotetică (dehiscenţă inel) (fig. 7.14)

ALTE COMPLICAŢII (mai rare)

■ producerea de obstacol subaortic prin proeminenţa unei proteze mitrale către SIV

DISFUNCŢII DE PROTEZE BIOLOGICE

■ DEGENERESCENŢĂ - poate determina insuficienţă sau stenoză
■ ENDOCARDITĂ INFECŢIOASĂ
■ TROMBOZĂ

DEGENERESCENŢA PROTEZEI BIOLOGICE

Ecografia 2D şi modul M

Se pot evalua:

■ semne directe:

- evidenţierea calcificărilor valvulare

■ semne indirecte

- creşterea dimensiunilor cavităţilor în amonte de proteză (AS în cazul protezelor mitrale, SIV, PPVS în cazul protezelor aortice)
- (re)apariţia hipertensiunii pulmonare

Doppler spectral

■ valoare foarte mare în evaluarea apariţiei de stenoze sau regurgitări nou instalate la nivelul protezelor biologice (evaluarea se face la fel ca la valvele native)

REGURGITĂRI

■ Cauze: endocardită infecţioasă, prolaps al valvei, ruptură de cuspă, desprindere proteză.

BIBLIOGRAFIE

1. Otto CM, Bonow RO, Valvular Heart Disease. In: Braunwald's Heart Disease, A Textbook of Cardiovascular Medicine, 8th edition, Elsevier Saunders 2008,:1625-1713.
2. Apetrei E. Ecocardiografie, Ed.Medicală, 1990:170-182
3. Rosenhek R, Binder T, Maurer G, Baumgartner H. Normal values for Doppler echocardiographic assessment of heart valve prostheses. J Am Soc Echocardiogr 2003;16:1116-1127.
4. Ionescu A, Popescu BA. Evaluarea ecocardiografică a valvelor cardiace artificiale. Ghid pentru ecografistul clinic. Medicina Internă 2006;3:25-37.
5. Zoghbi WA, Chambers JB, Dumesnil JG, et al. Recommendations for Evaluation of Prosthetic Valves With Echocardiography and Doppler Ultrasound. A Report From the American Society of Echocardiography's Guidelines. J Am Soc Echocardiogr 2009;22:975-1014.
6. Rosca M, Popescu BA. Proteze valvulare. In: Popescu BA, Ginghina C. Ecocardiografia Doppler, Ed. Medicala, 2011;251-272.
7. Zabalgoitia M, Echocardiographic recognition and quantitation of prosthetic valve dysfunction. In: Otto CM. The practice of clinical echocardiography, third Edition, Elsevier Saunders 2007;577-605.
8. Vahanian A, Alfieri O, Andreotti F, et al. Guidelines on the management of valvular heart disease (version 2012). Eur Heart J 2012;33:2451-96.
9. Popescu BA, Rădulescu B, Ginghină C. Free-floating left atrial thrombus formed in a few weeks in a patient with a normal mitral prosthesis. Heart 2007;93:246.
10. Popescu BA, Ginghină C. Imagini Doppler particulare la pacient cu proteză mitrală metalică trombozată. Revista Română de Cardiologie 2007;XXII:53-54.
11. Ozkan M, Kaymaz C, Kirma C et al. Intravenous thrombolytic treatment of mechanical prosthetic valve thrombosis : a study using serial transesophageal echocardiography. J Am Coll Cardiol 2000; 35:1881-1889
12. Feigenbaum H., Armstrong WF, Ryan T. Prosthetic valves. In: Feigenbaum H. Echocardiography, 6th edition, Lippincott Williams & Wilkins, 2005:399-436.
13. Seiler C. Management and follow-up of prosthetic heart valves. Heart 2004; 90:818-824

NOTE

CAPITOLUL 8
ENDOCARDITA INFECŢIOASĂ

Definiţie.....213
Diagnosticul ecocardiografic al endocarditei infecţioase.....213
Vegetaţia.....213
Complicaţiile endocarditei infecţioase.....217
Regurgitările valvulare.....217
Abcesul perivalvular.....218
Endocardita infecţioasă pe proteze valvulare.....218
Endocardita infecţioasă pe dispozitive intracardiace.....219

DEFINIŢIE

Endocardita infecţioasă (EI) este definită ca infecţia endocardului, elementul anatomopatologic caracteristic fiind reprezentat de vegetaţii.

Ecocardiografia este explorarea imagistică de bază în endocardita infecţioasă, având mai multe roluri (Tabel 8.1).

Tabel 8.1. Rolul ecocardiografiei în evaluarea pacienţilor cu endocardită infecţioasă [1]

Diagnostic – criteriu major în cadrul criteriilor Duke modificate de diagnostic ale EI
Identificarea leziunilor predispozante
Detectarea complicaţiilor
Evaluarea consecinţelor asupra valvelor şi cavităţilor cardiace (dimensiuni, funcţie sistolică)
Evaluarea seriată în cursul tratamentului
Evaluarea riscului de complicaţii (ex. embolie) şi eventuala necesitate de tratament chirurgical
Evaluarea intraoperatorie

DIAGNOSTICUL ECOCARDIOGRAFIC AL ENDOCARDITEI INFECŢIOASE

Elementele ecocardiografice diagnostice pentru endocardită sunt [2]:
- vegetaţia
- abcesul

acestea putând fi însoţite de distrucţii valvulare şi tisulare (anevrism valvular, prolaps, ruptură valvulară, fistule).

Vegetaţia – masă amorfă situată la nivelul endocardului - mai ales valvular, în zonele de presiune joasă (ex. faţa atrială a valvei mitrale, faţa ventriculară a valvei aortice etc). Este în general mobilă, mai rar sesilă.

Abcesul - cavitate perivalvulară cu detritus şi puroi ce nu comunică cu lumenul cardiac sau vascular.

VEGETAŢIA

Vegetaţiile sunt formaţiuni intracardiace pediculate sau sesile, cu

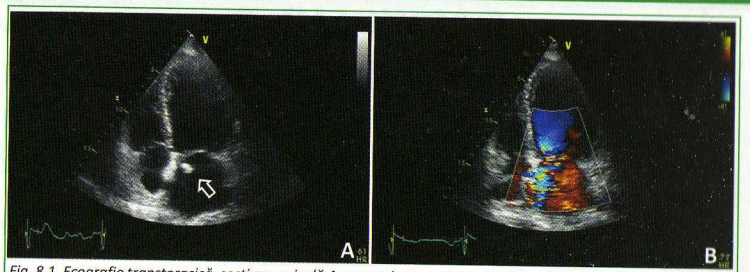

Fig. 8.1. Ecografie transtoracică, secţiune apicală 4 camere la un pacient cu tablou clinic sugestiv pentru EI. A. Pe faţa atrială a valvei mitrale anterioare este ataşată o formaţiune mobilă hiperecogenă (săgeată). B. Regurgitare mitrală severă la evaluarea Doppler color, cu jet excentric către septul interatrial.

suprafaţă neregulată, formă şi dimensiuni variabile. Vegetaţiile tipice au mobilitate proprie, exagerată faţă de mobilitatea normală a valvei (Fig. 8.1).

Pot fi ataşate de:

- valve (orice zonă, dar mai frecvent pe linia de coaptare), în zonele de presiune joasă (ex. faţa atrială a valvei mitrale, faţa ventriculară a valvei aortice etc) (Fig. 8.2.)
- cordaje
- pereţi ventriculari (ex. sept interventricular în EI la nivelul unui defect septal ventricular)
- proteze, inele protetice
- sonde de pacemaker, defibrilator implantabil.

Capacitatea de identificare a vegetaţiei prin ecocardiografie (Tabel 8.2) depinde de:

-dimensiunile vegetaţiei
-localizare
-boala valvulară preexistentă
-calitatea imaginii ecocardiografice etc.

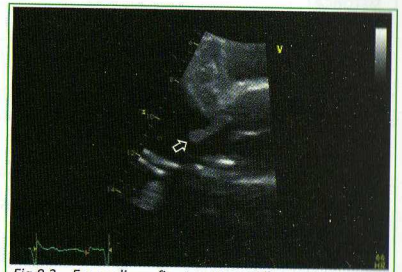

Fig.8.2. Ecocardiografie transtoracică, secţiune parasternală ax lung, magnificare la nivelul valvei aortice şi a tractului de ejecţie VS. Pe faţa ventriculară a valvei aortice se observă o formaţiune hipoecogenă cu mobilitate proprie şi aspect sugestiv pentru vegetaţie.

Anumite aspecte pot ghida diagnosticul imagistic diferenţial al vegetaţiilor (Tabel 8.3).

Sensibilitatea ecocardiografiei transtoracice (ETT) pentru identificarea vegetaţiilor este de aproximativ 75% [3], fiind vizualizate în general formaţiunile peste 3 mm [1], însă mult mai mică în cazul vegetaţiilor pe proteze şi dispozitive intracardiace (Tabel 8.4), în timp ce ecocardiografia transesofagiană (ETE) creşte sensibilitatea diagnostică în toate situaţiile. (Fig. 8.3).

Tabel 8.2. Caracteristici ecocardiografice ale vegetaţiilor

Caracteristicile vegetaţiilor	
Localizare	Predominant valvulară, la nivelul cordului: - stâng (valva aortică este mai frecvent implicată ca valva mitrală) - drept (EI pe valvă tricuspidă mai ales la utilizatorii de droguri iv, foarte rar la nivelul valvei pulmonare) Posibilă pe aparat subvalvular, endocard mural.
Aspect	Formaţiuni pediculate sau sesile, cu suprafaţă neregulată
Număr	Vegetaţie unică Vegetaţii multiple - ca proces independent pe mai multe valve - ca extensie locală (ex. EI de valvă aortică ce se extinde la cuspa mitrală anterioară).
Dimensiuni	Variabile - în EI fungică, EI pe cordul drept şi unele EI bacteriene (ex. Haemophilus influenzae) vegetaţiile au în general dimensiuni mari - vegetaţiile cu dimensiuni peste 10 mm au potenţial crescut de embolizare

Evaluarea ecocardiografică este negativă în aproximativ 15% din cazurile de EI, mai ales în stadiile incipiente ale bolii – când vegetaţiile nu sunt încă formate sau au dimensiuni mici.

Din acest motiv o singură evaluare ecografică negativă (chiar ETE) nu exclude diagnosticul de EI la pacienţii cu suspiciune clinică mare. În cazul în care prima evaluare este negativă şi suspiciunea persistă, ETE va fi repetată peste 7-10 zile. [4] (Fig. 8.4).

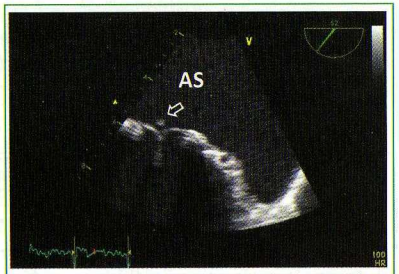

Fig. 8.3. Ecocardiografie transesofagiană, magnificare la nivelul valvei mitrale la pacient cu proteză biologică mitrală şi suspiciunea clinică de EI. Pe faţa atrială a protezei se observă o mică formaţiune hipoecogenă mobilă, cu aspect sugestiv pentru vegetaţie. Formaţiunea nu a fost vizibilă la evaluarea transtoracică.

Tabel 8.3. Criterii ecocardiografice sugestive pentru vegetaţii (după [1])

Pro	Contra
Hipoecogenitate	Hiperecogenitate
Masă ataşată de valvă, în locurile predilecte	Localizare nonvalvulară
Amorfă, formă neregulată	Suprafaţă netedă
Masă mobilă, oscilantă	Masă fără mobilitate proprie
Modificări valvulare, regurgitări	Absenţa regurgitărilor

Tabel 8.4. Sensibilitatea ETT şi ETE pentru diagnosticul de EI (după [3] şi [5])

Sensibilitatea ecocardiografiei în diagnosticul EI		
	Ecografie transtoracică	Ecografie transesofagiană
Vegetaţii	75% *	85-90% *
Abcese	50%	90%
EI pe proteze valvulare	36-69%	86-94%
EI pe dispozitive intracardiace	23%	94%

* în funcţie de dimensiunea vegetaţiei

Riscul embolic al vegetaţiilor depinde de [2,6,7]:
- dimensiuni: vegetaţiile > 10 mm au risc embolic de aproximativ 3 ori mai mare faţă de vegetaţiile mici [1]
- mobilitate
- localizare (risc mai mare în EI pe valva mitrală)
- istoricul de embolie
- creşterea sau scăderea în dimensiuni sub tratament antibiotic
- tipul de microorganism
- momentul temporal – riscul este cel mai mare în primele 2 săptămâni de tratament antibiotic.

Evaluarea ecocardiografică nu poate face diferenţa între vegetaţii active şi leziuni vindecate. În acest context trebuie luate în considerare datele clinice.

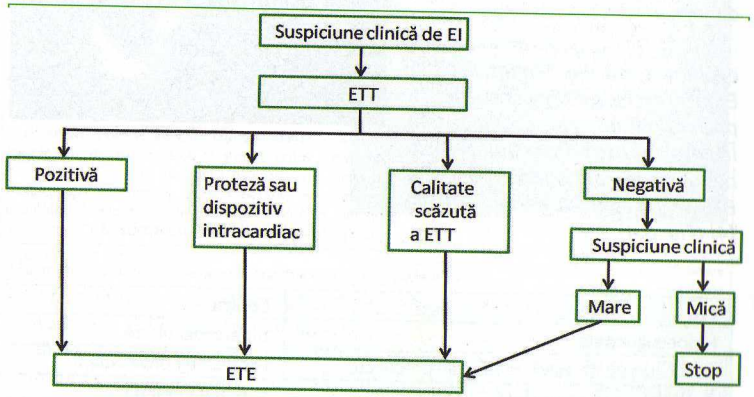

Fig. 8.4. Algoritm de diagnostic ecocardiografic al EI [4].

Tabel 8.5. Diagnosticul diferenţial ecocardiografic al EI

Diagnosticul diferenţial ecocardiografic al EI
- trombi
- tumori cardiace benigne sau maligne
- valve mixomatoase
- flail valvular, ruptură parţială de muşchi papilar
- modificări degenerative (calcificări, excrescenţele Lambl etc)
- vegetaţii vechi, vindecate (interpretare în funcţie de datele clinice)
- endocardită abacteriană (endocardita Liebman-Sacks, endocardita marantică)
- artefacte

COMPLICAŢIILE ENDOCARDITEI INFECŢIOASE

Tabel 8.6. Complicaţiile EI [1]

Hemodinamice	Structurale
Regurgitare valvulară acută	Ruptură de cuspă
Obstrucţie valvulară	Perforaţie de cuspă
Insuficienţă cardiacă	Flail valvular
Şunt intracardiac	Abces
Tamponadă	Fistulă
Regurgitare perivalvulară sau periprotetică	Embolizare
	Dehiscenţă de proteză
	Anevrism valvular
	Lichid pericardic

Regurgitările valvulare în EI (Fig. 8.5, 8.6) au drept mecanism:
- în cazul valvelor native
  - afectarea structurală a valvei (perforaţie valvulară, ruptură valvulară sau de aparat subvalvular) sau
  - împiedicarea coaptării normale de către vegetaţii mari
- în prezenţa protezelor valvulare regurgitările valvulare pot fi:
  - intraprotetice (prin împiedicarea mobilităţii normale a elementelor mobile de către vegetaţii) sau
  - periprotetice (prin dehiscenţă de proteză)

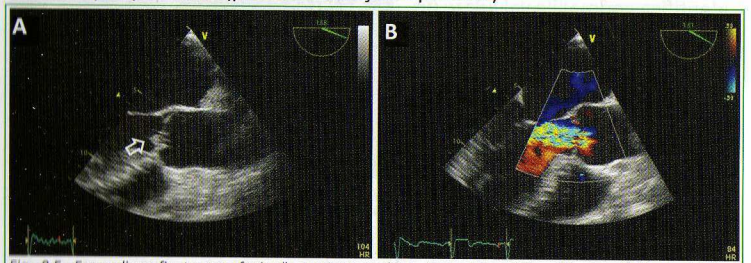

Fig. 8.5. Ecocardiografie transesofagiană, secţiune ax lung. Formaţiune (săgeată) ataşată la nivelul feţei ventriculare a valvei aortice (A) şi regurgitare aortică severă la evaluarea Doppler color (B).

Obstrucţiile valvulare prin vegetaţii de mari dimensiuni sunt rare (Fig. 8.7).

Abcesul perivalvular

- este o colecţie perivalvulară localizată cu detritus şi puroi ce nu comunică cu lumenul cavităţii sau vasului
- mai frecvent întâlnit în cazul endocarditei valvei aortice (frecvent implicând regiunea mitro-aortică) şi a protezelor valvulare [8]
- aspectul ecografic este de zonă perivalvulară îngroşată, neomogenă cu structură ecodensă sau ecotransparentă, clasic fără flux Doppler color
- se poate extinde local, cu comunicare cu lumenul vascular sau cardiac (pseudoanevrism) (Fig. 8.8) sau se poate rupe într-o cavitate cardiacă sau pericard determinând apariţia fistulelor
  - **pseudoanevrismul** – cavitate perivalvulară ce comunică cu lumenul vascular sau cardiac vizibilă ecografic ca spaţiu ecotransparent pulsatil perivalvular cu flux Doppler color
  - **fistula** – comunicare între 2 cavităţi cardiace sau cavitate-pericard vizibilă la examinarea Doppler color şi continuu.
- vizualizarea transtoracică a abceselor este dificilă (sensibilitate între 28-50% [2,9]), necesitând evaluare transesofagiană (sensibilitate 87%, specificitate 95%) [9].

ENDOCARDITA INFECŢIOASĂ PE PROTEZE VALVULARE

Particularităţi:

-Vegetaţiile apar mai ales la nivelul inelului protetic.

-Diagnosticul diferenţial este dificil cu suturi, material protetic, trombi, degenerare de proteză biologică.

-Reverberaţiile şi conurile de umbră scad capacitatea de a identifica anomaliile valvulare (în special în ETT pentru protezele mitrale şi în ETE pentru protezele aortice).

- Evaluarea iniţială este transtoracică, completată însă de ecocardiografie transesofagiană (Fig. 8.9).

- Dehiscenţa parţială nouă de proteză este criteriu ecografic de diagnostic al EI în criteriile Duke

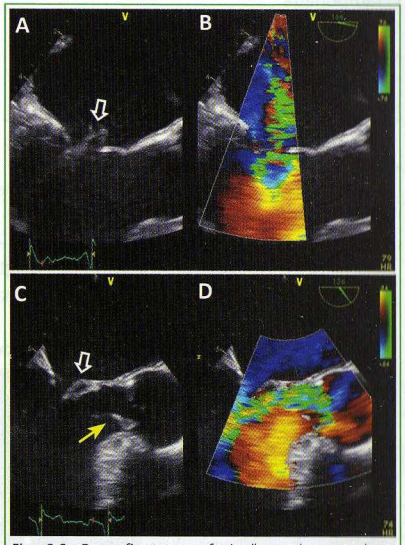

Fig. 8.6. Ecografie transesofagiană, secţiune ax lung. Perforaţie de valvă mitrală anterioară (A; săgeată) cu regurgitare mitrală severă la acest nivel (B) şi anevrism de valvă mitrală anterioară (C; săgeată albă) la pacient cu EI de valvă aortică cu ruptură de cuspă (C; săgeată galbenă) şi regurgitare aortică severă (D).

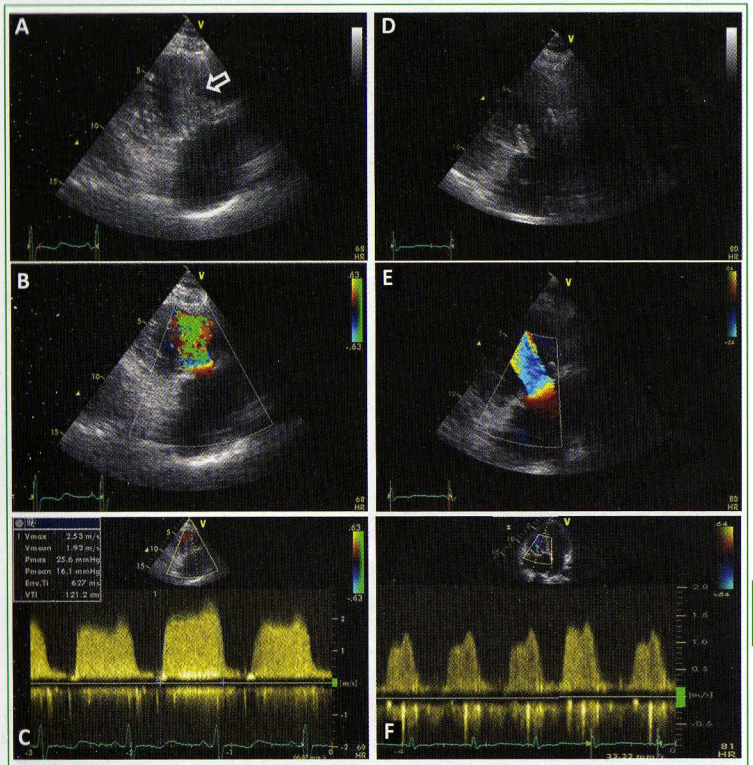

Fig. 8.7. Ecocardiografie transtoracică, secţiune parasternală modificată pentru tractul de intrare VD la un pacient cu proteză biologică în poziţie tricuspidiană. Formaţiune hipoecogenă mobilă gigantă ataşată de proteza tricuspidiană (A; săgeată) ce împiedică umplerea normală realizând o stenoză tricuspidiană strânsă. Se observă turbulenţa diastolică la examinarea Doppler color (B) şi gradientul transprotetic mediu de 16 mmHg (C). Imaginile D-F au fost înregistrate la acelaşi pacient cu 5 luni înaintea episodului de EI şi au evidenţiat proteză tricuspidiană normofuncţională.

[10] şi poate fi singurul semn de endocardită la unii pacienţi.

ENDOCARDITA INFECŢIOASĂ PE DISPOZITIVE INTRACARDIACE

- In special în prezenţa sondelor de cardiostimulare:
  - pe sondă (posibil de la VCS până la VD) [11]
  - pe valva tricuspidă
  - pe endocard mural.
- Necesită frecvent ETE.

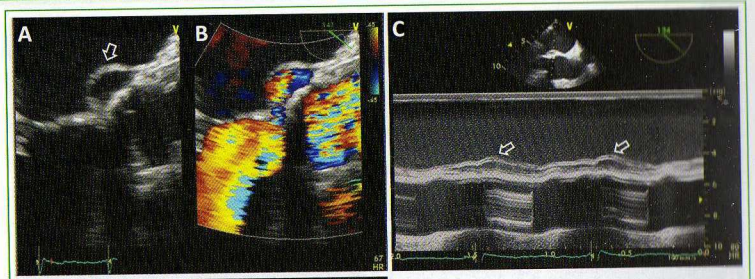

Fig. 8.8. Abces deterjat (pseudoanevrism) de rădăcină aortică la pacient cu proteză mecanică aortică, vizibil la evaluarea transesofagiană, în secțiune ax lung cu magnificare la nivelul rădăcinii aortice (A). Cavitatea comunică în sistolă cu tractul de ejecție al ventriculului stâng (B) și are aspect pulsatil la evaluarea mod M (C, săgeți). Interogarea Doppler continuu a fluxului la nivelul cavității descrise evidențiază flux sistolic dinspre tractul de ejecție VS către pseudoanevrism și flux diastolic dinspre pseudoanevrism spre ventriculul stâng (D).

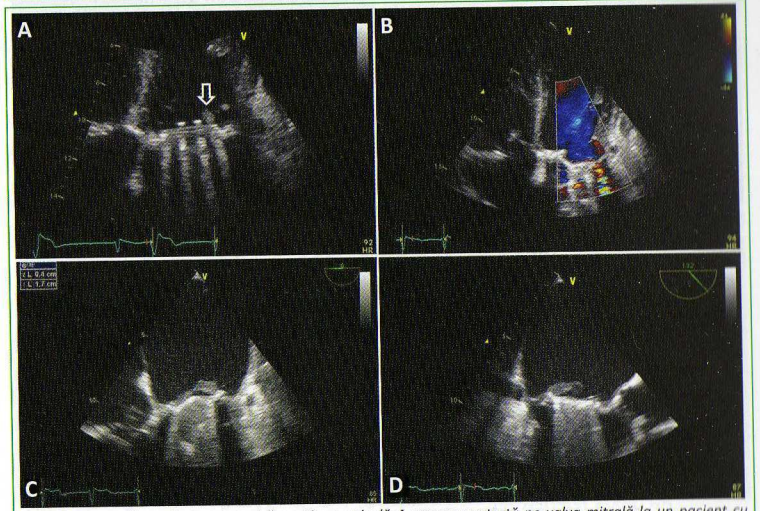

Fig. 8.9. Ecocardiografie transtoracică, secțiune apicală 4 camere centrată pe valva mitrală la un pacient cu proteză mecanică mitrală bidisc. Pe fața atrială a protezei se observă o formațiune hipoecogenă mobilă (săgeată) cu aspect sugestiv pentru vegetație (A). Proteza prezintă de asemenea mobilitate exagerată ("rocking"), evaluarea Doppler color evidențiind un jet de regurgitare paraprotetică (B). Evaluarea transesofagiană (C – secțiune 4 camere; D – secțiune ax lung) evidențiază multiple formațiuni hipoecogene pe fața atrială a protezei mitrale cu dimensiuni de peste 15mm.

Ecocardiografia este necesară în urmărirea periodică a pacienților cu EI [3]:

- *în cursul tratamentului dacă apar indicii pentru complicații ale bolii*
- *înainte de externare pentru a exista o ecografie de comparație*
- *periodic în primul an după tratamentul EI.*

Tabel 8.7. Criterii ecocardiografice de prognostic rezervat în EI [2,3,4,12]

Complicații perivalvulare
Implicare a valvei aortice
EI pe proteză valvulară
Regurgitări severe sau obstrucții
Fracție de ejecție a ventriculului stâng redusă
Vegetații de mari dimensiuni (>10-15 mm)
Hipertensiune pulmonară

BIBLIOGRAFIE

1. Feigenbaum H, Armstrong WF, Ryan T. Infective endocarditis. In Feigenbaum's Echocardiography. Ed. 6. Lippincott Williams & Wilkins. 2005;375-398.
2. Habib G, Thuny F. Infective endocarditis. In Galiuto L. The EAE Textbook of Echocardiography. Oxford University Press. 2011;289-302.
3. Habib G, Badano L, Tribouilloy C, Vilacosta I, Zamorano JL. Recommendations for the practice of echocardiography in infective endocarditis. Eur J Echocardiogr. 2010;11:202-200.
4. Habib G, Hoen B, Tornos P, et al. Guidelines on the prevention, diagnosis, and treatment of infective endocarditis. Eur Heart J. 2009;30:2369-2413.
5. Evangelista A, Gonzales-Alujas MT. Echocardiography in infective endocarditis. Heart 2004;90:614-617.
6. Thuny F, Di Salvo G, Belliard O, et al. Risk of embolism and death in infective endocarditis: prognostic value of echocardiography: a prospective multicenter study. Circulation. 2005;112:69-75.
7. Hill E, Herijgers P, Claus P, et al. Infective endocarditis: changing epidemiology and predictors of 6-month mortality: a prospective cohort study. Eur Heart J.2007;28:196-203.
8. Karalis DG, Bansal RC, Hauck AJ, et al. Transesophageal echocardiographic recognition of subaortic complications in aortic valve endocarditis. Clinical and surgical implications. Circulation. 1992;86:353-362.
9. Daniel WG, Mügge A, Martin RP, et al. Improvement in the diagnosis of abscesses associated with endocarditis by transesophageal echocardiography. N Engl J Med. 1991;324:795-800.
10. Li JS, Sexton DJ, Mick N, et al. Proposed modifications to the Duke Criteria for the Diagnosis of Infective Endocarditis. Clin Infect Dis. 2000;30(4):633-638.
11. Petre M. Infecțiile după implantul unui dispozitiv antiaritmic – complicații oricând posibile? Rom Heart J. 2009;24:1.
12. Șerban M. Endocardita infecțioasă. În Ginghină C. Mic tratat de cardiologie. Ed. Academiei Române. 2010;497-511.

NOTE

CAPITOLUL 9
CARDIOMIOPATII

Date generale....223
Cardiomiopatia dilatativă....223
Cardiomiopatia hipertrofică....235
Cardiomiopatia restrictivă....245
Cardiomiopatia aritmogenă a VD....249
Cardiomiopatii neclasificate....250
Cardiomiopatia prin non-compactarea VS....250
Cardiomiopatia Takotsubo....251
Diagnosticul diferențial ecografic al cardiomiopatiilor....253

DATE GENERALE

DEFINIŢIE

Cardiomiopatiile sunt definite ca boli cu afectare structurală și funcțională a miocardului, care apar în absența bolii coronariene ischemice, hipertensiunii arteriale, leziunilor valvulare și bolilor cardiace congenitale suficient de severe încât să explice acest tip de afectare [1].

CLASIFICARE

Conform clasificării în vigoare principalele tipuri de cardiomiopatii sunt [1]:

- cardiomiopatia dilatativă
- cardiomiopatia hipertrofică
- cardiomiopatia restrictivă
- cardiomiopatia aritmogenă a VD
- cardiomiopatii neclasificate (cardiomiopatia prin non-compactarea VS, cardiomiopatia Takotsubo).

ROLUL ECOCARDIOGRAFIEI

- stabilirea diagnosticului şi tipului de cardiomiopatie
- evaluarea consecinţelor funcţionale
- aprecierea eficienţei tratamentului
- furnizarea de informaţii prognostice.

CARDIOMIOPATIA DILATATIVĂ

DEFINIŢIE

Cardiomiopatia dilatativă (CMD) se caracterizează prin dilatarea și disfuncția VS care apar în absența hipertensiunii arteriale, a leziunilor valvulare sau bolii coronariene ischemice suficient de severe încât să explice acest tablou. Afectarea VD poate fi prezentă dar nu este necesară pentru stabilirea diagnosticului [1].

ELEMENTE ECOCARDIOGRAFICE CARACTERISTICE

- dilatarea cavităţilor (în principal VS, dar şi AS, VD, AD)
- scăderea fracţiei de ejecţie a VS (eventual şi VD, de la început sau în evoluţie)

- contrast spontan sau tromboză la nivelul VS
- regurgitare mitrală şi tricuspidiană funcţională

Ecografia 2D

Examinarea 2D are un rol esenţial în diagnosticul de CMD prin:

- Evaluarea dimensiunilor cavităţilor şi pereţilor:

- volume telediastolic şi telesistolic VS - crescute în raport cu valorile normale (VTDVS 104 ml pentru femei şi 155 ml pentru bărbaţi şi VTSVS 49 ml şi respectiv 58 ml; indexate: VTDVS 35-75 ml/m^2 şi VTSVS 12-30 ml/m^2) [2]

Se preferă raportarea volumelor indexate la suprafaţa corporală, acestea fiind mai bine validate comparativ cu diametrele VS.

- dimensiunile pereţilor VS - de obicei în limite normale
- forma VS evoluează către sfericizare cu dilatare în principal în ax scurt

Se poate calcula indicele de sfericitate (IS) conform formulei (Fig.9.1):

IS = Diametrul longitudinal VS (L)/Diametrul transversal VS (T)

În condiţii normale IS > 1,6, în timp ce un IS < 1,5 semnifică o remodelare patologică marcată [3] (Fig.9.2).

- masa VS este în toate cazurile crescută (nu prin hipertrofia pereţilor ci prin creşterea dimensiunilor VS)

Ecocardiografia 3D evaluează volumele şi FEVS cu acurateţe mai mare decât ecocardiografia 2D, fără a folosi asumpţiile geometrice pe care aceasta din urmă le presupune.

- Evaluarea funcţiei sistolice a VS

- calcularea FEVS prin metoda Simpson biplan – important în CMD unde geometria VS este modificată; disfuncţia sistolică globală VS este definită printr-o fracţie de ejecţie VS < 55% [2] dar se foloseşte ca şi criteriu recomandat pentru diagnosticul CMD o valoare a FEVS < 45% [4].

De obicei contractilitatea VS este diminuată global, dar pot exista tulburări regionale de cinetică chiar şi în absenţa leziunilor coronariene semnificative [5].

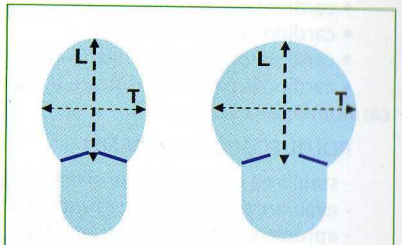

Fig. 9.1. Schematizare a metodei de evaluare a indicelui de sfericitate în cazul unui cord normal (A) şi al unui VS mult dilatat (B). (T, diametrul transversal ; L, diametrul longitudinal)

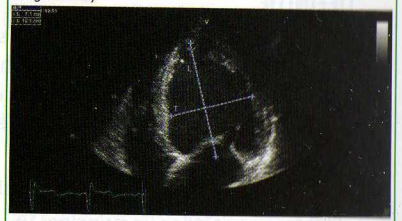

Fig. 9.2. Ecografie 2D secţiune apicală 4 camere la un pacient cu CMD. Se observă dilatarea VS, cu aspect globulos (indice de sfericitate = 101/71 =1,42).

În CMD, toţi indicii de funcţie sistolică sunt scăzuţi. Cea mai mare valoare prognostică o au fracţia de ejecţie şi volumele telediastolic şi telesistolic VS [5,7].

- Evidenţiere de contrast spontan sau tromboză în cavităţile stângi, în special la pacienţii cu fracţie de ejecţie VS < 35% [6].

Mod M

Examinarea în mod M permite:

- Măsurarea cu acurateţe a diametrelor telesistolic şi telediastolic ale VS (atenţie la situaţiile de modificare a geometriei VS, în care alinierea în mod M este dificilă, fiind preferabilă utilizarea modului M anatomic)(Fig. 9.3. A)

- diametrele VS se indexează la suprafaţa corporală, valorile considerate normale fiind cuprinse între 2,4-3,2 cm/m^2 pentru femei şi 2,2-3,1 cm/m^2 pentru bărbaţi [2]

- se poate folosi o ecuaţie de predicţie a diametrului telediastolic VS (DTDVS, mm) în funcţie de vârstă (ani) şi suprafaţa corporală (m^2)[8]:

DTDVS corectat = [45,3 × suprafaţa corporală^{1,3} – 0,03 × vârsta – 7,2] ±12%

Limita superioară admisă este 112% din valoarea corectată.

- Calcularea fracţiei de scurtare VS (de obicei < 25% la pacienţii cu CMD) (Fig.9.3.A)

Criteriile recomandate pentru definirea CMD [4,9]:

- *FEVS < 45% şi/sau FS < 25%*
- *DTDVS >112% din valoarea prezisă în funcţie de vârstă şi suprafaţă corporală (sau peste 117% - pentru creşterea specificităţii în studiile de screening pentru CMD familială [4])*

- Măsurarea AS - dilatat (presiuni de umplere crescute, regurgitare mitrală)
- Evaluarea cu rezoluţie temporală mai bună a mişcărilor pereţilor VS (ex: mişcarea paradoxală a SIV)
- Evaluarea mişcării longitudinale a inelului mitral şi tricuspidian (MAPSE şi TAPSE), ca indicatori de funcţie ventriculară longitudinală (Fig.9.3.B şi C)

- MAPSE normal: 12 ±2 mm
- valori sub 8 mm ale MAPSE au Sb de 98% şi Sp de 82% pentru identificarea pacienţilor cu FEVS <50% [10].

- Evaluarea unor indicatori indirecţi ai disfuncţiei VS:

- creşterea distanţei E-SIV (normal ≤ 6 mm [3]) - prin dilatarea VS şi reducerea amplitudinii de deschidere a valvelor mitrale - semn de debit cardiac scăzut (fig. 9.3.D)
- apariţia punctului B pe panta A-C a închiderii mitrale, semn ecografic de presiune telediastolică crescută în VS (peste 20 mmHg) [3]
- scăderea amplitudinii şi duratei de deschidere a valvelor mitrale şi aortice – semne de debit cardiac scăzut

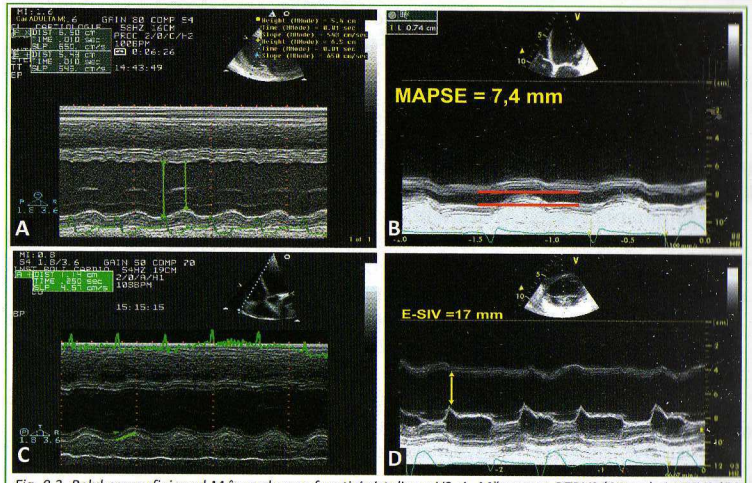

Fig. 9.3. Rolul ecografiei mod M în evaluarea funcţiei sistolice a VS. A. Măsurarea DTDVS (65mm) şi DTSVS (54 mm) la un pacient cu CMD, la care se poate calcula FS=17%. B. Măsurarea deplasării sistolice a inelului mitral MAPSE = 7,4 mm la un pacient cu CMD. C. Deplasarea sistolică diminuată a inelului tricuspidian TAPSE = 11,4 mm la un pacient cu CMD, reflectând afectarea biventriculară. D. Creşterea distanţei E-SIV (17 mm) la un pacient cu CMD idiopatică şi FEVS=12%.

Doppler color

Este o metodă utilă pentru:

- vizualizarea jeturilor de regurgitare mitrală şi tricuspidiană (fig.9.4)
- excluderea cauzelor valvulare de dilatare a VS

Mod M Color

Este util pentru evaluarea următoarelor elemente:

- vizualizarea duratei jetului de RM, care poate avea debut presistolic prin creşterea semnificativă a PTDVS cu crearea unui mic gradient telediastolic VS-AS şi apariţia RM telediastolice
- observarea particularităţilor jetului de RM din CMD (accentuare proto- şi telesistolică (Fig. 9.5) sau componentă presistolică)
- măsurarea vitezei de propagare a fluxului transmitral (Vp) pentru evaluarea funcţiei diastolice a VS

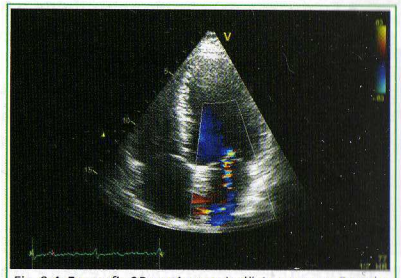

Fig. 9.4. Ecografie 2D secţiune apicală 4 camere cu Doppler color, cu evidenţierea unei regurgitări mitrale cu jet central în cazul unui pacient cu CMD.

Doppler spectral

Este util pentru:

- evaluarea funcţiei ventriculare sistolice şi diastolice

- evaluarea regurgitării mitrale
- determinarea prezenţei şi severităţii hipertensiunii pulmonare

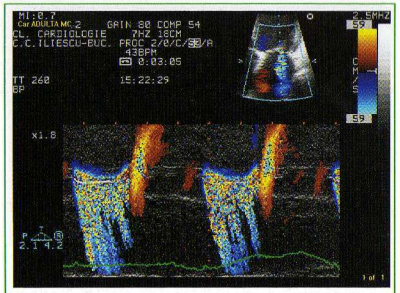

Fig.9.5. Evaluarea mod M color a regurgitării mitrale. Accentuare proto- şi telesistolică a fluxului de regurgitare la un pacient cu CMD.

EVALUAREA FUNCŢIEI SISTOLICE A VS (vezi şi Capitolul 2)

Cardiomiopatia dilatativă este caracterizată prin:

- scăderea volumului bătaie şi a debitului cardiac (determinate prin înregistrarea integralei velocitate timp (IVT) la nivelul tractului de ejecţie VS.

Pentru aceşti parametri sursa de eroare o reprezintă determinarea ariei tractului de ejecţie VS. Ca urmare, pentru a evalua statusul iniţial şi răspunsul la tratament al pacienţilor cu CMD se preferă folosirea numai a IVT în TEVS [3]. În CMD valoarea IVT scade < 15 cm (Fig.9.6)

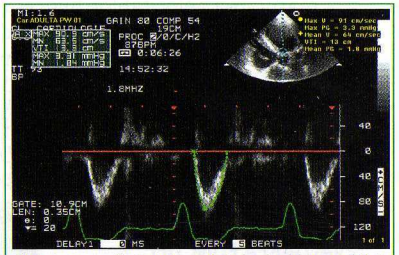

Fig.9.6. Ecografie Doppler pulsat la nivelul tractului de ejecţie VS, cu măsurarea integralei velocitate–timp la acest nivel (13 cm) la un pacient cu CMD.

- reducerea dp/dt (calculat pe anvelopa de regurgitare mitrală) – parametru cu valoare prognostică în CMD [8]
  - valori normale dp/dt>1200 mm Hg/s
  - dp/dt<1000 semnifică disfuncţie sistolică, iar dp/dt< 600 (Fig.9.7) semnifică disfuncţie sistolică severă şi are valoare prognostică independentă [11]
- creşterea indicelui de performanţă miocardică (IPM sau indicele Tei) peste 0,40 [3](Fig.9.8).

$$IPM = \frac{(TCIV-TRIV)}{\text{timp ejecţie}} = \frac{(B-A)}{A}$$

unde TCIV - timp de contracţie izovolumică, TRIV- timp de relaxare izovolumică.

Indicele de performanţă miocardică se calculează şi pentru VD, fiind util pentru diagnosticul diferenţial al CMD cu dilatarea VS de etiologie ischemică - în care VD are de obicei funcţie normală.

- parametrii de funcţie globală VS măsuraţi prin Doppler tisular sau ecocardiografie speckle tracking sunt de asemenea scăzuţi: velocităţile miocardice sistolice şi parametrii de deformare VS (vezi Capitolul 2).

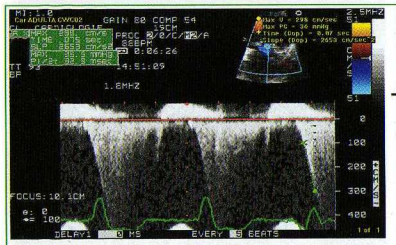

Fig. 9.7. Ecografie Doppler continuu, anvelopă de regurgitare mitrală la o pacientă cu CMD. Se măsoară timpul de accelerare a fluxului de regurgitare de la 1 m/s la 3 m/s (t=75 ms) şi se calculează dp/dt = 32000/75 = 427 mmHg/s, reflectând disfuncţia sistolică severă.

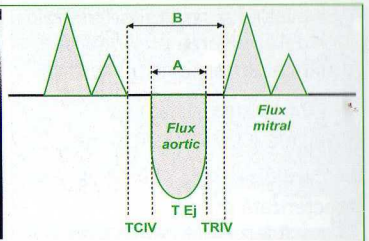

Fig. 9.8. Metoda de măsurare a parametrilor necesari calculării indicelui de performanţă miocardică (A, durata perioadei de ejecţie; B, durata de la închiderea la deschiderea valvelor mitrale)(vezi text).

- măsurarea velocităţilor miocardice prin Doppler tisular este uneori dificilă la pacienţii cu VS sferic, în condiţiile în care nu se reuşeşte o aliniere bună a fasciculului de ultrasunete cu direcţia de mişcare a miocardului ventricular.

În cazul pacienţilor cu CMD şi FEVS scăzută rolul adiţional al parametrilor noi de deformare miocardică nu este bine precizat. Aceştia ar putea fi utili însă pentru detectarea disfuncţiei sistolice subclinice a VS în anumite tipuri de CMD la debut.

EVALUAREA FUNCŢIEI DIASTOLICE A VS (vezi şi Capitolul 3)

Disfuncţia diastolică nu este o trăsătură definitorie în CMD dar are mare importanţă prognostică [5]. Se evaluează următorii parametri:

- fluxul diastolic transmitral
  - precoce - relaxare întârziată, disfuncţie diastolică grad I: E/A < 0,8, TDE > 200 ms şi TRIV ≥ 100 ms
  - în evoluţie - pseudonormalizare, disfuncţie diastolică grad II: raport E/A între 0,8-1,5, care scade cu peste 50% la manevra Valsalva,
  - în stadiile avansate - aspect restrictiv prin complianţă scăzută şi presiuni de umplere VS crescute: E/A≥2, TDE<160 ms, TRIV ≤ 60 ms (Fig.9.9.A)

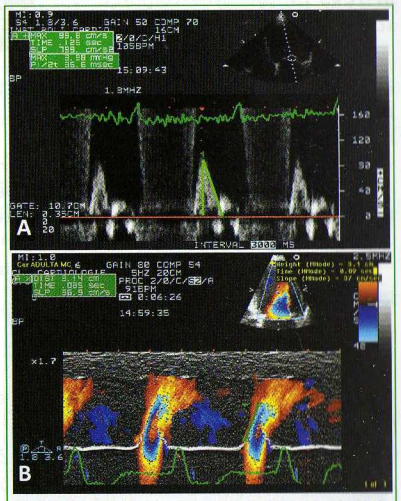

Fig. 9.9. Metode de evaluare a funcţiei diastolice în CMD. A. Profil restrictiv al fluxului transmitral (raport E/A > 2, TDE= 125 ms) la un pacient cu CMD. B. Ecografie mod M color – măsurarea velocităţii de propagare a fluxului transmitral (Vp scăzută = 37 cm/s) care reflectă disfuncţia diastolică a VS.

La pacienţii cu CMD profilul fluxului diastolic transmitral se corelează mai bine decât FEVS cu clasa funcţională şi prognosticul pacienţilor [10]. Un profil de tip restrictiv care persistă după reducerea presarcinii (prin tratament diuretic sau prin manevra Valsalva) este un element de prognostic negativ corelat cu triplarea mortalităţii.

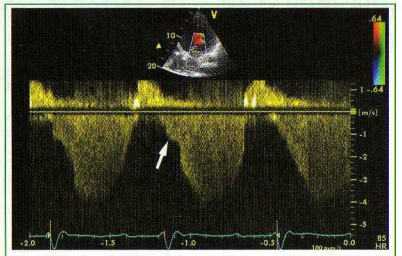

Fig. 9.10. Anvelopă Doppler continuu: se observă debutul precoce al fluxului RM (săgeata), iniţial cu gradient scăzut VS-AS (în telediastolă), apoi cu creşterea gradientului în sistolă.

- fluxul Doppler în venele pulmonare
  - scăderea undei S şi creşterea progresivă a undei A_R de reflux atrial
- velocitatea de propagare a fluxului în VS (Vp)
  - este un parametru al relaxării VS relativ independent de presarcină, care se reduce progresiv, pe măsura agravării disfuncţiei VS (Fig.9.9.B) [12].
- Doppler tisular
  - velocităţi protodiastolice scăzute la nivelul inelului mitral (e')
  - calcularea raportului E/e', indicator al presiunilor de umplere VS: un raport E/e' ≥ 20 – indicator specific al unor presiuni capilare pulmonare peste 25 mm Hg [13]
  - diferenţiază aspectul pseudonormal al fluxului Doppler transmitral de aspectul normal prin e'<8 cm/s şi raport e'/a'<1 în cazul aspectului pseudonormal.

EVALUAREA REGURGITĂRII MITRALE

Regurgitarea mitrală secundară apare la pacienţii cu CMD prin mai multe mecanisme legate de modificările dimensiunilor, funcţiei şi formei VS:

- deplasare apicală şi laterală a muşchilor papilari – marker al geometriei modificate a VS (sfericizare)
- dilatarea inelului mitral
- asincronismul de contracţie a miocardului

Uneori este prezentă o regurgitare mitrală telediastolică (sau presistolică), rezultat al creşterii PTDVS, cu crearea unui gradient telediastolic între VS şi AS (Fig.9.10.)

În CMD avansate există frecvent şi insuficienţă tricuspidiană secundară asociată (prin dilatare de inel tricuspidian sau în cadrul hipertensiunii pulmonare sau al afectării VD).

EVALUAREA HIPERTENSIUNII PULMONARE

Apariţia hipertensiunii pulmonare este un semn de prognostic negativ. Astfel, creşterea velocităţii sistolice maxime a fluxului de regurgitare

tricuspidiană este un predictor important al mortalităţii la pacienţii cu CMD (Fig.9.11) [14].

SEMNE ECOCARDIOGRAFICE DE PROGNOSTIC NEGATIV

Tabel 9.1. Semne ecocardiografice de prognostic negativ în CMD [după 3,8,14-18]

DIMENSIUNILE ŞI FUNCŢIA SISTOLICĂ VS	DTSVS >55mm, DTDVS ≥ 65mm
	VTDVS > 75 ml/m², VTSVS > 55 ml/m²
	Indice de sfericitate < 1,5
	FEVS < 30%
	dp/dt < 600 mm Hg/s
	Indice de performanţă miocardică (Tei) > 0,40
	Index cardiac<2,0 l/min/m²
FUNCŢIA DIASTOLICĂ VS	Profilul pseudonormal al fluxului diastolic transmitral
	Profilul restrictiv al fluxului diastolic transmitral
	TDE < 130 ms
	Apariţia incizurii B pe panta A-C de închidere a valvei mitrale în mod M – semn de PTDVS crescută (≥20 mmHg)
DIMENSIUNILE ŞI FUNCŢIA SISTOLICĂ VD	Dilatarea importantă a VD cu egalizarea dimensiunilor celor doi ventriculi
	FEVD<35%, scăderea funcţiei longitudinale VD
PRESIUNEA PULMONARĂ	Prezenţa hipertensiunii pulmonare
	PAPmedie≥40 mmHg
REGURGITĂRI VALVULARE	Regurgitarea mitrală sau tricuspidiană semnificative

Ecocardiografia de stres cu dobutamină sau dipiridamol contribuie la aprecierea prognosticului prin evaluarea rezervei contractile VS şi a rezervei de flux coronarian la nivelul arterei descendente anterioare. Creşterea cu peste 8% a FEVS la ecocardiografia de stres cu dobutamină reprezintă un marker de prognostic independent al supravieţuirii, indicând un prognostic excelent la un an la pacienţii cu CMD şi FEVS ≤ 30% [19]. Măsurarea rezervei de flux coronarian aduce informaţii adiţionale, reducerea acestui parametru fiind un factor de prognostic negativ la pacienţii cu CMD şi coronare normale angiografic [20].

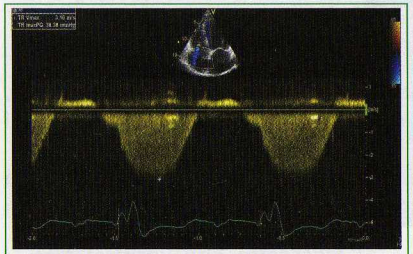

Fig.9.11. Ecografie Doppler continuu – anvelopa de regurgitare tricuspidiană la un pacient cu CMD. Măsurarea unui gradient VD-AD de 38 mmHg, reflectând o PAPs estimată de aproximativ 48 mmHg.

ROLUL ECOCARDIOGRAFIEI ÎN TERAPIA DE RESINCRONIZARE CARDIACĂ

Prezenţa asincronismului mecanic cardiac reprezintă o cauză corectabilă a disfuncţiei de pompă în CMD, având drept consecinţă scăderea debitului cardiac şi apariţia regurgitării mitrale.

Ghidul ESC privind tratamentul insuficienţei cardiace publicat în 2012 [21] stabileşte ca indicaţie de resicronizare cardiacă (*cardiac resynchronization therapy,* CRT) insuficienţa cardiacă clasă III/IV NYHA la pacienţii în ritm sinusal, cu durata QRS ≥120 ms, bloc de ramură stângă şi FEVS ≤ 35% (clasă I nivel de evidenţă A). În aceleaşi condiţii, pacienţii fără bloc de ramură stângă au indicaţie de CRT de la o durată a complexului QRS de peste 150 ms (clasă IIa, nivel de evidenţă A).

Pacienţii cu clasă funcţională II NYHA şi FEVS ≤30% au indicaţie de CRT de la o durată a QRS ≥130 ms în prezenţa blocului de ramură stângă şi ≥150 în absenţa acestuia (indicaţii de clasă I şi respectiv IIa, ambele cu nivel de evidenţă A).

Dilatarea VS (definită ca DTDVS >55 mm sau >30 mm/m²) reprezintă un criteriu adiţional de selecţie a pacienţilor pentru CRT doar în ghidul european de stimulare şi resincronizare cardiacă, publicat în 2007[22].

Având în vedere aceste indicaţii, ecocardiografia are deocamdată un rol numai în detectarea dilatării VS şi în măsurarea FEVS, criteriile ecocardiografice de asincronism mecanic nefiind incluse în criteriile de selecţie pentru CRT. Totuşi, studii mari de urmărire a pacienţilor post-CRT au arătat că există un procent de circa 30% dintre pacienţi care nu răspund la această terapie. Mai mulţi autori au arătat discrepanţe între prezenţa asincronismului electric şi a celui mecanic, rolul asincronismului mecanic la pacienţii cu durata normală a complexului QRS fiind încă incert.

Astfel, locul ecocardiografiei în selectarea pacienţilor cu răspuns favorabil la CRT este încă în studiu. Este de menţionat şi un rol al studiului ecocardiografic al parametrilor de asincronism mecanic după implantarea dispozitivelor de CRT, pentru optimizarea parametrilor de resincronizare (Tabel 9.2).

Evaluarea asincronismului atrioventricular

- se evaluează raportul dintre durata umplerii VS (măsurată pe fluxul diastolic transmitral) şi durata totală a ciclului cardiac, la pacienţii în ritm sinusal. Un raport <40% semnifică prezenţa asincronismului AV (Fig.9.12).

Evaluarea asincronismului interventricular

- se măsoară timpii de preejecţie aortică (TPEA) şi preejecţie pulmonară (TPEP) (distanţa de la debutul QRS la debutul fluxului de ejecţie aortic, respectiv pulmonar) (Doppler pulsat) (Fig.9.13)

Tabel 9.2. Rolul ecocardiografiei în terapia de resincronizare cardiacă

Înainte de procedură	Selecţia pacienţilor - măsurarea dimensiunilor şi fracţiei de ejecţie VS
	Evaluarea asincronismului mecanic cardiac (prezenţa acestuia nu este obligatorie pentru stabilirea indicaţiei de CRT)
Intraprocedural	Optimizarea intervalelor de timp atrioventricular şi interventricular
	Testarea răspunsului hemodinamic la diferite poziţionări ale sondei de stimulare
Postprocedural	Reglaje suplimentare ale intervalelor de timp pentru optimizarea parametrilor hemodinamici
	Urmărirea pacienţilor

• diferenţa dintre cei doi timpi reprezintă intervalul mecanic interventricular (IMIV)

• IMIV > 40 ms semnifică prezenţa asincronismului interventricular

Evaluarea asincronismului intraventricular

Asincronismul intraventricular este rezultatul heterogenităţii de contracţie dintre diferitele segmente VS şi poate fi evaluat prin multipli parametri care indică decalajul existent între momentele de maximă contracţie ale pereţilor VS. Un argument în favoarea existenţei unui asincronism intraventricular este şi existenţa unei contracţii tardive a unui perete VS, după închiderea valvelor aortice (fără eficienţă ejecţională).

Parametri utilizaţi cel mai frecvent în practică sunt:

• intervalul de timp dintre contracţia septului şi cea a peretelui posterior (*Septal to Posterior Wall Motion Delay*, SPWMD)[23]; se poate măsura în mod M sau în mod M color miocardic din secţiune parasternală ax scurt la nivelul muşchilor papilari (Fig.9.14.A); o valoare a SPWMD > 130 ms indică prezenţa asincronismului intraventricular

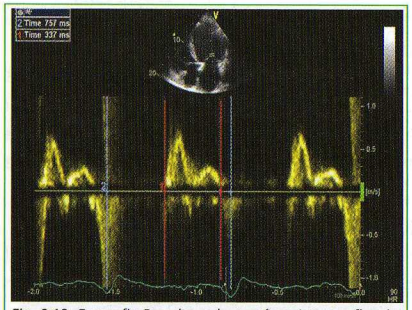

Fig. 9.12. Ecografie Doppler pulsat cu înregistrarea fluxului transmitral la un pacient cu CMD. Pentru evaluarea asincronismului atrioventricular se măsoară durata umplerii VS (între clicurile de deschidere şi închidere ale valvei mitrale - figurate în roşu) (337 ms) şi durata totală a ciclului cardiac (intervalul RR- între liniile albastre) (757 ms). Aici, raportul Δt AV/Δt ciclu cardiac = 45%, reflectând absenţa asincronismului atrioventricular.

• timpul de preejecţie aortică (TPEA) > 140 ms - asociat cu alungirea perioadei de contracţie izovolumică

• punctul de contracţie maximă a unuia dintre pereţii VS (lateral sau posterior) după închiderea valvei aortice (după

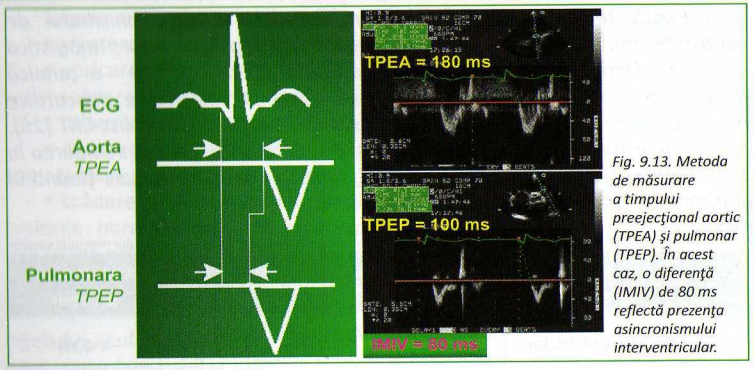

Fig. 9.13. Metoda de măsurare a timpului preejecţional aortic (TPEA) şi pulmonar (TPEP). În acest caz, o diferenţă (IMIV) de 80 ms reflectă prezenţa asincronismului interventricular.

încheierea ejecţiei VS) sau după deschiderea valvei mitrale (începerea umplerii VS)

• intervalul dintre momentele de contracţie maximă a doi pereţi VS opuşi măsurat prin Doppler tisular pe curbele de velocităţi miocardice (au fost propuse diverse metode simple sau computerizate):

- evaluarea intervalului sept interventricular-perete anterolateral măsurat din apical 4 camere

- evaluarea asincronismului în 4 segmente bazale (septal, anterolateral, inferior şi anterior) din apical 4 şi 2 camere

Se consideră criteriu pozitiv pentru existenţa asincronismului intraventricular un interval maxim între pereţi opuşi ≥ 65ms [24](Fig.9.14.B)

- calcularea indicelui de asincronism VS derivat din deviaţia standard a intervalelor până la contracţia maximă a celor 12 segmente medii şi bazale ale celor 6 pereţi ai VS. O valoare a acestui indice ≥32 ms indică asincronism de contracţie [25].

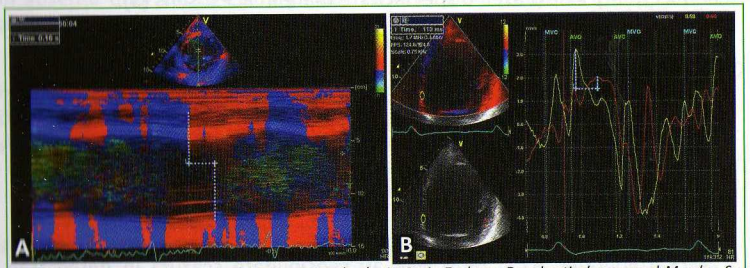

Fig. 9.14. Evaluarea asincronismului intraventricular în CMD. A. Evaluare Doppler tisular cu mod M color. Se măsoară intervalul de timp dintre contracţia maximă a septului şi cea a peretelui posterior (SPWMD), în acest caz 160 ms (crescut). B. Curbe de velocitate miocardică înregistrate la nivelul segmentelor bazale ale septului (galben) şi peretelui lateral al VS (roşu). Se observă asincronismul de contracţie a celor 2 pereţi, obiectivat prin intervalul de 113 ms dintre contracţiile maxime ale acestora.

Există tehnici de evaluarea semiautomată a asincronismului de contracție miocardică bazate pe imagistica tip Doppler tisular: imagistica de sincronizare tisulară (tissue synchronization imaging, TSI) - o tehnică de codificare color automată a timpilor până la velocitățile miocardice maxime, care s-a dovedit utilă în prezicerea răspunsului acut post-CRT [26]. Ecocardiografia tridimensională ar putea fi utilă în viitor pentru evaluarea în timp real a asincronismului mecanic VS, limitările tehnice actuale ținând în principal de rezoluția temporală scazută.

Tabel 9.3. Elemente de menționat în evaluarea ecocardiografică a asincronismului mecanic cardiac

	Criteriu ecocardiografic	Asincronism prezent
Asincro atrioventricular	- durata umplere mitrală / durata ciclu cardiac (în ritm sinusal)	< 40%
Asincro interventricular	- IMIV (ms) = TPEA - TPEP	> 40 ms
Asincro intraventricular	- SPWMD	> 130 ms
	- TPEA	> 140 ms
	- Interval între vârfurile de contracție parietală	≥ 65 ms
	- Contracție maximă pereți după închidere VAo/deschidere VMi	prezentă

POSIBILE SURSE DE EROARE ÎN EVALUAREA ECOGRAFICĂ A CMD

- pot exista tulburări de cinetică regională și în CMD „non-ischemică" – tipic peretele inferolateral în porțiunea bazală are de obicei funcție sistolică păstrată [3]
- ariile de cicatrice și prezența anevrismelor ventriculare sugerează o probabilitate mare de cardiomiopatie ischemică
- afectarea VD reprezintă un element important în favoarea CMD „non-ischemice", fără însă a avea o specificitate mare în acest sens [3].

URMĂRIREA ECOCARDIOGRAFICĂ A PACIENȚILOR CU TRANSPLANT CARDIAC

Pacienții cu transplant cardiac au un risc crescut de disfuncție miocardică datorată terapiei imunosupresoare, rejetului grefei și coronaropatiei de grefă. Identificarea precoce a disfuncției VS în acest context are implicații terapeutice și prognostice importante.

Existența unei ecografii de referință post-transplant este esențială.

Ecocardiografia 2D și mod M - au sensibilitate scăzută în detectarea modificărilor funcției sistolice si diastolice din rejetul acut de grefă. Dintre semnele ecocardiografice clasice, aspectul fluxului diastolic transmitral se modifică precoce în rejetul acut dar modificările sunt nespecifice.

Semne ecografice „de alarmă" includ [3,4]:

- creșterea grosimii pereților ventriculari
- pericardita lichidiană
- scăderea funcției ventriculare (VS ± VD)
- tulburări segmentare de cinetică VS (prin coronaropatie de grefă)
- alungirea TRIV (paternul transmitral are modificări atipice și în cordul transplantat „normal")
- scăderea velocităților miocardice sistolice la examenul Doppler tisular (valorile normale nu sunt însă standardizate la cordul transplantat iar evaluarea este influențată de mișcarea în torace a cordului transplantat)

Evaluarea parametrilor de deformare miocardică prin Doppler tisular sau ecocardiografie speckle tracking s-a dovedit utilă atât pentru detectarea rejetului acut de grefă [27] cât și pentru monitorizarea funcției miocardice post-transplant cardiac [28].

Au fost raportate valorile scăzute ale deformării globale longitudinale VS atât în primul an post-transplant [29] cât și la 10 ani post-transplant, scădere care se menține constantă la urmărirea în dinamică la 3 ani, în condițiile unei FEVS păstrate, absenței coronaropatiei sau a rejetului de grefă [28].

Astfel, evaluarea precoce post-transplant a acestor parametri de deformare ar putea servi ca referință utilă pentru detectarea ulterioară a disfuncției miocardice precoce.

Nu există un singur criteriu ecografic definit pentru rejet de grefă, singura confirmare fiind dată de biopsia endomiocardică.

CARDIOMIOPATIA HIPERTROFICĂ

DEFINIȚIE

Cardiomiopatia hipertrofică (CMH) este o boală genetică cu transmitere autozomal dominantă caracterizată prin hipertrofie VS inadecvată, care apare în absența unor cauze evidente (ex. hipertensiune arterială (HTA), stenoza aortică).

Pacienții cu CMH pot asocia HTA sau stenoză aortică, diagnosticul în aceste cazuri fiind dificil, fără a fi bazat doar pe considerente morfologice. Gradul hipertrofiei VS în majoritatea acestor cazuri este inadecvat severității stenozei aortice sau gradului și vechimii HTA.

ELEMENTE ECOCARDIOGRAFICE CARACTERISTICE

- VS de obicei nedilatat, cu funcție sistolică aparent normală sau supranormală
- Variabilitate mare a gradului de hipertrofie - valoare arbitrar aleasă pentru definirea CMH - grosime perete ≥ 15 mm în cazurile sporadice și, în discuție, ≥ 13 mm în CMH familiale [30,31].

Orice grosime de perete (inclusiv în limite normale) poate fi compatibilă cu prezenţa unui genotip cu mutaţii caracteristice CMH (de exemplu mutaţiile troponinei se pot asocia cu CMH cu perete de grosime normală şi risc crescut de moarte subită)!

Subiecţii genotipic afectaţi (fără criterii ecografice de CMH) faţă de cei neafectaţi din aceeaşi familie au caracteristici ecografice diferite [31]:

- grosime mai mare a pereţilor VS
- AS mai dilatat
- cavitate VS mai mică
- stres parietal mai mic

S-a sugerat că valoarea de la care se defineşte hipertrofia ventriculară la subiecţii afectaţi genotipic nu ar trebui să fie arbitrar aleasă, ci în contextul dimensiunilor pereţilor la membrii familiei care nu sunt afectaţi genotipic.

Cele mai frecvente forme de CMH [3] sunt:

- Hipertrofia asimetrică septală (Fig.9.15)
  - Forma cu obstrucţie dinamică în tractul de ejecţie VS (25% din cazurile de CMH)
  - Forma fără obstrucţie în tractul de ejecţie VS
- CMH concentrică (Fig.9.16)
- CMH apicală izolată
- CMH atipică: hipertrofie izolată a peretelui lateral sau posterior VS sau a peretelui liber VD.

Tipuri Maron de hipertrofie ventriculară stângă în CMH [32]

Tip I – segmentul anterior al SIV

Tip II – întregul SIV (segmentul anterior şi inferior al SIV), fără afectare de perete liber VS

Tip III – SIV şi perete anterolateral VS - cel mai frecvent tip (52%)

Tip IV – hipertrofie limitată, cu alte topografii în afara SIV anterior bazal (include CMH apicală).

O trăsătură comună în CMH o reprezintă lipsa implicării peretelui inferolateral în porţiunea bazală – aspect vizibil în parasternal ax lung şi ax scurt la bază, între inserţia muşchiului papilar şi inelul mitral [33].

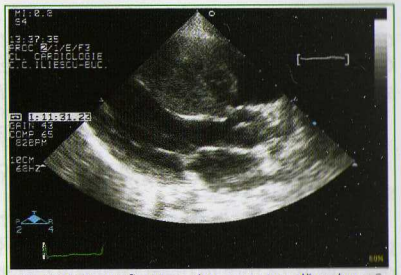

Fig. 9.15. Ecografie 2D secţiune parasternală ax lung. Se remarcă hipertrofia asimetrică a septului interventricular.

DETERMINAREA MASEI VS

În mod M, VS este asimilat unei sfere ca model geometric. Pentru determinarea masei VS se utilizează de obicei formula modificată a lui Devereux:

$$\textbf{Masa VS} = 0{,}80 \times [1{,}04\ (\text{SIV} + \text{PP} + \text{DTDVS})^3 - \text{DTDVS}^3] + 0{,}6\ \text{g}$$

unde: SIV este grosimea septului interventricular, PP - grosimea peretelui posterior VS, DTDVS - diametrul telediastolic VS, măsurate în diastolă conform recomandărilor [2].

Fig. 9.16. Ecografie 2D secţiune parasternală ax scurt la un pacient cu CMH concentrică

O altă modalitate de calcul foloseşte volumul VS total obţinut prin trasarea marginilor epicardice, estimat în mod 2D dacă există o definire bună a epicardului sau măsurat prin ecocardiografie 3D. Din volumul ventricular total se scade volumul cavităţii VS obţinut prin trasarea marginilor endocardice şi se înmulţeşte cu densitatea specifică a miocardului de 1,05g/cm^3 [5]:

Masa VS = 1,05 (volum ventricular total – volumul cavităţii ventriculare)

În CMH, masa VS este în toate cazurile crescută (peste 95 g/m^2 la femei şi peste 115 g/m^2 la bărbaţi [2]).

Un indice adiţional îl reprezintă grosimea relativă a pereţilor VS (GRP) care diferenţiază hipertrofia VS excentrică de cea concentrică [2,3](Tabel 9.4):

$$\text{GRP} = \frac{2 \times \text{PP}}{\text{DTDVS}}$$

unde: PP reprezintă grosimea peretelui posterior (inferolateral) măsurată în diastolă iar DTDVS reprezintă diametrul telediastolic al VS.

Tabel 9.4. Utilitatea grosimii relative a pereţilor VS în diferenţierea tipurilor de hipertrofie. Modificat după [3]

	Cord normal	Hipertrofie concentrică	Hipertrofie excentrică
Masa VS	normală	crescută	crescută
GRP	≤0,42	>0,42	≤0,42
			

CARDIOMIOPATIA HIPERTROFICĂ OBSTRUCTIVĂ

Corespunde unei hipertrofii asimetrice septale cu obstrucţie dinamică în TEVS (gradient > 30 mm Hg în repaus) [30].

Obstrucţia are caracter dinamic:

1. apare doar în mezo–telesistolă - ejecţia precoce este normală, obstrucţia are loc în a doua parte a sistolei
2. se modifică în funcţie de condiţiile de umplere VS.

Ecografia 2D

Este examenul esenţial pentru observarea distribuţiei hipertrofiei, în care se poate măsura grosimea pereţilor dacă imaginea este calitativ adecvată.

Secţiuni recomandate:

- parasternal ax lung :
  - definirea exactă a tipului hipertrofiei septale în relaţie cu TEVS
  - evidenţierea mişcării anterioare sistolice a valvei mitrale anterioare (SAM) - apoziţia valvei mitrale pe septul interventricular în mezotelesistolă (Fig.9.17)
- parasternal ax scurt de la bază la apex:
  - extinderea laterală şi medială a hipertrofiei
- secţiuni apicale 4 şi 3 camere
  - mişcarea anormală a valvei mitrale în sistolă.

Mod M

Oferă cea mai bună definire a endocardului pentru măsurarea grosimii peretelui posterior şi SIV.

Particularităţi mod M în CMH:

- raportul SIV/PP > 1,3 reprezintă un criteriu clasic pentru hipertrofia asimetrică septală, cu specificitate scăzută [4]; folosirea ca şi criteriu a unei valori peste 1,5 creşte specificitatea [8]
- mişcarea anormală a valvei aortice în sistolă (incizură pe panta de deschidere, urmată de *fluttering* al valvei aortice). În protosistolă valva aortică se deschide normal, cu închidere parţială în a doua parte a sistolei şi redeschidere spre finalul perioadei de ejecţie.
- mişcarea anterioară sistolică a valvei mitrale (SAM), definită ca deplasarea anterioară în sistolă a unor porţiuni din aparatul mitral (valve, cordaje) (Fig.9.18)

Cauze SAM: relaţia geometrică anormală a muşchilor papilari şi aparatului subvalvular mitral combinată cu ejecţia hiperdinamică a VS.

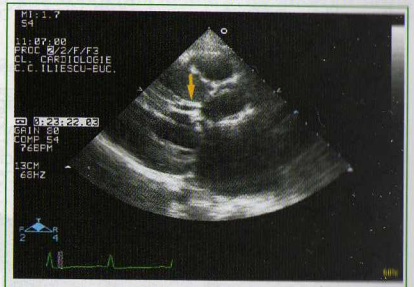

Fig. 9.17. Ecografie 2D secţiune parasternală ax lung în sistolă. Se observă hipertrofia SIV şi PPVS, precum şi mişcarea anterioară în sistolă a VMA (săgeată), cu obstrucţia tractului de ejecţie al VS

În descrierea ecografică completă trebuie specificat:

- *care parte a aparatului mitral este implicată în SAM (există SAM de VMA, dar şi SAM de cordaje)*
- *dacă există sau nu contact cu septul interventricular şi pe ce durată a sistolei – când există SAM cu contact direct cu septul interventricular (SAM „complet") > 30% din durata sistolei - obstrucţia este semnificativă [34].*

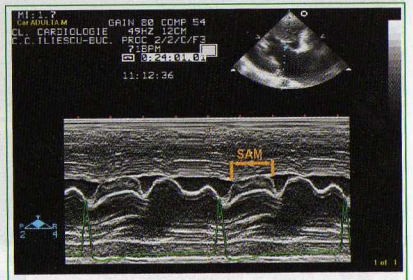

Fig. 9.18. Ecografie mod M prin planul valvelor mitrale, cu evidenţierea mişcării anterioare a VMA, care este în contact cu SIV în 80% din durata sistolei (săgeată).

Ecografia Doppler

Evaluarea gradientului din tractul de ejecţie VS

Examinarea Doppler oferă dovada directă a obstrucţiei şi cuantifică gradul ei.

Doppler color

- turbulenţă în tractul de ejecţie VS – în secţiunile parasternală ax lung (Fig.9.19) şi apicală 5 camere

Doppler pulsat

- plasarea eşantionului de volum la diferite distanţe în tractul de ejecţie VS pentru determinarea exactă a sediului obstrucţiei
  - nu este obligatoriu în CMH cu SAM - sediul obstrucţiei fiind clar în aceste cazuri;
  - util atunci când există gradient intraventricular într-o CMH cu obstrucţie medioventriculară, pentru a o diferenţia de CMH obstructivă clasică.

Doppler continuu

- secţiune apicală - flux cu velocitate mare în tractul de ejecţie VS, cu gradient maxim atins în telesistolă, cu aspect de lamă de sabie al anvelopei, concav spre stânga (Fig.9.20).

Diagnosticul diferenţial al anvelopei Doppler se face cu:

- stenoza aortică - gradientul maxim este atins în protosistolă
- regurgitarea mitrală (RM)– cele două se asociază frecvent şi, în lipsa unei alinieri corecte, anvelopa de RM poate fi confundată cu cea dată de obstrucţia subaortică, cu supraestimarea gradientului

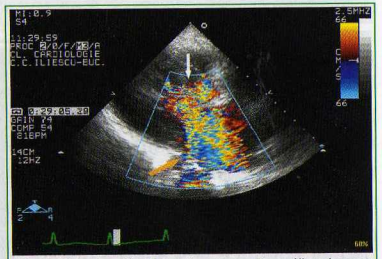

Fig. 9.19. Ecografie 2D secţiune parasternală ax lung cu Doppler color, în sistolă la un pacient cu CMHO clasică. Se vizualizează flux turbulent atât în tractul de ejecţie VS (săgeată albă) (efectul obstrucţiei prin SAM) cât şi în AS (săgeată galbenă) (regurgitarea mitrală severă).

(Fig.9.20). Anvelopa de RM are o durată mai lungă (include şi perioadele izovolumice) decât cea a gradientului subaortic (limitată la o parte a perioadei de ejecţie)

• cardiopatia hipertensivă la pacient cu hipovolemie (hipertrofie cu funcţie hiperdinamică VS) – obstrucţie la nivel medioventricular sau mai aproape de apex – se foloseşte examenul Doppler pulsat pentru determinarea exactă a sediului obstrucţiei. În astfel de cazuri trebuie evitată administrarea vasodilatatoarelor şi a diureticelor (medicaţie care reduce volumul VS) şi este indicată medicaţia inotrop negativă (ex: beta-blocante).

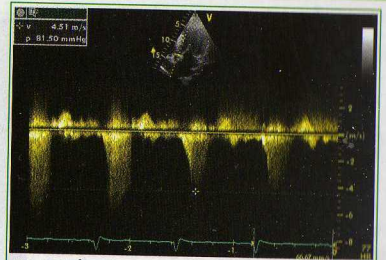

Fig. 9.20. Înregistrare Doppler continuu la un pacient cu CMHO. Primele două anvelope corespund interceptării jetului de regurgitare mitrală, apoi s-a reuşit departajarea celor două jeturi şi se măsoară gradientul maxim subaortic (81 mmHg).

Uneori este necesară demascarea gradientului intraventricular ocult sau a SAM prin diferite manevre care cresc contractilitatea, scad volumul VS sau scad rezistenţa la golirea VS. Prin aceleaşi manevre se probează şi caracterul dinamic al obstrucţiei (Fig. 9.21).

Manevre care cresc gradientul în TEVS
Manevra Valsalva
Trecerea în ortostatism
Postextrasistolic
Nitril de amil
Nitroglicerina
Digitala
Izoproterenol
Tahicardia
Efortul
Hipovolemia

Atenţie la menţinerea eşantionului Doppler paralel cu jetul cu velocitate mare, în special în funcţie de fazele ciclului respirator, pe durata manevrelor de provocare [5].

Existenţa unei obstrucţii dinamice în TEVS nu este patognomonică pentru CMHO, putând fi întâlnită şi în cazuri de hipertrofie VS importantă de altă cauză.

Evaluarea regurgitării mitrale

Regurgitarea mitrală este rezultatul modificării geometriei aparatului valvular mitral şi deficitului de coaptare cauzat de SAM în a doua parte a sistolei [35,36]:

• hipertrofia septului interventricular conduce la scăderea distanţei dintre muşchii papilari şi se asociază cu deplasarea anterioară a aparatului valvular mitral

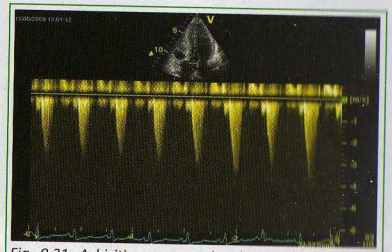

Fig. 9.21. Achiziţionarea anvelopelor Doppler continuu în tractul de ejecţie VS pe parcursul manevrei Valsalva in cazul unui pacient cu CMHO. Se constată creşterea velocităţii maxime a fluxului de la 3 la 4 m/s.[44]

• cuspele mitrale sunt supuse unei tensiuni mai scăzute şi apar elongate, cu exces de ţesut (Fig.9.22)

• există anomalii structurale primare ale valvei mitrale care contribuie la apariţia şi severitatea RM.

Tipic: jetul este excentric orientat posterolateral, datorită faptului că valva mitrală anterioară este elongată şi vine în contact cu septul interventricular mai mult decât valva mitrală posterioară.

Fig. 9.22. Ecografie 2D secţiune parasternală ax lung la un pacient cu CMH. Se observă hipertrofia SIV şi PPVS, precum şi mişcarea anterioară în sistolă a VMA, cu obstrucţia tractului de ejecţie al VS, şi elongarea valvei mitrale posterioare (săgeată)

Când jetul de regurgitare mitrală are direcţie anterioară sau centrală sau dacă sunt prezente mai multe jeturi trebuie suspectate anomalii intriseci coexistente ale valvei mitrale [30].

Viteza maximă a fluxului de RM poate fi folosită pentru a determina, indirect, gradientul din tractul de ejecţie VS [4].

Exemplu:

$V_{max\ RM}$ = 6 m/s deci Gradientul VS-AS = $4 \times V_{maxRM}^2$ = 144 mm Hg

adică Presiunea sistolică VS = Gradientul VS-AS + presiunea din AS (valoare arbitrară) = 144 + 15 = 159 mmHg.

Cunoscând TA sistolică (ex: 120 mm Hg), se poate afla Gradientul TEVS = presiunea sistolică VS – TAs = 159 – 120 = 39 mmHg

Evaluarea funcţiei sistolice VS

• clasic, funcţie sistolică VS aparent „supranormală" - FEVS şi fracţie de scurtare VS crescute

• dintr-un stadiu precoce, o FEVS normală se poate asocia cu MAPSE scăzut, identificând disfuncţie miocardică longitudinală;

• metodele noi de evaluare a funcţiei sistolice pot pune în evidenţă încă din stadiile precoce elemente de disfuncţie longitudinală VS:

- valorile velocităţilor sistolice măsurate prin Doppler tisular la nivelul inelului mitral (Fig. 9.23), ca şi valorile deformării şi ratei deformării sunt semnificativ scăzute şi prezintă o heterogenitate marcată în cazul pacienţilor cu CMH [37]
- chiar în absenţa hipertrofiei VS, la pacienţii cu genotip de CMH, s-a demonstrat o scădere a velocităţilor sistolice maxime măsurate prin Doppler tisular la nivelul inelului mitral septal şi lateral [38]

• în stadiile tardive ale CMH - disfuncţie sistolică şi dilatare VS

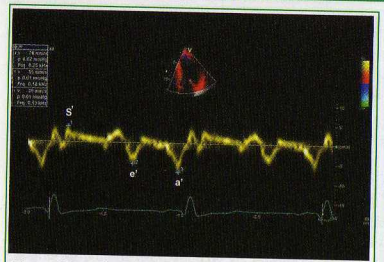

Fig. 9.23. Măsurarea velocităţilor maxime sistolice, proto- şi telediastolice la nivelul inelului mitral septal în cazul unui pacient cu CMH. Se observă valori scăzute ale velocităţii sistolice maxime (S'=3,9 cm/s) şi ale velocităţii protodistolice (e'=5,5 cm/s).

Evaluarea funcţiei diastolice

Fluxul diastolic transmitral:

• tipic: profil tip relaxare întârziată şi PTDVS crescute: TRIV creşte, scade velocitatea undei E, creşte velocitatea undei A

• iniţial TDE creşte mult iar când VS devine noncompliant şi presiunea din AS creşte TDE începe să scadă. Totuşi, chiar la presiuni de umplere VS mari, TDE nu scade foarte mult în condiţiile alterării severe a relaxării VS care tinde să menţină acest parametru la valori crescute.

In cazul pacienţilor cu CMH nu există o corelaţie semnificativă între TDE şi presiunile de umplere VS ca în cazul CMD - acelaşi grad de creştere a presiunilor în AS nu produce scurtări similare ale TDE [39]. De asemenea, creşterea presiunilor de umplere VS poate să nu producă la pacienţii cu CMH „pseudonormalizarea" profilului fluxului transmitral [40].

Fluxul Doppler în venele pulmonare:

• creşte progresiv durata şi velocitatea undei A_R de reflux atrial

• o diferenţă $Dur A_R$ - $Dur A_{Mitral} \geq 30$ ms are o bună acurateţe în identificarea pacienţilor cu presiune telediastolică VS crescută [41]

Doppler tisular:

• velocitatea protodiastolică e' măsurată la nivelul inelului mitral septal sau lateral este redusă la pacienţii cu CMH şi se corelează cu gradul hipertrofiei VS [42] (Fig. 9.23)

• scăderea e' apare chiar la indivizii cu genotip de CMH fără expresie fenotipică - element important pentru identificarea disfuncţiei diastolice precoce [43]

• raportul E/e' poate fi folosit pentru evaluarea presiunilor de umplere VS (Capitolul 3), dar corelaţia cu presiunile de umplere VS este mai puţin strânsă la această categorie de pacienţi [44].

CMH CU OBSTRUCŢIE MEDIOVENTRICULARĂ

Se caracterizează prin hipertrofie şi obstrucţie la nivel medioventricular, ca localizare selectivă sau asociată hipertrofiei şi obstrucţiei subaortice.

Elemente ecografice caracteristice:

• Doppler color - flux sistolic turbulent în zona medioventriculară a VS – oferă de cele mai multe ori cheia diagnosticului

• Doppler pulsat - interogarea seriată prin plasarea eşantionului de volum ghidat de fluxul Doppler color - util pentru stabilirea exactă a locului obstrucţiei

• Doppler continuu - velocitate mare care exprimă un gradient intraventricular tipic la nivelul muşchilor papilari

Detaliile depind mult de rezoluţia laterală, de aceea din fereastră apicală gradul îngustării intraventriculare poate fi subapreciat [3].

Uneori, când obstrucţia medioventriculară este severă, cu obliterare sistolică a cavităţii VS şi fără afectare a segmentelor apicale, există riscul diagnosticului fals pozitiv de anevrism apical! Excursiile şi îngroşarea segmentelor apicale VS, normale în cazul CMH medioventriculare, stabilesc diagnosticul ecografic.

CMH APICALĂ

Se caracterizează prin grosime normală a pereţilor la bază, gradul hipertrofiei crescând spre apex. La nivel apical, cavitatea este mult diminuată, uneori obliterându-se în sistolă.

Manevre pentru a diagnostica o CMH apicală:

• transductor cu frecvenţă înaltă şi focalizare pe zona apicală [3]

• examen Doppler color la apex cu fixarea unei limite Nyquist joase pentru aprecierea limitei între perete şi cavitate [3]

• Doppler color/pulsat pentru a demonstra absenţa fluxului în regiunea apicală - „ocupată" de miocardul hipertrofiat [5]

• interogarea seriată prin Doppler pulsat a fluxului din VS pentru a identifica accelerarea la nivel apical [8]

• ecografie de contrast pentru opacifierea VS şi definire mai bună a endocardului [45] (Fig 9.24)

CMH ÎN STADIUL FINAL

Se caracterizează prin:

• dovada existenţei unei CMH tipice în antecedente (clinic şi ecocardiografic)

• cavităţi dilatate cu hipertrofie ventriculară inadecvată şi disfuncţie sistolică VS

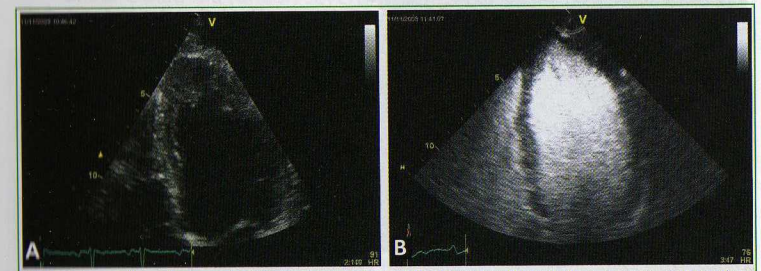

Fig 9.24. Ecocardiografie de contrast în cazul unui pacient cu suspiciune de CMH apicală. A. Examinare 2D, secţiune apicală 4 camere: grosimea peretelui VS la nivelul segmentelor apicale este aparent crescută. B. Examinarea 2D cu contrast din aceeaşi secţiune infirmă suspiciunea de CMH: se observă grosimea normală a peretelui VS, inclusiv la nivelul apexului.

• dispariţia gradientului din tractul de ejecţie VS şi al SAM
• prognostic rezervat

DIAGNOSTIC DIFERENŢIAL CMH

• Cardiopatia hipertensivă: HVS simetrică, implicând şi peretele inferolateral bazal, disfuncţie diastolică prezentă, de obicei tip relaxare întârziată. Este esenţial istoricul de HTA veche, cel putin moderată.
- evaluarea parametrilor de deformare VS este utilă pentru diferenţierea celor două entităţi: o valoare a deformării sistolice longitudinale VS sub - 10,6% are o valoare predictivă de 91% pentru diagnosticul de CMH [37].

Poate exista în cardiopatia hipertensivă obstrucţie intraventriculară (precipitată de hipovolemie şi creşterea contractilităţii) dar de obicei nu în tractul de ejecţie VS, ci medioventricular, în telesistolă, cu durată mai mică.

• Cordul atletului: HVS fără disfuncţie diastolică, regresează după încetarea antrenamentelor fizice.
- Examenul Doppler tisular diferenţiază această entitate de HVS din CMH şi HTA: velocităţile miocardice sistolice şi protodiastolice sunt normale în primul caz şi scăzute în HVS patologică [46,47].
- Evaluarea deformării şi ratei deformării sistolice a miocardului pot fi de asemenea folosite în acest scop [37].
• Cardiomiopatia hipertrofică apicală trebuie diferenţiată de sindromul hipereozinofilic: obliterarea cavităţii VS atât în sistolă, cât şi în diastolă prin prezenţa materialului eozinofilic, cu ecogenitate diferită de cea a peretelui subiacent [4].

Surse frecvente de eroare

• măsurare incorectă a SIV în mod M sau 2D în diferite variante anatomice: trabecularea excesivă a VD sau prezenţa benzii moderatoare în VD - trebuie utilizate întotdeauna secţiuni multiple pentru vizualizarea corectă a acestor structuri şi măsurarea corectă a pereţilor VS

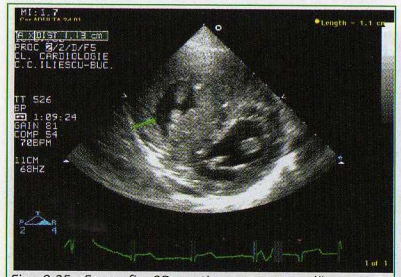

Fig. 9.25. Ecografie 2D secţiune parasternală ax scurt la o pacientă cu stenoză pulmonară strânsă. Se observă hipertrofia de pereţi VD (SIV = 23 mm, perete liber VD = 11,3 mm), putând preta la confuzii cu CMH cu hipertrofie septală.

• HVD cu SIV hipertrofiat – nu există obstrucţie în tractul de ejecţie VS.

În prezenţa HVD izolată care conduce la hipertrofie importantă a SIV trebuie căutată eventuală stenoză pulmonară drept cauză a hipertrofiei (Fig.9.25)

• prezenţa gradientului în tractul de ejecţie al VS + SAM + regurgitare mitrală:
- vârstnici cu HTA veche şi hipertrofie septală care asociază frecvent angulare accentuată a septului („burelet septal subaortic"), care trebuie diferenţiată de hipertrofia septală asimetrică din CMH
- pacienţi cu depleţie volemică aflaţi sub suport inotrop pozitiv (tipic în secţii de terapie intensivă)
• confundarea anvelopei de regurgitare mitrală cu cea din tractul de ejecţie VS în CMHO – regurgitarea mitrală debutează mai precoce şi are velocităţi mai mari.

CARDIOMIOPATIA RESTRICTIVĂ

DEFINIŢIE

Cardiomiopatia restrictivă (CMR) reprezintă o boală primară a miocardului caracterizată prin creşterea rigidităţii ventriculare cu alterarea marcată a umplerii diastolice, astfel încât creşteri minime ale volumului determină creşteri marcate ale presiunii intraventriculare.

Clasificarea etiologică a CMR cuprinde:

• forme cu afectare miocardică: infiltrative (ex. amiloidoza, sarcoidoza), neinfiltrative (ex. CMR idiopatică) şi boli de stocare (hemocromatoza, boala Fabry)
• forme cu afectare endocardică (fibroza endomiocardică, sindrom hipereozinofilic, carcinoid).

Afectarea este biventriculară, cu implicare VD prin grade variabile de îngroşare a pereţilor, infiltrare şi anomalii ale fluxului Doppler transtricuspidian şi ale fluxului în venele hepatice similare cu cele corespunzătoare cavităţilor stângi [3].

CARACTERISTICI GENERALE ECOCARDIOGRAFICE

Ecografia 2D şi Mod M

• cavităţi ventriculare de dimensiuni normale sau uşor reduse
• grade variabile de îngroşare a pereţilor ventriculari în funcţie de etiologie (ex. CMR idiopatică este asociată cu grosime normală a pereţilor).
• dilatare biatrială (uneori severă) (Fig.9.26)
• VCI dilatată (presiuni intraatriale drepte crescute) (Fig.9.27)

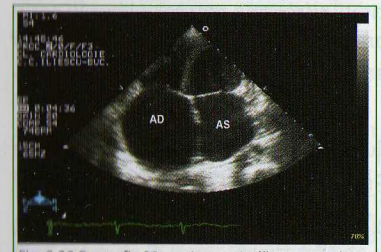

Fig. 9.26 Ecografie 2D secţiune apicală 4 camere la un pacient cu CMR. Se observă dilatarea biatrială severă şi ventriculi de dimensiuni normale.

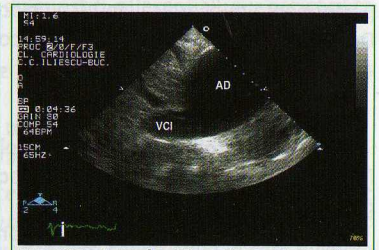

Fig. 9.27. Ecografie 2D secţiune subcostală cu vizualizarea dilatării importante a VCI la o pacientă cu CMR.

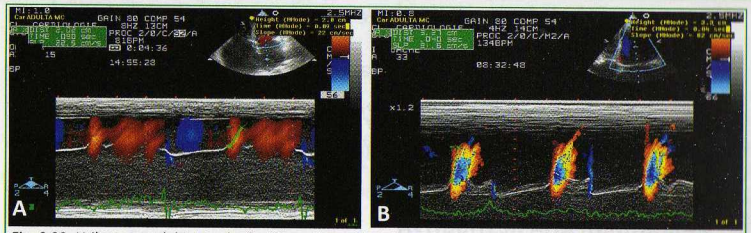

Fig. 9.28. Utiltatea modului M color în diferenţierea CMR de pericardita constrictivă. A. Măsurarea velocităţii de propagare a fluxului mitral la o pacientă cu CMR indică Vp = 22,5 cm/s (net scăzut, expresie a afectării miocardice). B. La un pacient cu pericardită constrictivă, valoarea Vp este normală (81,6 cm/s), reflectând lipsa de implicare a miocardului în procesul patologic

• valorile reduse ale excursiei inelului mitral şi tricuspidian (MAPSE şi TAPSE).

Mod M color

• Viteza de propagare a fluxului sangvin în VS (Vp) este < 45 cm/s (fig.9.28. A) în contextul afectării miocardice (diagnostic diferenţial cu pericardita constrictivă, în care obstacolul la umplerea VS fiind extramiocardic, Vp este normală sau chiar crescută) (Fig.9.28.B).

Examen Doppler

Este esenţial pentru stabilirea diagnosticului, evaluarea funcţiei sistolice, diastolice VS şi a HTP.

Evaluarea funcţiei sistolice

• funcţia sistolică globală (evaluată pe baza FEVS) este păstrată (sau doar uşor alterată) până în stadiile tardive

• chiar în condiţiile unei FEVS normale există elemente de disfuncţie longitudinală VS prezente încă din stadiile precoce ale evoluţiei bolii [48,49]: scăderea MAPSE; scăderea velocităţii undei S' la nivelul inelului mitral septal < 8 cm/s; scăderea deformării longitudinale VS

• funcţia sistolică a VD se poate aprecia prin calcularea indicelui de performanţă miocardică (Tei) şi a velocităţii sistolice a peretelui liber VD prin Doppler tisular (valori sub 9,5 cm/s corespund unei fracţii de ejecţie VD de aproximativ 40%)[50].

Evaluarea funcţiei diastolice

Fluxul diastolic transmitral: evoluţie de la profilul de tip „relaxare întârziată" (ce poate fi întâlnit în stadiile incipiente inclusiv în amiloidoză) până la profilul restrictiv clasic:

- raportul E/A mai mare decât 2, prin creşterea velocităţii protodiastolice (unda E frecvent peste 1 m/s) şi scăderea marcată a velocităţii de umplere telediastolică (unda A frecvent sub 0,5 m/s)

Pacienţii cu CMR asociază frecvent regurgitare mitrală, care poate conduce la o creştere a velocităţii undei E peste 1m/s dacă este importantă hemodinamic.

- scăderea TDE (<160 ms) - datorată opririi bruşte a umplerii VS după atingerea precoce a capacităţii de distensie maximă a acestuia şi egalizarea presiunilor din AS şi VS.

- în general, TRIV sub 60 ms - presiunea crescută din AS deschizând rapid valva mitrală.

Profilul restrictiv al fluxului diastolic transmitral nu este specific CMR, el poate să apară şi în cardiopatia hipertensivă, stadiile finale ale CMD, cardiomiopatia hipertrofică [3] (vezi şi Capitolul 3).

Fluxul Doppler în venele pulmonare:

- velocitatea undei S este redusă, creşte velocitatea undei D, raportul S/D fiind cu atât mai mic cu cât presiunea în AS este mai mare (tipic în CMR raport S/D < 0,5)

- creşterea amplitudinii şi duratei undei A_R

Doppler tisular:

- velocităţi e' scăzute indiferent de aspectul fluxului Doppler transmitral [51] (valoarea de 8 cm/s fiind un prag util pentru diagnosticul diferenţial cu pericardita constrictivă, în care de obicei e' > 8 cm/s)[52].

Umplerea diastolică a cordului drept se estimează prin analiza fluxului transtricuspidian şi a fluxului în venele hepatice şi depinde de gradul implicării VD.

O grosime a peretelui lateral VD de peste 7 mm se corelează cu existenţa unui profil restrictiv de umplere VD [53].

Analiza fluxului transtricuspidian:

• aspectul umplerii diastolice va fi asemănător cu cel mitral

• asocierea unei regurgitări tricuspidiene importante determină creşterea undei E

• lipsa variaţiilor respiratorii - diagnostic diferenţial cu pericardita constrictivă

Analiza fluxului în venele hepatice - din fereastră subcostală, examinare Doppler pulsat:

• undă a proeminentă de reflux în timpul contracţiei atriale

• velocitate sistolică mult scăzută faţă de cea diastolică

În CMR fluxul din venele hepatice este singurul flux Doppler influenţat sensibil de manevrele respiratorii, fluxurile retrograde sistolic şi diastolic fiind crescute în inspir (invers faţă de pericardita constrictivă în care fluxurile retrograde cresc în expir).

Evaluarea HTP

Hipertensiunea pulmonară asociată CMR este de obicei moderată, cu PAPs în jurul valorilor de 40-50 mmHg [54].

DIAGNOSTIC DIFERENŢIAL CU PERICARDITA CONSTRICTIVĂ

Atât pericardita constrictivă cât şi cardiomiopatia restrictivă se caracterizează prin afectarea umplerii ventriculare în condiţiile unei funcţii sistolice normale sau aparent normale, cu implicare variabilă a cavităţilor.

Diagnosticul diferenţial este foarte important în practică întrucât în majoritatea cazurilor pericardita constrictivă are tratament chirurgical specific. Ecocardiografia are un rol foarte important în stabilirea diagnosticului, în urma analizei mai multor elemente morfologice şi mai ales funcţionale. Pentru diagnosticul diferenţial, vezi Capitolul 11 (Tabel 11.4).

TRĂSĂTURI ECOCARDIOGRAFICE SPECIFICE ÎN FUNCŢIE DE ETIOLOGIE

În afară de tabloul clinic şi paraclinic specific fiecărei etiologii a CMR, anumite trăsături ecocardiografice pot orienta diagnosticul etiologic.

Sindromul hipereozinofilic:

- tromboză/material eozinofilic intraventricular stâng frecvent în apexul VS, cu obliterare gradată a acestuia în absenţa unor tulburări de cinetică [55]
- formare de tromb/depunere de material eozinofilic pe valva mitrală posterioară şi regurgitare mitrală semnificativă [5].

Amiloidoza:

- aspect granular strălucitor al miocardului (apare încă din stadiul precoce şi se însoţeşte de disfuncţie diastolică tip relaxare întârziată)
- grosime crescută a pereţilor ventriculari, în special SIV
- îngroşare a septului interatrial (SIA „în halteră")
- valve îngroşate dar cu mobilitate normală
- folosirea noilor metode de evaluare a funcţiei sistolice (imagistica de deformare miocardică) poate evidenţia precoce, înainte de scăderea FEVS, scăderea deformării şi ratei deformării miocardice longitudinale la pacienţi asimptomatici cu afectare cardiacă în cadrul amiloidozei primare [56].

Amiloidoza focală cu îngroşare a septului poate mima o cardiomiopatie hipertrofică asimetrică, dar disfuncţia sistolică VS exclude CMH.

Un miocard cu textură anormală, intens reflectogen poate fi întâlnit şi în hipertrofiile ventriculare primare şi secundare, fibroza ventriculară sau în alte procese infiltrative [55].

CARDIOMIOPATIA ARITMOGENĂ A VENTRICULULUI DREPT

DEFINIŢIE

Cardiomiopatia aritmogenă a VD (CAVD) se caracterizează prin înlocuirea progresivă a miocardului VD cu ţesut fibro-adipos, cu anomalii de funcţie regională şi globală VD.

Ventriculul stâng este afectat în aproape o treime din cazuri, de obicei mai puţin sever decât VD, tipic la nivelul peretelui inferolateral [9].

CARACTERISTICI ECOCARDIOGRAFICE

- creşterea dimensiunilor tractului de ieşire din VD - o dimensiune peste 32 mm, măsurată din secţiune parasternală ax lung are specificitate de 95% şi sensibilitate de 75% pentru diagnosticul de CAVD [57].
- anomalii de cinetică parietală VD, mai frecvent la nivelul apexului şi peretelui anterior: akinezie, diskinezie sau anevrisme localizate, saculare de perete VD (Fig. 9.27)
- disfuncţie sistolică VD - se foloseşte variaţia procentuală a ariei VD, o valoare ≤33% având specificitate de 95% pentru diagnostic (cu o sensibilitate de 55%)
- presiunea în artera pulmonară - tipic scăzută în contextul disfuncţiei sistolice VD (velocitate scăzută a fluxului sistolic transtricuspidian, de obicei < 2m/s)
- ecocardiografia de contrast poate fi utilă pentru aprecierea cu acurateţe a morfologiei VD

Criteriile ecocardiografice (Tabel 9.5) ocupă un loc important în algoritmul de diagnostic al CAVD alături de criteriile clinice, ECG, histopatologice, genetice şi cele bazate pe rezonanţă magnetică şi angiografie VD. Diagnosticul se bazează pe existenţa a două criterii majore, un criteriu major şi două criterii minore sau patru criterii minore [57].

La pacienţii cu CAVD, parametrii de deformare miocardică evaluaţi prin Doppler tisular sau ecocardiografie speckle tracking la nivelul peretelui liber VD au acurateţe mai mare pentru detectarea disfuncţiei sistolice comparativ cu parametrii ecocardiografici clasici [58]. Mai mult, s-a demonstrat recent că la 71% dintre subiecţii asimptomatici purtători ai mutaţiilor genetice specifice CAVD se pot detecta anomalii ale deformării longitudinale bazale a peretelui liber VD[59].

Fig 9.29 Ecocardiografie 2D, secţiune parasternală ax scurt - pacient cu displazie aritmogenă VD. Se observă dilatarea VD, cu prezenţa unui anevrism localizat la nivelul peretelui liber (săgeată).

Tabel 9.5. Criterii ecocardiografice propuse pentru diagnosticul CAVD [57]

Criterii	Cinetică VD*	DTDVD - PAxL	DTDVD-PAxS	Variaţia procentuală a ariei VD
MAJORE	Akinezie/ diskinezie/ anevrism	≥32 mm (≥19 mm/m²)	≥36 mm (≥21 mm/m²)	≤33%
MINORE	Akinezie/ diskinezie	29 - 32 mm (16 - 19 mm/m²)	32 - 36 mm (18 - 21 mm/m²)	33 - 40%

DTDVD, diametrul telediastolic al VD

* pentru a constitui un criteriu de diagnostic anomaliile de cinetică VD trebuie însoţite obligatoriu de dilatarea VD evaluată în secţiune parasternală ax lung (PAxL) sau scurt (PAxS)

CARDIOMIOPATII NECLASIFICATE

CARDIOMIOPATIA PRIN NON-COMPACTAREA VS

Non-compactarea VS este o afecţiune cu determinism genetic caracterizată morfologic printr-un aspect de dublu strat al miocardului (un strat subţire de miocard compactat adiacent epicardului şi un strat mai gros de miocard non-compactat adiacent endocardului) (Fig.9.30.A şi B)

Non-compactarea VS este încadrată ca formă distinctă de cardiomiopatie deşi unii autori o consideră o caracteristică morfologică pe care o pot adopta multe cardiomiopatii distincte din punct de vedere fenotipic. Poate surveni izolat sau în asociere cu boli cardiace congenitale, precum boala Ebstein sau cardiopatii congenitale complexe cianogene şi unele afecţiuni neuromusculare [1].

Caracteristici ecocardiografice

• peretele VS apare îngroşat cu aspect de dublu strat al miocardului – stratul extern, subţire, compact şi stratul intern, gros, trabeculat cu recesuri adânci

• raportul dintre stratul non-compactat şi cel compact măsurate în telesistolă în secţiune parasternal ax scurt este peste 2 (criteriu de diagnostic - criteriile Jenni)[60]

• modificările de structură sunt prezente predominant la nivelul segmentelor medii ale pereţilor lateral şi inferior şi la nivelul apexului VS

• trabecularea excesivă se defineşte prin prezenţa a cel puţin trei trabecule la nivelul peretelui liber VS, apical de muşchii papilari, vizibile în aceeaşi secţiune ecocardiografică [8]

• există hipokinezie atât în segmentele cu miocard non-compactat cât şi în segmentele neafectate, cu FEVS scăzută global

• spaţiile intertrabeculare se umplu direct cu sânge din cavitatea VS – vizualizare în Doppler color sau ecocardiografie de contrast (Fig.9.30.C)

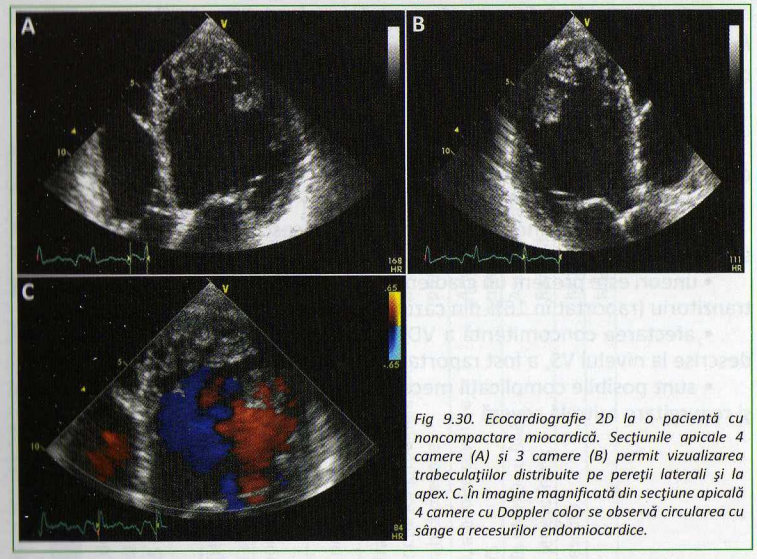

Fig 9.30. Ecocardiografie 2D la o pacientă cu noncompactare miocardică. Secţiunile apicale 4 camere (A) şi 3 camere (B) permit vizualizarea trabeculaţiilor distribuite pe pereţii laterali şi la apex. C. În imagine magnificată din secţiune apicală 4 camere cu Doppler color se observă circularea cu sânge a recesurilor endomiocardice.

Posibile surse de eroare în evaluarea ecografică a noncompactării miocardice

• noncompactarea VS care afectează apexul se poate confunda cu cardiomiopatia dilatativă cu trombi multipli în apexul VS [3]

• trabecularea excesivă a VS se poate întâlni şi în [60]:

- cordul normal, cardiomiopatia hipertrofică, hipertrofiile ventriculare secundare – contractilitatea este însă neafectată în aceste situaţii
- cardiomiopatia dilatativă, cardiomiopatia hipertensivă sau cardiomiopatiile valvulare – lipseşte însă structura de bistrat a miocardului ventricular.

CARDIOMIOPATIA TAKOTSUBO

Cardiomiopatia Takotsubo (sindromul de balonizare apicală) este caracterizată printr-o disfuncţie sistolică regională tranzitorie la nivelul segmentelor apicale şi medii ale pereţilor VS, cu păstrarea contracţiilor normale la nivel bazal, în absenţa bolii coronariene obstructive demonstrabile angiografic.

• majoritatea cazurilor din literatură (90%) au fost descrise la femei, cel mai frecvent post-menopauză, în context de stres fizic sau emoţional

• tabloul clinic, electrocardiografic şi biologic este de sindrom coronarian acut

• de obicei, disfuncţia VS este rapid reversibilă, în zile-saptamâni, iar riscul de recurenţă este mic

Acelaşi tip de disfuncţie miocardică tranzitorie VS se întâlneşte ocazional la pacienţii cu hemoragie intracraniană sau accidente vasculare cerebrale acute („stunning" miocardic neurogen)[1].

Caracteristici ecocardiografice:

- hipokinezie, akinezie sau diskinezie tranzitorie a segmentelor medii VS cu sau fără afectarea segmentelor apicale
- contracţii păstrate la nivelul segmentelor bazale VS
- anomaliile de cinetică segmentară depăşesc de obicei distribuţia unei singure artere coronare epicardice
- uneori este prezent un gradient presional dinamic intraventricular stâng tranzitoriu (raportat în 16% din cazuri) [1]
- afectarea concomitentă a VD, cu modificări de cinetică similare celor descrise la nivelul VS, a fost raportată în 30% din cazuri [61]
- sunt posibile complicaţii mecanice: ruptura de perete liber ventricular şi regurgitare mitrală severă

DIAGNOSTICUL DIFERENŢIAL ECOGRAFIC AL PRINCIPALELOR TIPURI DE CARDIOMIOPATII

	CMD	CMH	CMR
Dimensiuni cavităţi	Dilatarea VS în principal dar şi a AS, AD şi VD	Ventriculi de dimensiuni normale (excepţie stadiul final) Dilatare AS (mai ales în caz de RM asociată)	Ventriculi de dimensiuni normale sau uşor reduse Dilatare biatrială
Grosime pereţi	Normală, dar cu masă VS crescută	Crescută (HVS tipic asimetrică dar poate fi şi simetrică)	De obicei uşor crescută
Funcţie sistolică VS	Moderat-sever redusă	Aparent normală până în stadiile tardive	Normală
FEVS	Scăzută	Crescută, normală, redusă tardiv	Normală sau uşor redusă, tardiv redusă
Contractilitate	Redusă global Asincronism de contracţie inter- şi intraventricular	Hipercontractilitate aparentă însă disfuncţia longitudinală este demonstrabilă precoce	Disfuncţie longitudinală VS prezentă încă din stadiile precoce
Funcţie diastolică VS	Anormală	Anormală, afectare severă a relaxării VS	Anormală, tipic profil restrictiv al umplerii VS
Regurgitare mitrală	Frecvent asociată De obicei jet central	Prezentă în CMHO cu SAM De obicei jet excentric	Asociată uneori Rar RM diastolică
PAPs	Crescută	Uneori crescută	Moderat crescută
Funcţie VD	Normală sau scăzută	Normală	Normală sau scăzută

CAPITOLUL 10
HIPERTENSIUNEA PULMONARĂ ŞI FUNCŢIA VENTRICULULUI DREPT

Definiţie.....259
Evaluarea hipertensiunii pulmonare.....259
Evaluarea ventriculului drept.....266

DEFINIŢIE

Hipertensiunea pulmonară (HTP) este definită ca o valoare a presiunii arteriale pulmonare medii (PAPm) în repaus≥ 25 mmHg, determinată invaziv, prin cateterism cardiac [1].

Determinarea ecocardiografică este acceptată pentru estimarea probabilității prezenței unor presiuni crescute la nivelul arterei pulmonare (vezi Tabel 1). Clasificarea severității HTP pe baza ecocardiografiei nu este însă recomandată din cauza acurateței scăzute a acesteia [1].

EVALUAREA HIPERTENSIUNII PULMONARE

Evaluarea presiunii pulmonare se face cel mai frecvent în practică folosind gradientul sistolic dintre ventriculul drept (VD) și atriul drept (AD) calculat pe baza anvelopei de regurgitare tricuspidiană obținută prin Doppler continuu [2]. Anumite situații impun însă utilizarea unor parametri multipli, atât Doppler cât și de ecografie 2D, pentru estimarea prezenței HTP.

ESTIMAREA PRESIUNII ARTERIALE PULMONARE FOLOSIND EXAMINAREA DOPPLER

Regurgitarea tricuspidiană (RT)

Se utilizează velocitatea maximă a jetului de regurgitare tricuspidiană ($V_{max\ RT}$), obținută cu ajutorul Doppler-ului continuu (Fig.10.1).

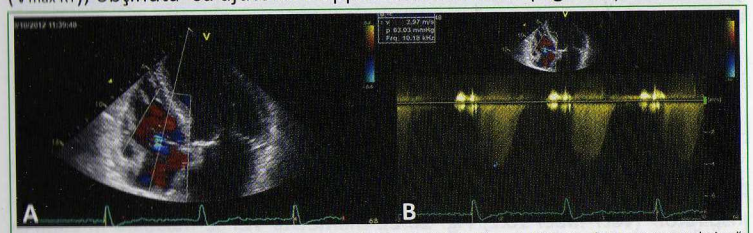

Fig.10.1. Determinarea gradientului VD-AD cu ajutorul Doppler-ului continuu. A. Direcția de interogare trebuie să treacă prin originea jetului de regurgitare identificat la Doppler color și să fie cât mai paralelă cu acesta. B. Velocitatea maximă a regurgitării tricuspidiene, care corespunde unei HTP probabile, este de 3,97 m/s, reflectând un gradient VD-AD de 63 mmHg.

Pentru obținerea unei anvelope utilizabile de RT se pot folosi secțiunile apical 4 camere, parasternal ax lung modificat pentru tractul de intrare al VD, parasternal ax scurt la baza marilor vase și subcostal.

Obținerea unei imagini clare 2D a valvei tricuspide este foarte importantă. Aceasta presupune adesea modificarea secțiunilor clasice cu centrarea pe valva tricuspidă. In apical 4 camere (secțiunea cea mai utilizată) deplasarea sondei câteva spații intercostale mai sus și înspre medial poate duce la obținerea unei vizualizări mai bune a jetului de RT. Alinierea la flux este esențială, ca în orice metodă Doppler, și poate necesita mișcări ale transductorului cu „sacrificarea" secțiunilor clasice. Cursorul trebuie să intercepteze originea jetului (zona de convergență).

Dacă nu se reușește obținerea unei anvelope complete nu se va utiliza gradientul maxim obținut, ci se va tenta din alte secțiuni obținerea unei anvelope complete.

Datorită variației hemodinamicii inimii drepte cu respirația măsurătorile vor fi efectuate în apnee expiratorie. La pacienții cu fibrilație atrială se va folosi media a 5 cicluri cardiace.

Conform ecuației Bernoulli simplificate [3]:

Gradient VD-AD = 4 $V^2_{max\ RT}$

Adăugând acestui gradient presiunea de la nivelul AD se obține valoarea presiunii în VD în timpul sistolei (PVDs), care este aceeași cu presiunea sistolică în artera pulmonară în absența unui obstacol în tractul de ejecție VD.

PAPs=PVDs=Gradient VD-AD+ PAD

PAPs=4 $V^2_{max\ RT}$+ PAD

Nu există o corelație între gradul regurgitării tricuspidiene și PAPs.

Regurgitarea tricuspidiană apare în condiții normale la >75% din populația adultă, fiind în acest caz de grad mic și având velocități ale jetului de 2-2,5 m/s. O velocitate mai mare de 3,4 m/s sugerează HTP.

In funcție de velocitatea maximă a jetului de RT se estimează probabilitatea existenței unei HTP conform Tabel 10.1.

Valoarea PAPs crește cu vârsta, valori de 40 mmHg peste 60 de ani intrând în spectrul de normalitate [5].

Estimarea presiunii atriale drepte (PAD)

Ecografic PAD este estimată prin evaluarea venei cave inferioare (VCI) în timpul respirației, din secțiunea subcostală, apreciind în mod M colapsul inspirator (vezi Tabel 10.2, Fig. 10.2). Diametrul VCI se măsoară în expir și respectiv în inspir profund sau în timpul unui inspir scurt repetat („sniff" inspirator).

Tabel 10.1. Estimarea probabilității prezenței HTP pe baza velocității regurgitării tricuspidiene ($V_{max\ RT}$), presupunând o presiune atrială dreaptă normală de 5 mmHg [1,4]

	V_{maxRT}	PAPs	Alți parametri ecografici care sugerează HTP[§]
HTP improbabilă	≤2,8	≤36	-
HTP posibilă	≤2,8 2,9-3,4	≤36 37-50	+ ±
HTP probabilă	>3,4	>50	±

Alți parametri ecografici care sugerează HTP
- dilatarea cavităților drepte
- hipertrofie ventriculară dreaptă
- dilatarea arterei pulmonare
- aspectul sub forma literei "D" al VS datorită aplatizării SIV
- creșterea velocității protodiastolice a regurgitării pulmonare (semn de creștere a presiunii arteriale pulmonare medii- PAPm)
- scăderea timpului de ascensiune pulmonară (măsurat prin Doppler pulsat la nivelul valvei pulmonare, de la începutul ejecției până la atingerea velocității sistolice maxime; permite de asemenea estimarea PAPm)

Valoarea PAD este importantă mai ales la pacienții cu valori intermediare ale gradientului VD-AD.

La aprecierea colapsului inspirator în mod M trebuie avută grijă ca în timpul manevrelor respiratorii direcția de interogare să nu părăsească traiectul VCI, generând un aspect fals de colabare.

Colapsul VCI nu reflectă cu acuratețe PAD la pacienții ventilați mecanic. De asemenea, are acuratețe scăzută în cazul valorilor intermediare ale PAD [3].

Tabel 10.2. Estimarea presiunii atriale drepte pe baza diametrului venei cave inferioare [3]

PAD	0-5 mmHg	5-10 mmHg		10-20 mmHg
Diametrul VCI	≤2,1 cm	≤2,1 cm	>2,1 cm	>2,1 cm
Colaps inspirator	>50%	<50%	>50%	<50%

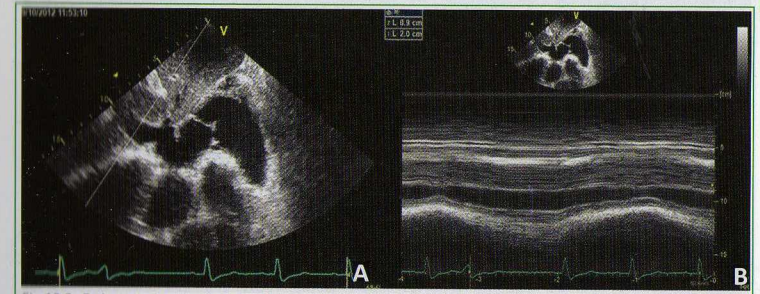

Fig.10.2. Estimarea PAD pe baza dimensiunilor și colapsului inspirator al venei cave inferioare. A. Imagine 2D subcostală ce permite măsurarea directă a diametrului VCI, dar și orientarea liniei de mod M perpendiculară pe pereții VCI. B. Ecografie mod M cu măsurarea diametrelor expirator și inspirator al VCI. In acest caz diametrul bazal al VCI=2,0 cm, colaps inspirator peste 50% (0.9 cm față de 2.0 cm), rezultând o PAD estimată de 5 mmHg.

Estimarea PAD pe baza fluxului din venele hepatice

Interogarea fluxului venos nu se poate face la nivelul VCI datorită orientării perpendiculare pe direcția de insonație. Din acest motiv se folosește aspectul fluxului la nivelul venelor hepatice (paralel cu direcția de interogare). Aspectul fluxului venos hepatic este similar cu cel al fluxului venos pulmonar (vezi Capitol 3) (Fig.10.3).

O presiune atrială dreaptă crescută va face ca umplerea AD să fie mai dificilă în cursul sistolei ventriculare (când AD este o cavitate închisă), sângele intrând mai ușor în atriu dinspre circuitul venos odată cu deschiderea valvei tricuspide (diastola ventriculară).

Aprecierea procentului în care umplerea are loc în timpul sistolei se face cu ajutorul fracției de umplere sistolice - (FUS) calculată pe baza integralelor velocitate timp (IVT) astfel:

FUS = IVTS / (IVTS+ IVTD)

O valoare a FUS < 55% este sugestivă pentru PAD > 8 mmHg [6].

Amplitudinea undei A_R > amplitudinea undei S este de asemenea predictivă pentru PAD crescută [4,6].

Probleme posibile în estimarea PAPs:

• în RT severe (echivalente cu o comunicare liberă sistolică între VD și AD), când presiunea din AD se apropie de cea din VD, cu diminuarea semnificativă a gradientului VD-AD, estimarea PAPs pe baza RT subestimează adesea gradul HTP (Fig.10.4). Un semn sugestiv este reprezentat de o anvelopă Doppler continuu a RT triunghiulară, intensă și cu velocități mici. Aprecierea PAP necesită în acest caz aplicarea metodelor alternative (TAP, regurgitarea pulmonară).

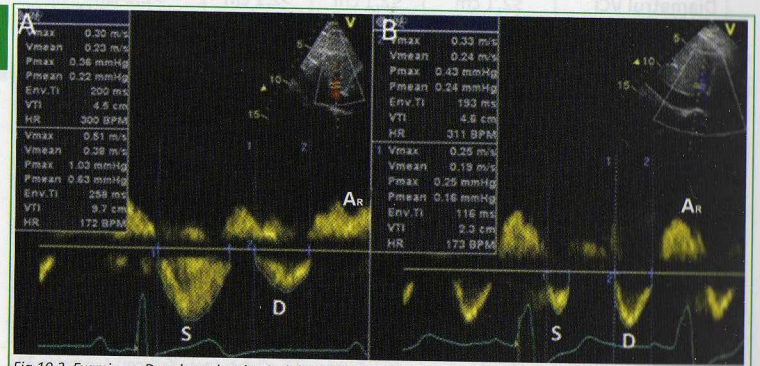

Fig.10.3. Examinare Doppler pulsat la nivelul venelor hepatice. A. La normal, fluxul are o componentă sistolică (S) –umplerea în timpul sistolei ventriculare, o componentă diastolică (D)- umplerea în timpul diastolei ventriculare și o componentă pozitivă (AR)- refluxul sângelui în sistemul venos în timpul sistolei atriale. B. Creșterea PAD face ca umplerea în timpul sistolei să se facă cu dificultate, fluxul fiind predominant diastolic.

• în condițiile unei disfuncții VD semnificative, gradientul VD-AD nu mai este utilizabil pentru estimarea PAPs. In aceste situații se vor folosi celelalte metode de determinare a PAP. Utilă în aceste situație este și determinarea rezistenței vasculare pulmonare (vezi mai jos) [7]

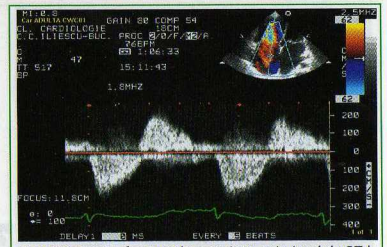

Fig.10.4. Ecografie Doppler continuu prin jetul de RT la un pacient cu HTP severă și presiune crescută în AD, la care gradientul VD-AD (25 mmHg) subestimează gradul HTP

• o regurgitare tricuspidiană organică severă poate genera ea însăși o creștere ușoară a PAPs (valori în jur de 40 mmHg) prin suprasarcină de volum; această situație poate genera confuzie cu o RT severă funcțională în condiții de PAPs mult crescută, dar care este subestimată pe baza gradientului VD-AD. Determinarea PAP prin alte metode și o rezistență vasculară pulmonară crescută tranșează diagnosticul [7]

• jetul de RT este folosit pentru măsurarea PAPs în condițiile egalității între PVDs și PAPs (în absența stenozei pulmonare). În prezența stenozei pulmonare infundibulare sau valvulare, PAPs poate fi estimată scăzând din PVDs diferența de presiune VD-AP (derivată din velocitatea jetului prin valva pulmonară, V_{AP}):

$PAPs = (4\ V_{max\ RT}^2 + PAD) - 4V_{AP}^2$

• când există dificultăți în măsurarea dimensiunilor și variațiilor cu respirația ale VCI, aprecierea PAPs se face sub forma unui interval al valorilor posibile

• penetranța redusă a ultrasunetelor la pacienții cu cord pulmonar – în majoritatea cazurilor se poate utiliza fereastra subcostală.

Regurgitarea pulmonară în evaluarea HTP

Prezența regurgitării pulmonare permite estimarea presiunii arteriale pulmonare medii și diastolice (Fig.10.5).

La sfârșitul diastolei, velocitatea jetului de regurgitare pulmonară (V_{RP}) reflectă gradientul de presiune dintre AP și VD, iar presiunea telediastolică din VD este egală cu PAD, astfel încât:

$PAPd = 4 \times V^2_{RPtelediast} + PAD$ (Fig.10.5A și B)

PAPm poate fi estimată pe baza gradientului maxim de presiune dintre AP și VD de la începutul diastolei. [7,8]

$PAPm = 4 \times V^2_{RP\ protodiast} + PAD$ (Fig10.5A și C)

Timpul de ascensiune în artera pulmonară (TAP)

Aspectul fluxului în tractul de ejecție al VD se modifică pe măsură ce PAP crește, prin scurtarea fazei de accelerație datorită egalizării rapide a

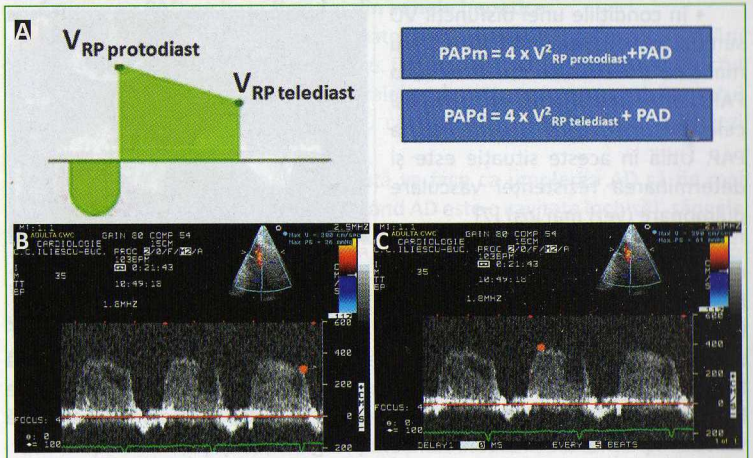

Fig.10.5. A. Reprezentare schematică a metodei de detereminare a PAPm şi PAPd pe baza anvelopei de Doppler continuu de RP. B. Exemplu de determinare a valorii gradientului telediastolic AP-VD. C. Exemplu de măsurare a gradientului protodiastolic AP-VD.

presiunilor din VD şi AP. Pentru evaluarea acestui parametru, eşantionul de Doppler pulsat se plasează la nivelul inelului pulmonar, cât mai central. Plasarea medială a eşantionului are ca rezultat subestimarea TAP.

Se consideră că o înregistrare corectă surprinde click-ul telesistolic de închidere a valvei pulmonare.

Se va căuta de asemenea obţinerea gradului celui mai mic de lărgime spectrală (anvelopa cât mai „neagră" în interior).

TAP se măsoară de la debutul ejecţiei până la vârful anvelopei. (Fig.10.6).

Valorile normale ale TAP sunt de peste 120 ms.

O valoare a TAP < 100 ms este sugestivă pentru prezenţa HTP [3] iar valori <70 ms se întâlnesc într-o HTP severă.

Măsurarea TAP permite estimarea PAP medii (PAPm) [3,10]

PAPm = 79 - 0,45 x TAP

La pacienţii la care nu se reuşeşte obţinerea unei anvelope de regurgitare tricuspidiană utilizabilă în calculul PAPs, TAP poate reprezenta singurul indiciu de HTP. Este util de

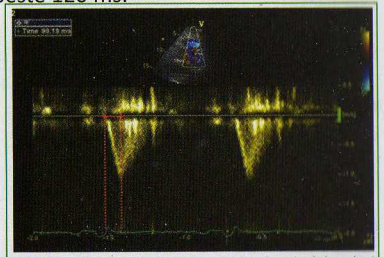

Fig.10.6. Ecografie Doppler pulsat la nivelul valvei pulmonare. După o optimizare a vitezei de derulare a imaginii pentru o vizualizare cât mai bună a anvelopei anterograde pulmonare, se măsoară intervalul de timp de la debutul ejecţiei până la vârful sistolic; TAP= 98 ms.

asemenea ca argument ajutător în cazul unor gradiente VD-AD intermediare sau în situaţiile în care gradientul VD-AD este inutilizabil (ex. regurgitare tricuspidiană liberă).

Prezenţa unei incizuri mezosistolice pe panta descendentă a fluxului pulmonar este semn de HTP severă (Fig.10.7).

In prezenţa disfuncţiei sistolice de VD, ca şi în cazul supraîncărcării volemice drepte (ex. DSA), timpul de ejecţie al VD, şi deci TAP, sunt crescute, TAP nefiind un parametru fiabil pentru estimarea HTP în aceste situaţii [6].

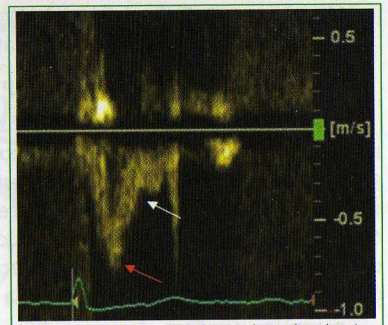

Fig.10.7. Aspectul anvelopei Doopler pulsat la nivelul valvei pulmonare la un pacient cu HTP severă. Se remarcă vârful sistolic atins precoce (săgeată roşie) (timp de ascensiune scăzut) şi incizura mezosistolică la nivelul pantei descendente (săgeată albă) [4].

Limitele metodei:

- depinde de măsurarea unui interval de timp relativ scurt, cu posibile erori în apreciere şi reproductibilitate scăzută. Tehnic, necesită utilizarea unei viteze de derulare a imaginii cât mai rapide, optim 100 mm/s, pentru reducerea erorilor de măsurare [4].
- plasarea eşantionului Doppler de-a lungul curburii interne a peretelui AP (profilul fluxului în AP are aspect "răsucit" în 3D, cu velocităţi şi acceleraţie crescute de-a lungul curburii interne) poate duce la măsurarea unui TAP scăzut în absenţa HTP
- tahicardia determină subestimarea TAP.

ESTIMAREA REZISTENŢEI VASCULARE PULMONARE (RVP)

Poate fi utilă pentru identificarea situaţiilor cu HTP atunci când alte metode nu sunt concludente:

- RT secundară liberă (fără gradient VD-AD semnificativ)
- disfuncţie severă de VD
- creşterea valorilor PAPs prin debit crescut – regurgitare tricuspidiană organică severă, atleţi.

Formula de calcul a rezistenţei vasculare pulmonare (exprimată în unităţi Wood, UW) este:

$$RVP = \frac{V_{max\ RT}}{IVT_{TEVD}} \times 10 + 0,16$$

unde V_{maxRT} reprezintă velocitatea maximă a fluxului de regurgitare tricuspidiană iar IVT_{TEVD} integrala velocitate timp în tractul de ejecţie VD [11] (Fig.10.8).

Valori normale RVP < 1,5 Unități Wood
RVP crescute semnificativ > 3 unități Wood [3].

EVALUAREA VENTRICULULUI DREPT

Evaluarea VD (volume, masă, funcție) a constituit dintotdeauna o provocare în practică datorită formei complexe, neasimilabilă nici unei forme geometrice cunoscute, și care din acest motiv nu se încadrează în modelele simple de calculare a volumelor. De aceea, funcția VD este dificil de explorat cu ajutorul ecografiei clasice bidimensionale, necesitând metode ce pot oferi date tridimensionale (ecografie 3D, rezonanță magnetică). Ecografia 2D poate oferi însă date calitative privind funcția VD, extrem de utile în practică.

DIMENSIUNILE VD

Datorită variațiilor importante cu respirația, măsurătorile vor fi făcute în apnee post expiratorie.

Evaluarea VD se va face din toate secțiunile cunoscute (Fig.10.9).

In secțiunea apicală 4 camere, dimensiunile VD pot fi ușor supraestimate dacă transductorul nu este plasat chiar la vârful cordului, interceptând astfel o regiune mai mare a VD. Secțiunea va cuprinde deci obligatoriu apexul VD. Pentru a obține o secțiune care nu supraapreciază VD se va deplasa transductorul câteva spații intercostale mai jos și spre posterior. Se măsoară telediastolic trei dimensiuni: bazal (la nivelul valvei tricuspide), medio-ventricular (cea mai folosită) și bază-apex (Fig.10.10) [3,13]. Valorile normale sunt prezentate în Tabel 3 [3].

Tractul de ejecție (TEVD) se măsoară la două niveluri - proximal (supraaortic) și distal (supra-pulmonar).

Aprecierea rapidă, calitativă a dilatării de VD se face comparativ cu dimensiunile VS (Tabel 10.4).

Suprasarcina presională acută (ex. TEP masiv) determină dilatare VD, în timp ce suprasarcina cronică (ex. HTP, stenoză pulmonară) determină hipertrofie VD și în stadiile avansate dilatare. Suprasarcina de volum (ex.

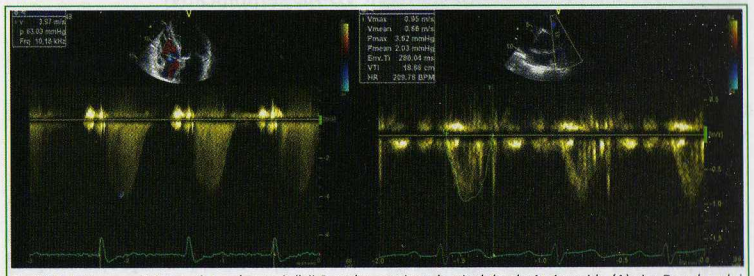

Fig.10.8. Estimarea RVP cu ajutorul examinării Doppler continuu la nivelul valvei tricuspide (A) și a Doppler-ului pulsat la nivel valvular pulmonar (B) la un pacient cu regurgitare mitrală: RVP = (3,97/18,86) x10+0,16=2,26 UW

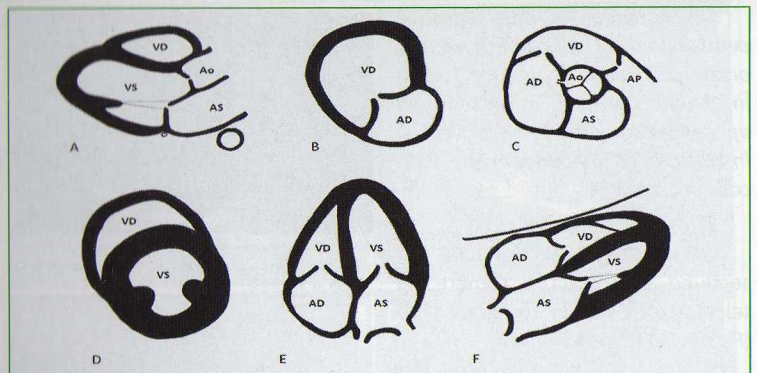

Fig.10.9. Secțiuni recomandate pentru evaluarea VD (după [13]). A. Secțiune parasternală ax lung. B. Secțiune parasternală ax lung modificată pentru tractul de intrare VD; C. Secțiune parasternală ax scurt la nivelul vaselor mari. D. Secțiune parasternală ax scurt la nivelul mușchilor papilari. E. Secțiune apicală 4 camere. F. Secțiune subcostală 4 camere.

DSA) determină dilatare de VD. VD poate apărea dilatat și prin afectare intrinsecă (ex.displazia aritmogenă) [14,15].

Când presiunile VD și VS sunt egale SIV este plat (mod M) sau mișcarea sa este minimă (2D). Când presiunea VD este mai mare decât presiunea VS septul se mișcă "paradoxal" anterior în sistolă (mod M) (Fig.10. 12) și se aplatizează sau își inversează curbura în diastolă (2D), astfel încât VS ia aspectul literei D (Fig.10.13)[12].

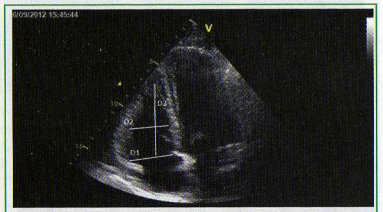

Fig.10.10. Măsurarea dimensiunilor VD : bazal- D1, medioventricular- D2, și bază-apex- D3.

Tabel 10.3.Valori de referință pentru dimensiunile VD [3].

Dimensiunile VD	Dilatare VD
Bazal	>42 mm
Medio-ventricular	>35mm
Bază-apex	>86 mm
Dimensiunile TEVD	
Supraaortic	>33 mm
Suprapulmonar	> 27 mm

Tabel 10.4. Definirea ecografică a gradelor de dilatare VD

Normal	VD<VS, apexul format de VS
Ușor dilatat	suprafața VD crescută, dar <suprafața VS; apexul format de VS
Moderat dilatat	VD>VS; apexul format împreună de VS și VD
Sever dilatat	VD>VS; apexul format de VD

Mişcarea SIV este sugestivă pentru tipul de suprasolicitare VD, presională sau de volum (Fig.10.14). În condiţii normale, în ax scurt VS apare circular atât în sistolă cât şi în diastolă, cu SIV concav către VS şi convex către VD.

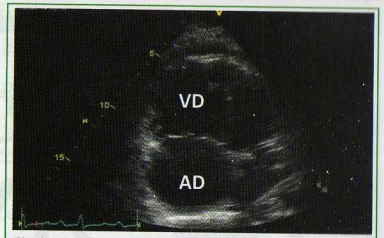

Fig.10.11. Dilatare severă a cavităţilor drepte la un pacient cu HTP arterială idiopatică: VD>VS, apexul este format de către VD.

Grosimea peretelui

Se apreciază cel mai bine din secţiune subcostală 4 camere, în telediastolă, fie în ecografie 2D (Fig.10.15) fie prin mod M.

O grosime a peretelui liber VD mai mare de 5 mm arată HVD [3].

Este importantă diferenţierea între trabeculaţiile VD şi grosimea peretelui liber, precum şi de ţesutul grăsos pericardic şi de structura hepatică.

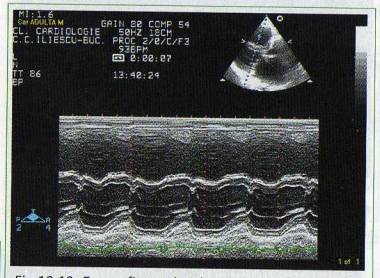

Fig.10.12. Ecografie mod M la nivelul VS. Se identifică mişcarea paradoxală a SIV, cu excursie anterioară în sistolă, şi inversarea curburii în diastolă.

Fig.10.13. Ecografie 2D în secţiune parasternală ax scurt VS. Se remarcă dilatarea marcată a VD şi inversarea curburii SIV, care bombează spre VS

FUNCŢIA SISTOLICĂ A VD

Mişcarea sistolică a planului inelului tricuspidian (TAPSE - tricuspid annular plane systolic excursion)

Reprezintă deplasarea maximă înspre apex a inelului tricuspidian în sistolă. Exprimă funcţia de contracţie longitudinală VD, care în condiţii normale este un indicator al funcţiei globale. TAPSE se corelează bine cu FEVD determinată prin angiografie cu radionuclizi [16].

Este metoda cea mai folosită în practică datorită uşurinţei de evaluare şi a informaţiei prognostice[16,17].

Se utilizează fereastra apicală 4 camere, plasând cursorul de mod M la nivelul joncţiunii dintre planul valvei tricuspide şi peretele liber al VD, astfel încât acesta să fie cât mai paralel cu direcţia de deplasare.

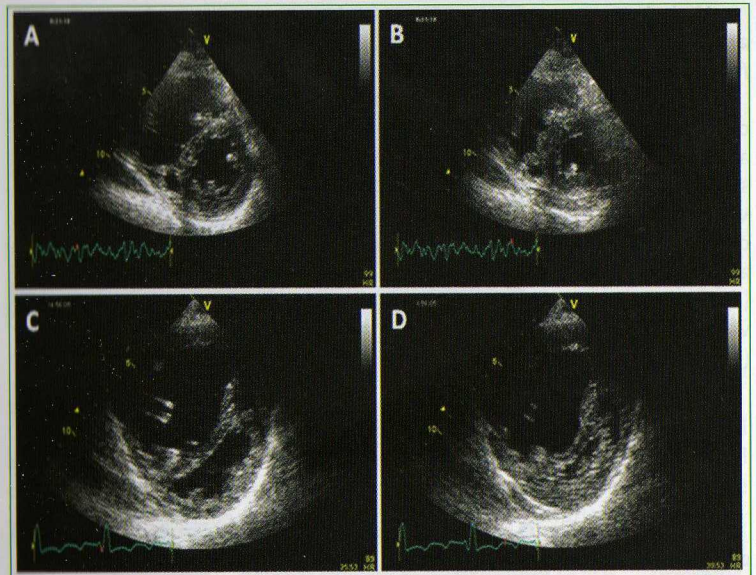

Fig.10.14. Secţiuni parasternale ax scurt la nivel medioventricular. (A,B) Pacient cu DSA tip OS şi suprasolicitare de volum a VD, asociind HTP uşoară – se observă aplatizarea SIV telediastolică (A), cu revenire la formă normală în telesistolă (B). (C,D) Pacient cu HTP arterială severă şi suprasolicitare de presiune severă a VD – se observă aplatizarea SIV atât telediastolic (C) cât şi telesistolic (D)

Scăderea gain-ului poate elimina ecourile nedorite. Se recomandă folosirea zoom-ului pentru obţinerea unei rezoluţii mai bune. Se recomandă o viteză de derulare de 75-100 mm/s (Fig.10.16).

In condiţii de presarcină crescută (ex. insuficienţă tricuspidiană severă) determinarea TAPSE supraestimează funcţia VD.

Postchirurgie cardiacă TAPSE rămâne scăzut o perioadă lungă, nefiind un parametru viabil de monitorizare a pacienţilor [15].

Valoare normală a TAPSE este de 16-20 mm [9].

O valoare TAPSE<16 mm arată disfuncţie VD [3].

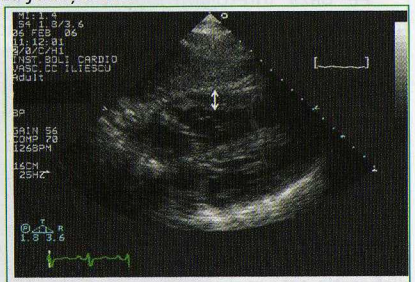

Fig.10.15. Secţiune subcostală la o pacientă cu HTP secundară unei stenoze mitrale congenitale. Se observă hipertrofie VD (săgeţi) cu o grosime a peretelui liber de 15 mm.

Variația procentuală a ariei VD (RVFAC- *right ventricle fractional area change*)

Datorită anatomiei particulare a VD ecografia 2D nu poate aprecia direct volumele, și nici nu se pot face asumpții geometrice. Variația procentuală a ariei VD constituie un marker surogat al funcției sistolice globale (Fig. 10.17), deoarece regiunile vizibile în această secțiune (compartimentul de recepție și cel apical) reprezintă 80% din VD.

Fig.10.16. Determinarea excursiei sistolice a planului inelului tricuspidian (TAPSE) folosind modul M la nivelul inelului tricuspidian lateral.

$$RVFAC = \frac{\text{Aria telediastolică (cm}^2\text{)-Aria telesistolică (cm}^2\text{)}}{\text{Aria telediastolică (cm}^2\text{)}}$$

Se corelează cel mai bine cu FEVD determinată prin rezonanță magnetică dintre toți markerii de estimarea funcției VD folosiți în practică [19].

Valoarea normală a RVFAC este de 35-60%.[9]

O valoare RVFAC<35% arată disfuncție VD [3].

O valoare scăzută a RVFAC <32% este un parametru preoperator cu rol predictiv pentru evoluția postoperatorie în chirurgia cardiacă [19]

Indicele de performanță miocardică (IPM) - indicele Tei

Reprezintă un marker al funcției globale VD (sistolo-diastolice).

Exprimă eficiența contracției miocardului, fiind independent de determinările volumetrice [21].

Pe baza interogării Doppler a fluxului sangvin, metoda presupune măsurarea unor intervale de timp utilizând secțiuni diferite (Fig.10.18):

- fluxul transtricuspidian în secțiune apicală 4 camere (distanța dintre sfârșitul undei A_t și începutul undei E_t a ciclului următor)
- fluxul transpulmonar în secțiune parasternală ax scurt la baza marilor vase (durata timpului de ejecție).

Frecvențele cardiace vor trebui să fie cât mai apropiate în timpul celor două determinări.

Se corelează bine cu FEVD și are rol prognostic.

Este parametru adimensional; cu cât valoarea sa este mai mare, cu atât disfuncția este mai severă.

Valoarea normală a indicelui Tei este de 0,28±0,04.

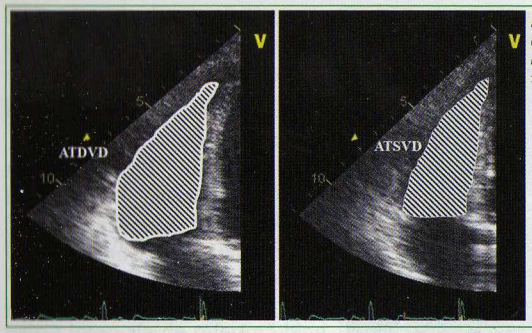

Fig.10.17. Modalitate de calcul a RVFAC prin măsurarea ariilor telediastolică (ATDVD)(A) și telesistolică (ATSVD)(B) ale VD

O valoare a IPM>0,40 arată disfuncție VD [3].

Limite - este invalidat în aritmii, blocuri AV; dificultăți de interpretare în valvulopatii.

Intervalele de timp ce intră în formula IPM pot fi măsurate folosind anvelopa de Doppler tisular (Fig.10.19). Avantajul acestei metode este faptul că măsurătorile nu necesită incidențe diferite, astfel încât posibila eroare determinată de variația frecvenței cardiace între înregistrări este eliminată.

Valorile IPM obținute pe baza anvelopei de Doppler tisular sunt ceva mai

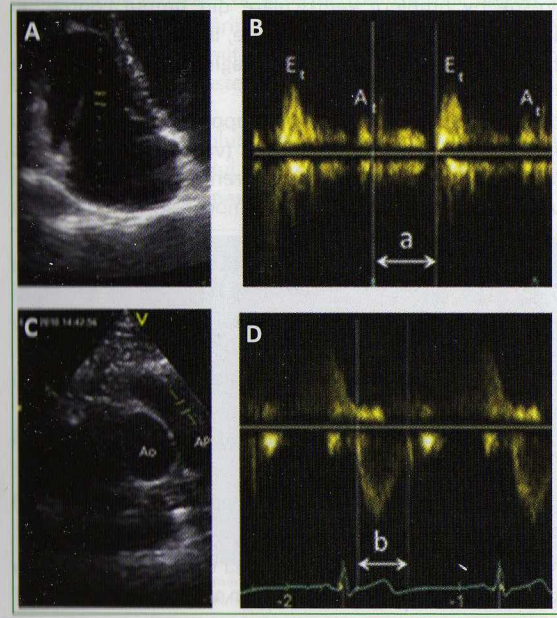

Fig.10.18. Determinarea indicelui de performanță miocardică al VD presupune interogarea Doppler pulsat în două secțiuni diferite – la nivelul valvei tricuspide (A, B) și la nivelul valvei pulmonare (C, D). Timpul în care inima consumă energie fără modificări de volum – TCIV și TRIV, măsurat prin diferența a-b, este raportat la timpul în care sângele este efectiv ejectat în artera pulmonară (b)

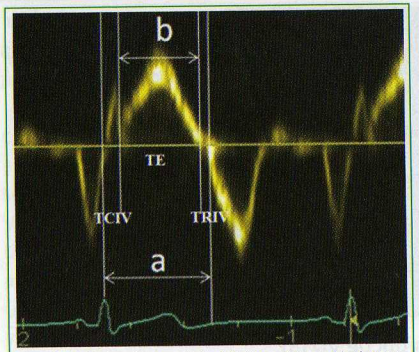

Fig.10.19. Determinarea indicelui de performanță al VD pe baza anvelopei de Doppler tisular obținută la nivelul inelului tricuspidian lateral. IPM=(TCIV+TRIV)/TE=(a-b)/b [4]

mari, o valoare peste 0,55 fiind sugestivă pentru disfuncție de VD [3].

Evaluarea funcției VD prin Doppler tisular

Parametrul cel mai utilizat este velocitatea contracției longitudinale sistolice – S't, determinată la nivelul inelului tricuspidian lateral [20].

Măsurarea sa se face în incidență apicală 4 camere modificată astfel încât cursorul să fie cât mai paralel cu direcția de deplasare sistolică a inelului (metodă Doppler- necesită aliniere cât mai bună) eșantionul fiind plasat la nivelul inelului tricuspidian sau la nivelul segmentului bazal. Se înregistrează unda S't corespunzătoare contracției sistolice și undele e't și a't, corespunzătoare deplasării miocardului în timpul umplerii ventriculare precoce diastolice, respectiv umplerii ventriculare din timpul contracției atriale. Inregistrarea se face în apnee postexpiratorie, îngustând sectorul de imagine cât mai mult pentru a crește numărul de imagini pe secundă (frame rate-ul).

Măsurarea velocităților se poate face on line - Doppler tisular pulsat, sau offline - folosind înregistrarea Doppler tisular color (valorile obținute fiind în acest caz mai mici cu 20%) (vezi Capitol 2). De remarcat că velocitățile miocardice la nivelul peretelui liber al VD sunt în mod fiziologic mai mari decât la nivelul VS.

Scăderea S't se corelează strâns cu FEVD măsurată la ventriculografia cu radionuclizi.

Valorile normale ale S't la nivelul peretelui lateral VD sunt 11,03±1,06 cm/s [9].

O valoare a S't < 10 cm/s trebuie sa ridice suspiciunea unei disfuncții ventriculare drepte [3].

Scăderea S't sub 9,5 cm/s la Doppler tisular pulsat prezice o FEVD<40% [23].

La pacienții cu anuloplastie tricuspidiană S't nu poate fi folosit datorită alterării cineticii locale.

In condiții de presarcină crescută (care determină o falsă normalizare a funcției sistolice VD prin mecanism Frank-Starling) cum se întâmplă în cazul RT

severe, scăderea valorii S't poate fi un prim semn de disfuncție contractilă precoce, care nu este evidențiat folosind doar valoarea TAPSE.

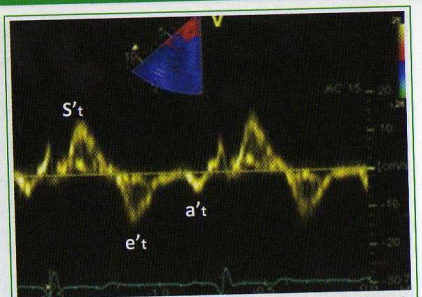

Fig.10.20. Doppler tisular pulsat la nivelul inelului tricuspidian lateral.

Determinarea deformării miocardice (*strain*) și a ratei de deformare (*strain rate*) se pot face folosind atât Doppler-ul tisular cât și tehnica *speckle-tracking* (vezi Capitol 2). Nu există intervale de referință bine stabilite pentru valorile strain și strain-rate. De remarcat însă că deformarea miocardică la nivelul peretelui liber al VD este în mod fiziologic mai amplă decât la nivelul VS. In momentul de față sunt metode destinate cercetării, nefiind recomandate practicii curente [3,24].

Ecografia tridimensională

Folosirea tehnicii "full volume" permite achiziționarea întregii informații, indiferent de fereastra de achiziție (parasternal, apical), putând fi necesară o modificare a poziționării sondei față de secțiunile pentru VS (vezi Capitol 2).

Ecografia 3D permite determinarea cu acuratețe superioară a volumelor telesistolice și telediastolice, în special datorită includerii dimensiunilor TEVD (Fig.10.22).

Determinarea volumelor se face pe baza unor algoritmi impuși de software-ul ecografului, care necesită precizarea centrului valvei tricuspide, a valvei mitrale și a apexului VD.

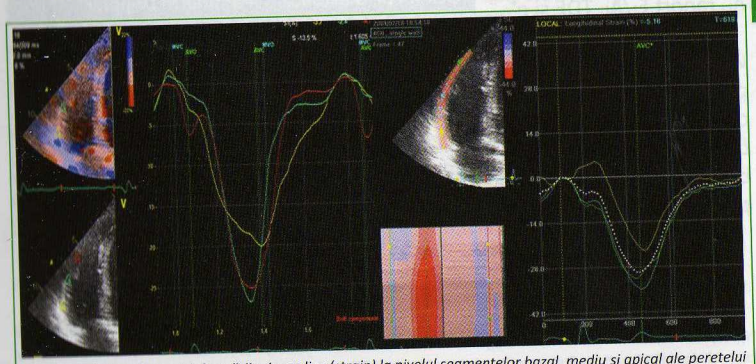
Fig.10.21. Determinarea deformării miocardice (strain) la nivelul segmentelor bazal, mediu și apical ale peretelui liber al VD la un individ normal utilizând tehnici de Doppler tisular (A) respectiv ecografie speckle tracking (B)

Fig.10.22. Determinarea volumelor şi a fracţiei de ejecţie VD folosind ecografia tridimensională după trasarea semiautomată a contururilor VD în mai multe secţiuni.

Are o corelaţie relativ bună cu volumele determinate prin IRM cardiac, dar există tendinţa de subestimare a acestora [25].

Valorile normale ale FE VD determinată prin ecografie tridimensională sunt 32,8-62,5% [9].

In prezent este o tehnică dedicată mai mult cercetării, dar odată cu dezvoltarea şi răspândirea tehnologiei va deveni o rutină în evaluarea VD.

FUNCŢIA DIASTOLICĂ A VD

Estimarea funcţiei diastolice se bazează pe profilul Doppler al fluxului transtricuspidian (Fig.10.18), cu patern de umplere diastolică VD similar VS, dar cu velocităţi mai mici, sau pe baza profilului Doppler tisular înregistrat la nivelul inelului tricuspidian lateral (Fig.10.20).

Variabile măsurate: velocitatea undei E_t, undei A_t, raport E_t/A_t, TDE şi e'$_t$.

Respiraţia determină variaţii importante ale parametrilor fluxului tricuspidian, motiv pentru care determinările trebuie făcute în apnee postexpiratorie.

Tabel 10.5. Tipuri de disfuncţie diastolică VD [modificat după 3]

Disfuncţie diastolică	Parametrii Doppler
Alterarea relaxării	$E_t/A_t<0,8$
Pseudo-normal	$E_t/A_t=0,8-2,1$ $E_t/e't>6$ Predominenţa diastolică a fluxului în venele hepatice
Patern restrictiv	$E_t/A_t>2,1$ TDE<120 ms

BIBLIOGRAFIE

1. Galie N, Hoeper MM, Humbert M, et al. Guidelines for the diagnosis and treatment of pulmonary hypertension: The Task Force for the Diagnosis and Treatment of Pulmonary Hypertension of the European Society of Cardiology (ESC) and the European Respiratory Society (ERS), endorsed by the International Society of Heart and Lung Transplantation (ISHLT). Eur Heart J 2009;30:2493-2537.

2. Currie PJ, Seward JB, Chart KL et al. Continuous wave Doppler determination of right ventricular pressure: a simultaneous Doppler - catheterization study in 127 patients. J Am Coll Cardiol 1985; 6:750-756.

3. Rudski LG, Lai WW, Afilalo J, et al. Guidelines for the echocardiographic assessment of the right heart in adults: a report from the American Society of Echocardiography endorsed by the European Association of Echocardiography, a registered branch of the European Society of Cardiology, and the Canadian Society of Echocardiography. J Am Soc Echocardiogr 2010;23:685-713.

4. Ginghină C., Muraru D., Popescu B.A. Hipertensiunea pulmonară şi funcţia ventriculului drept în Popescu B.A., Ginghină C. Ecocardiografia Doppler, Editura Medicală, 2011: 273-298

5. Carolyn S.P.L, Borlaug B.A., Garvan C. Age-Associated Increases in Pulmonary Artery Systolic Pressure in the General Population.Circulation. 2009;119:2663-2670

6. Ommen SR, Nishimura RA, Hurrell DG, et al. Assessment of right atrial pressure with 2-dimensional and Doppler echocardiography: a simultaneous catheterization and echocardiographic study. Mayo Clin Proc 2000;75:24-29.

7. Ling L., Marwick T.H., Echocardiographic Assessment of Right Ventricular Function-How to Account for Tricuspid Regurgitation and Pulmonary Hypertension J Am Coll Cardiol Img. 2012;5(7):747-753.

8. Chan K.L., Currie P.J., Seward J.B. et al. Comparison of three Doppler ultrasound methods in the prediction of pulmonary artery pressure. J Am Coll Cardiol 1987; 9:549-554.

9. Horton K.D., Meece R.W., Hill J.C., Assessment of the right ventricle by echocardiography: a primer for cardiac sonographers. J Am Soc Echocardiogr. 2009 Jul;22(7):776-92.

10. Mahan G, Dabestani A, Gardin J et al. Estimation of pulmonary artery pressure by pulsed Doppler echocardiography. Circulation 1983; 68 (Suppl 3): III-367

11. Abbas AE, Fortuin FD, Schiller NB, et al. A simple method for noninvasive estimation of pulmonary vascular resistance. J Am Coll Cardiol 2003;41:1021-1027.

12. Ginghină C. Hipertensiunea pulmonară în practica de cardiologie, Ed Academiei Romane 2006: 107-118.

13. Jurcut R, Giusca S, La Gerche A, et al. The echocardiographic assessment of the right ventricle: what do to in 2010? Eur J Echocardio 2010;11:81-96.

14. Giusca S, Jurcut R, Ginghina C, Voigt JU. The right ventricle: anatomy, physiology and functional assessment. Acta Cardiologica 2010;65:67-77.

15. Jurcut R, Giusca S, Ticulescu R, et al. Different Patterns of Adaptation of the Right Ventricle to Pressure Overload: A Comparison between Pulmonary Hypertension and Pulmonary Stenosis. J Am Soc Echocardiography 2011;24:1109-17

16. Kaul S, Tei C, Hopkins JM, Shah PM. Assessment of right ventricular function using two-dimensional echocardiography. Am Heart J 1984;107:526-31.

17. Samad BA, Alam M, Jensen-Urstad K. Prognostic impact of right ventricular involvement as assessed by tricuspid annular motion in patients with acute myocardial infarction. Am J Cardiol 2002;90:778-81.

18. Schuuring MJ, Bolmers PP, Mulder BJ, de Bruin-Bon RA. Right ventricular function declines after cardiac surgery in adult patients with congenital heart disease. Int J Cardiovasc Imaging. 2012 Apr;28(4):755-62.

19. Haddad F, Couture P, Tousignant C, Denault AY. The Right Ventricle in Cardiac Surgery, a Perioperative Perspective: II. Pathophysiology, Clinical Importance, and Management. Anesth Analg. 2009 Feb;108(2):422-33

20. Anavekar NS, Gerson D, Skali H, et al. Two-dimensional assessment of right ventricular function: an echocardiographic-MRI correlative study. Echocardiography 2007;24:452-6..

21. Tei C, Dujardin KS, Hodge DO, et al. Doppler echocardiographic index for assessment of global right ventricular function. J Am Soc Echocardiogr 1996;9:838-47.

22. Thibaud D, Caroline V, Lairez O. Comparison of four right ventricular systolic echocardiographic parameters to predict adverse outcomes in chronic heart failure. Eur J Heart Fail (2009) 11, 818–824.

23. Meluzin J, Spinarova L, Bakala J, et al. Pulsed Doppler tissue imaging of the velocity of tricuspid annular systolic motion; a new, rapid, and non-invasive method of evaluating right ventricular systolic function. Eur Heart J 2001;22:340-348.

24. La Gerche A, Jurcut R, Voigt JU. Right ventricular function by strain echocardiography. Curr Opin Cardiol. 2010 Sep;25(5):430-6

25. Kjaergaard J, Petersen J.C, Kjaer A. Evaluation of right ventricular volume and function by 2D and 3D echocardiography compared to MRI. Eur J Echocardiography (2006) 7, 430-438.

NOTE

CAPITOLUL 11
BOLILE PERICARDULUI

Definiție....277
Pericardita acută....277
Pericardita lichidiană....278
Tamponada cardiacă....281
Pericardita localizată....285
Pericardita constrictivă....286
Pericardita efuziv-constrictivă....291
Alte boli ale pericardului....291

DEFINIȚIE

Pericardita reprezintă inflamația pericardului de diferite etiologii (infecții bacteriene, virale, parazitare, procese autoimune, boli inflamatorii cronice, afecțiuni metabolice, traumatisme, infarct miocardic transmural, neoplazii, pericardită iatrogenă, idiopatică etc).

Din punct de vedere clinic, există diferite forme de prezentare a bolilor pericardului [1].

BOLILE PERICARDULUI – FORME CLINICE [1]

1. Pericardita acută
   - Pericardita fibrinoasă
   - Pericardita lichidiană
2. Tamponada cardiacă
3. Pericardita cronică
   - Pericardita lichidiană
   - Pericardită constrictivă
   - Pericardita efuziv-constrictivă
4. Forme particulare
   - Pericardita postoperatorie localizată
   - Pneumopericardul
5. Alte boli ale pericardului
   - Hematomul pericardic
   - Chistul pericardic
   - Chilopericardul
   - Absența congenitală a pericardului

PERICARDITA ACUTĂ

***Diagnosticul este CLINIC**, bazat pe triada: durere toracică, modificări ECG, frecătură pericardică la auscultație.*

Deși majoritatea pacienților cu pericardită au revărsat pericardic vizibil

ecografic la un moment dat în evoluţia bolii, ***prezenţa lichidului NU reprezintă un criteriu necesar pentru diagnostic.*** *Nu există corelaţie între mărimea revărsatului şi prezenţa sau absenţa frecăturii la auscultaţie [2].*

Aspectul ecografic în pericardita acută poate fi:
- îngroşare pericard ± revărsat lichidian
- revărsat pericardic de dimensiuni variabile (spaţiu eco-liber)
- aspect ecografic normal [3].

PERICARDITA LICHIDIANĂ

Ecocardiografia reprezintă metoda de elecţie pentru identificarea lichidului din sacul pericardic (datorită diferenţei nete de proprietăţi acustice între lichidul pericardic şi miocard).

Rolurile ecocardiografiei în pericardita lichidiană:
- identificarea prezenţei lichidului
- cuantificarea volumului de lichid
- stabilirea consecinţelor hemodinamice
- stabilirea etiologiei (mai rar).

Clasificarea Horowitz a revărsatelor pericardice [4]:
-Tip A - fără revărsat;
-Tip B - separarea epicardului de pericard 1-3 mm, cca 3-16 ml;
-Tip C1 - separare sistolică şi diastolică, ≥1mm în diastolă (cantitate mică 15 ml)
-Tip C2 - separare sistolică şi diastolică cu atenuarea mişcării posterioare a pericardului;
-Tip D - separare importantă sistolică şi diastolică;
-Tip E - îngroşare pericardică > 4mm

IDENTIFICAREA LICHIDULUI PERICARDIC

Revărsatul pericardic este identificat drept un spaţiu eco-liber adiacent structurilor cardiace.

Secţiuni optime:
-parasternală ax lung (Fig. 11.1.A)
-apicală 4 camere (Fig. 11.1.B)
-subcostală (Fig. 11.1.C) (secţiune foarte bună şi pentru ghidajul eco al pericardocentezei) [5]

În general, lichidul se dispune circumferenţial simetric, cu separare clară pericard visceral-parietal; lichidul se acumulează iniţial posterior de VS. În spatele AS de obicei nu se acumulează lichid (în revărsatele mari se poate depăşi joncţiunea atrio-ventriculară).

În caz de revărsate vechi/recurente se pot observa depozite fibrinoase în fluid sau pe suprafaţa epicardică.

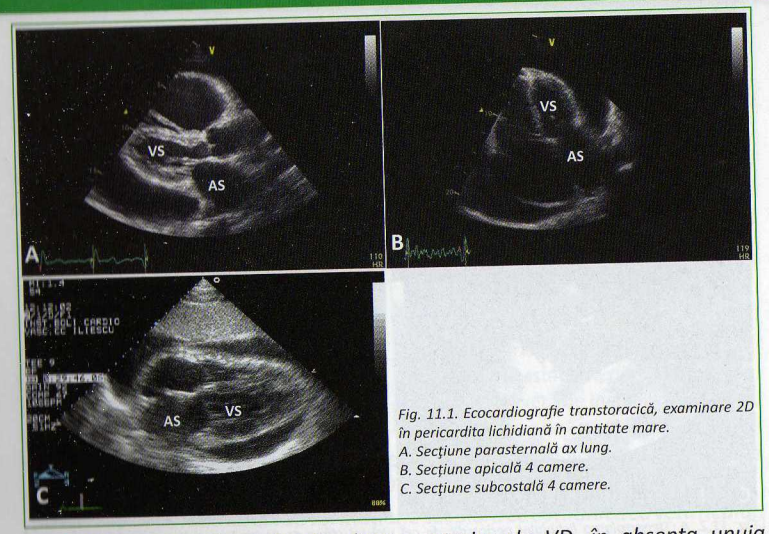

Fig. 11.1. Ecocardiografie transtoracică, examinare 2D în pericardita lichidiană în cantitate mare.
A. Secţiune parasternală ax lung.
B. Secţiune apicală 4 camere.
C. Secţiune subcostală 4 camere.

Prezenţa unui spaţiu de clivare anterior de VD, în absenţa unuia posterior, fără variaţii la schimbarea poziţiei pacientului, semnifică în general strat de grăsime epicardică. Spaţiul respectiv nu este complet lipsit de ecouri în cazul grăsimii epicardice (ecogenitate diferită de cea lichidiană).

Pleurezia stângă apare ca un spaţiu eco-liber posterior de aortă şi atriul stâng şi necesită diferenţiere de revărsatul pericardic atunci când cele două nu coexistă (Fig. 11.2).

CUANTIFICAREA LICHIDULUI PERICARDIC

Atunci când cantitatea de lichid pericardic depăşeşte 30 ml, separarea foiţelor pericardului devine vizibilă de-a lungul întregului ciclu cardiac (sistolă şi diastolă).

Ca urmare, măsurarea separării dintre foiţele pericardului, efectuată în mod M (optim) sau în 2D, trebuie totdeauna făcută în acelaşi moment al ciclului cardiac şi anume în telediastolă (înainte de debutul complexului QRS):

- Eco mod M

Volumul lichidului pericardic = V sacului pericardic - V total al cordului = $D_1^3 - D_2^3$

(unde D_1= diametrul sacului pericardic; D_2 = diametrul cordului) (Fig. 11.3)

Această formulă se poate aplica doar dacă distribuţia lichidului este uniformă.

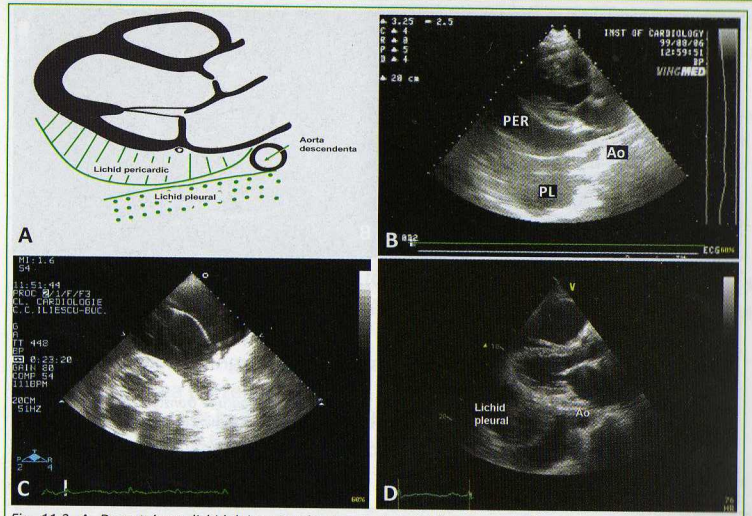

Fig. 11.2. A. Departajarea lichidului pericardic de cel pleural stâng se poate face prin raportul lor cu aorta descendentă, în secţiune parasternală ax lung. B. Ecocardiografie transtoracică, secţiune parasternală ax lung, examinare 2D la un pacient ce asociază lichid pericardic şi lichid pleural stâng. Se observă poziţia relativă a colecţiilor lichidiene faţă de aorta descendentă. C. Ecocardiografie 2D fereastră toracică posterioară – prezenţa lichidului pleural stâng în cantitate mare permite vizualizarea structurilor cardiace şi a lichidului pericardic. D. Ecocardiografie transtoracică, secţiune parasternală ax lung, examinare 2D la un pacient care prezintă doar pleurezie stângă: spaţiul transsonic se află posterior de aorta descendentă.

- ***Eco 2D prin planimetrie*** – se trasează perimetrul pericardului şi al cordului (aparatul calculează volume şi se face diferenţa) [6]

În practică, evaluarea cantităţii de lichid pericardic se face pe baza distanţei de separare dintre pericardul visceral şi cel parietal [3] (Tabel 11.1).

- **Alte observaţii:**

Există o serie de situaţii clinice în care este necesar diagnosticul diferenţial al pericarditei lichidiene (Tabel 11.2):

- în caz de sângerare în pericard (ruptură miocardică/disecţie Ao proximală) se poate produce tromboza (aspect de tromb în sacul pericardic = intens sugestiv pentru hemopericard) [4];

- după intervenţiile chirurgicale pe cord pot apărea revărsate pericardice localizate, care prin poziţia lor pot duce la degradare hemodinamică; în acest caz, ETE este metoda de elecţie pentru diagnostic [7];

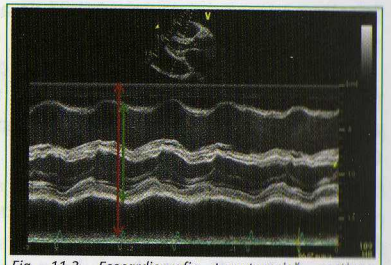

Fig. 11.3. Ecocardiografie transtoracică, secţiune parasternală ax lung, examinare mod M. Se poate estima volumul lichidului pericardic prin diferenţa dintre volumul sacului pericardic calculat pe baza diametrului figurat prin linia roşie si volumul total al cordului calculat pe baza diametrului figurat prin linia verde.

Tabel 11.1. Evaluarea cantităţii de lichid pericardic pe baza distanţei de separare dintre foiţele pericardului [3]

Evaluarea cantităţii de lichid	Separarea între pericardul visceral şi parietal	Volumul de lichid estimat
CANTITATE MICĂ	< 5 mm	50 – 100 ml
CANTITATE MODERATĂ	5-20 mm	100 – 500 ml
CANTITATE MARE	≥ 20 mm	> 500 ml

Tabel 11.2. Surse de eroare de diagnostic în pericardita lichidiană

Capcane de diagnostic	
Revărsate mici localizate Hematom pericardic Chist pericardic Tumori pericardice Hernie hiatala Revărsat pleural stâng	Grăsime epicardică AS gigant Pseudoanevrism de VS Infiltrare metastatică a pericardului Calcificare severă de inel mitral

- pseudoanevrismul este o formaţiune saculară ce comunică cu ventriculul, ai cărei pereţi sunt reprezentaţi de pericard (în caz de ruptură VS, când zona poate fi înconjurată de aderenţe pericadice);

- hernia hiatală poate crea dificultăţi de diagnostic diferenţial cu o patologie pericardică; o metodă de diferenţiere este examenul ecocardiografic (ETT/ETE) efectuat în timpul ingestiei unei cantităţi de lichid; în caz de hernie hiatală se va vizualiza la nivelul imaginii „eco-libere" trecerea lichidului ingerat prin punga gastrică herniată, confirmând astfel diagnosticul de hernie hiatală.

TAMPONADA CARDIACĂ

Diagnosticul este în primul rând CLINIC, bazat pe simptome de debit cadiac scăzut, hipotensiune, tahicardie, jugulare turgescente, puls paradoxal.

Consecinţele acumulării de lichid depind atât de volum, cât şi de rata de acumulare:

- acumulare lentă - se poate ajunge la cantităţi peste 1000 ml;

- acumulare rapidă - creştere importantă a presiunii chiar la cantităţi mici de lichid (100 ml)

Astfel, semnele ecografice de tamponadă cardiacă pot apărea şi la cantităţi modeste de lichid pericardic, dacă acesta s-a acumulat rapid!

Rolurile ecocardiografiei în tamponada cardiacă (TC):

- identificarea lichidului pericardic

- evaluarea semnificaţiei hemodinamice
- excluderea afecţiunilor cu tablou clinic asemănător (pericardită constrictivă, infarct miocardic de VD, tromboembolism pulmonar, disfuncţie severă de VS, tumori sau hematom extracardiac compresiv)

IDENTIFICAREA LICHIDULUI PERICARDIC

Se efectuează utilizând eco 2D şi mod M, la fel ca în cazul pericarditei lichidiene (vezi mai sus).

Absenţa evidenţierii ecocardiografice a lichidului în pericard exclude practic diagnosticul de tamponadă, cu excepţia situaţiilor de pericardită lichidiană localizată cu impact hemodinamic local (cel mai frecvent apărută postoperator).

• În revărsatele pericardice mari poate apărea aspectul de:
- *swinging heart* (mişcarea amplă de balans a cordului în sacul pericardic)
- pseudo-SAM (mişcare sistolică anterioară a valvei mitrale anterioare)
- pseudo-prolaps valvă mitrală
- pseudo-hipertrofie VS, care reflectă o remodelare tranzitorie a VS (dispare după evacuarea lichidului), rezultat direct al compresiei cardiace exercitate de către lichidul pericardic. Este un semn ecografic util de tamponadă cardiacă. Gradul pseudohipertrofiei poate fi cuantificat ca grosimea diastolică relativă a pereţilor VS:

$$GRP = \frac{2 \times PP}{DTDVS}$$

Valori > 0,50 ale acestui index au o bună acuratete de a identifica pacienţii cu revărsat lichidian pericardic semnificativ hemodinamic [8].

Semnele ecocardiografice de tamponadă cardiacă – expresie a fiziopatologiei particulare a tamponadei [1,3]

A. Semne de presiune intrapericardică crescută:
-colaps sistolic AD
-colaps diastolic VD
-colaps telediastolic-protosistolic AS şi protodiastolic VS

B. Expresia interdependenţei ventriculare:
-modificări respiratorii ale volumelor VD şi VS
-modificări respiratorii în umplerea VD si VS

C. Semne de presiune venoasă sistemică crescută
-dilatarea VCI

EVALUAREA SEMNIFICAŢIEI HEMODINAMICE
A. SEMNE DE PRESIUNE INTRAPERICARDICĂ CRESCUTĂ

1. Colapsul sistolic al atriului drept rezultă din creşterea presiunii intrapericardice peste presiunea AD (Fig. 11.4.A)

Colapsul AD >1/3 ciclul cardiac → sensibilitate 94% şi specificitate 100% pentru diagnosticul de TC (Fig. 11.4.B) [9]. Pentru obţinerea unei rezoluţii temporale optime, se poate studia durata colapsului AD în mod M, care se va compara cu durata ciclului cardiac (întotdeauna cu traseu ECG în paralel).

2. Colapsul diastolic al ventriculului drept apare când presiunea intrapericardică devine mai mare decât presiunea diastolică a VD, în condiţii de VD cu perete liber şi complianţă normală.

Peretele liber VD este bine vizibil în secţiunile parasternală ax lung şi subcostală (2D şi mod M) şi în secţiune apicală 4 camere (2D). Colapsul diastolic de VD poate apărea iniţial la nivelul infundibulului VD, vizibil în secţiunea parasternală ax scurt la baza marilor vase (Fig. 11.5).

Colapsul de VD este mai puţin sensibil (60-90%), dar mult mai specific pentru diagnosticul TC faţă de colapsul scurt de AD [10].

Colapsul VD nu apare în pofida creşterii semnificative a presiunii intrapericardice dacă peretele VD are complianţă redusă, de exemplu în hipertrofia VD, embolie pulmonară, boli infiltrative ale miocardului.

Hipertensiunea pulmonară reprezintă una din cauzele absenţei colapsului de cavităţi drepte chiar în prezenţa unei cantităţi mari de lichid pericardic (Fig. 11.6) (presiunea crescută din spaţiul intrapericardic este în acest caz mai mică decât presiunea din cavităţile drepte, astfel încât nu se produce colaps de cavităţi drepte).

3. Colapsul telediastolic-protosistolic AS şi protodiastolic VS apar rar, atunci când revărsatul pericardic este localizat la nivelul cavităţilor stângi [10] sau când presiunea în cavităţile stângi este scăzută.

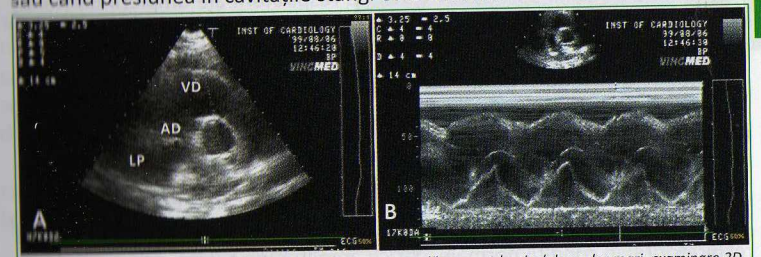

Fig. 11.4.A. Ecocardiografie transtoracică, secţiune parasternală ax scurt la nivelul vaselor mari, examinare 2D. Se observă lichidul pericardic în cantitate mare posterior şi lateral de cavităţile drepte, cu colapsul cvasicomplet al AD. B. Examinare mod M prin peretele liber al AD la acelaşi pacient. Se observă prezenţa colapsului de AD ocupând circa 50% din durata ciclului cardiac. AD, atriul drept ; LP, lichidul pericardic ; VD, ventriculul drept.

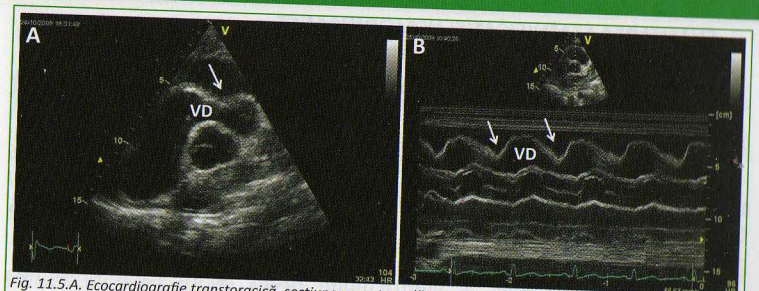

Fig. 11.5.A. Ecocardiografie transtoracică, secţiune parasternală ax scurt la nivelul vaselor mari, examinare 2D la un pacient cu tamponadă cardiacă. Se observă lichidul pericardic în cantitate mare anterior, cu colapsul diastolic al VD (săgeată). B. Examinare mod M, secţiune parasternală ax scurt la nivelul vaselor mari la acelaşi pacient. Se observă prezenţa colapsului de VD în diastolă (săgeţile). VD, ventriculul drept.

B. EXPRESIA INTERDEPENDENŢEI VENTRICULARE

1.Modificările respiratorii ale volumelor VD şi VS reprezintă expresia interdependenţei ventriculare crescute în condiţiile lipsei de complianţă a pericardului. Fenomenul este cel mai bine vizibil în secţiunile apicală 4 camere (2D) şi parasternală ax lung (mod M).

De asemenea, scăderea amplitudinii de deschidere, a separării, a pantei de închidere a valvei mitrale în inspir sugerează scăderea umplerii VS în timpul inspirului în TC.

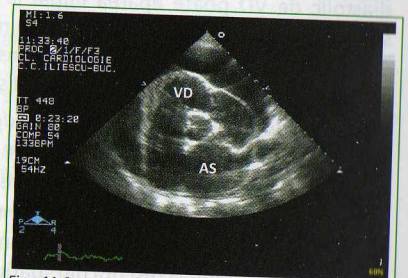

Fig. 11.6. Ecocardiografie transtoracică, secţiune parasternală ax scurt la nivelul vaselor mari, examinare 2D. Lichid pericardic în cantitate mare fără colaps de cavităţi drepte în condiţiile asocierii hipertensiunii pulmonare.

2. Modificările respiratorii ale umplerii diastolice reprezintă expresia ecografică a pulsului paradoxal. Variaţiile respiratorii ale umplerii diastolice se evidenţiază prin *Doppler pulsat* în secţiunile apicală 4 camere şi subcostală [3,11,12]:

- ***fluxul transmitral*** (în secţiunea apicală 4 camere):

Inspir: scade velocitatea undei E cu >25% (Fig. 11.7) şi se prelungeşte timpul de relaxare izovolumică (TRIV)

Expir: creşte velocitatea undei E şi scade TRIV

- ***fluxul transtricuspidian*** (în secţiunea apicală 4 camere):

Inspir: creşte velocitatea undei E cu >25% (la tricuspidă există variaţii respiratorii şi în condiţii normale, dar cu amplitudine <25%)

Expir: scade velocitatea undei E

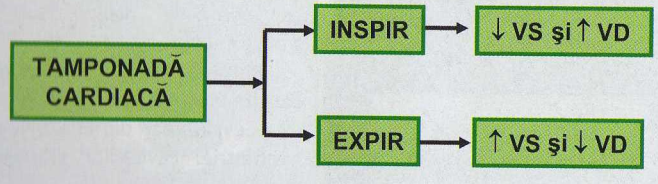

- ***fluxul în venele pulmonare*** (în secţiunea apicală 4 camere):

Inspir: scade componenta diastolică a fluxului în venele pulmonare

- ***fluxul în venele hepatice*** (în secţiunea subcostală):

Inspir: poate exista componenta diastolică a fluxului

Expir: scade componenta diastolică a fluxului în venele hepatice cu creşterea refluxului atrial

C. SEMNE DE PRESIUNE VENOASĂ SISTEMICĂ CRESCUTĂ

Dilatarea venei cave inferioare - VCI măsurată aproape de jonţiunea cu AD este net dilatată în TC, cu reducerea <50% a diametrului în inspir [14] (Fig. 11.8).

Dacă după îndepărtarea lichidului pericardic persistă variaţiile respiratorii descrise, trebuie suspectată constricţia pericardică (pericardita efuziv-constrictivă).

Examinarea Doppler tisular evidenţiază velocităţi scăzute ale undei e' în TC, fără variaţii respiratorii ale acestora, cu revenirea la normal după pericardiocenteză [3].

PERICARDITA LOCALIZATĂ

Pericarditele localizate pot să determine compromitere hemodinamică chiar şi în cazul colecţiilor în cantitate mică, prin compresia preferenţială a uneia dintre cavităţi.

Apar cel mai frecvent postoperator, cu localizare posterioară şi laterală.

În perioada postoperatorie, aceste colecţii localizate sunt majoritar hemoragice sau cu

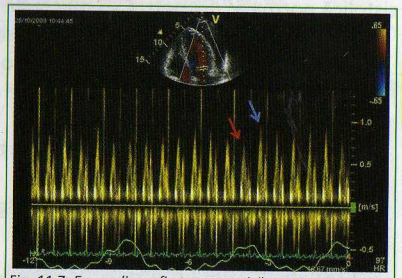

Fig. 11.7. Ecocardiografie transtoracică, secţiune apicală 4 camere, examinare Doppler pulsat la nivelul valvei mitrale, la un pacient cu tamponadă cardiacă. Se observă variaţiile respiratorii de peste 25% ale fluxului transmitral cu scădere în inspir (săgeata roşie) şi creştere în expir a velocităţii undei E (săgeata albastră) (inspir = panta ascendentă a curbei mişcărilor respiratorii figurate în verde).

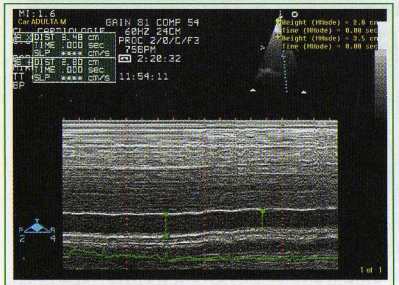

Fig. 11.8. Ecocardiografie transtoracică, secţiune subcostală, examinare mod M, la nivelul venei cave inferioare, cu dilatare importantă a acesteia (34,8 mm), cu reducere nesemnificativă a diametrului la 28 mm în inspir.

formare de hematom, ceea ce complică diagnosticul lor transtoracic.

Rolul ecocardiografiei în pericardita localizată postoperatorie:

- evaluarea dimensiunilor şi geometriei cavităţilor şi vaselor mari
- necesită uneori ETE (fereastră transtoracică dificilă postoperator)
- excluderea altor cauze posibile de compromitere hemodinamică

În prezenţa unui pacient recent operat pe cord, cu semne sugestive de tamponadă cardiacă, dar fără evidenţierea de lichid pericardic, trebuie avută în vedere posibilitatea diagnosticului de colecţie pericardică localizată.

PERICARDITA CONSTRICTIVĂ

Nici un semn ecocardiografic nu este patognomonic pentru pericardita constrictivă. Totuşi, dacă sunt întrunite cel puţin două semne compatibile cu constricţia pericardică acest diagnostic trebuie luat în consideraţie [11].

Examinarea eco 2D evidenţiază [1,4,5,15]:

- îngroşarea şi eventual calcificarea pericardului cu creşterea ecogenităţii – ecouri hiperecogene multiple cu mişcare paralelă (mai bine evidenţiate însă prin CT, RM sau ETE) (grosimea pericardului normal = 1-2 mm) (Fig. 11.9.A)
- dimensiuni normale ale ventriculilor (cavităţi, grosime pereţi), cu funcţie sistolică normală; diametrul VS nu creşte după faza de umplere
- atrii dilatate (datorită presiunii crescute) (Fig. 11.9.B)
- contur anormal al joncţiunii atrio-ventriculare stângi: unghiul de la joncţiunea perete posterior VS – perete posterior AS <150° (în mod normal >150°) (Fig. 11.9.A, 11.10)
- SIV „săltăreţ" (*septal bounce*) (mai bine vizibil în mod M)
- deplasare SIA spre AS în inspir
- dilatarea VCI, vene hepatice (Fig. 11.11), fără variaţii respiratorii, eventual cu contrast spontan

Examinarea mod M evidenţiază [1,4,5,15]:

- ecouri hiperecogene multiple posterior de peretele posterior al VS, cu mişcare paralelă, vizibile chiar la un *gain* scăzut (datorită îngroşării pericardului)

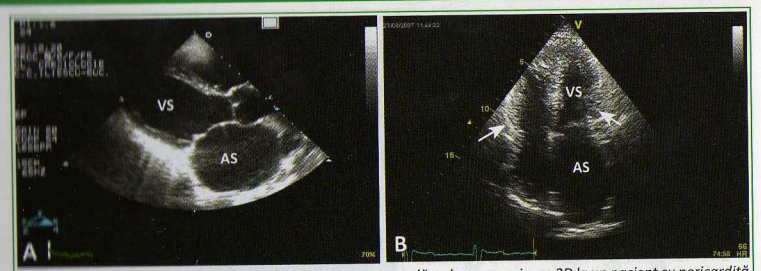

Fig. 11.9.A. Ecocardiografie transtoracică, secţiune parasternală ax lung, examinare 2D la un pacient cu pericardită constrictivă. Se observă pericardul posterior îngroşat şi intens hiperecogen, dilatarea AS, scăderea unghiului joncţiunii de la nivelul peretelui posterior VS-AS. B. Ecocardiografie 2D secţiune apicală 4 camere. Se observă dilatarea biatrială, ventriculii de dimensiuni normale, pericardul îngroşat circumferenţial (săgeţi), hiperecogen.

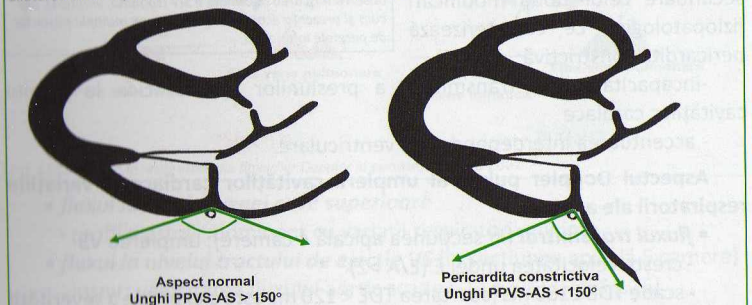

Fig. 11.10. Unghiul de la joncţiunea peretelui posterior al VS (PPVS) cu peretele posterior al atriului stâng (AS) este în mod normal >150°; în pericardita constrictivă, acesta scade <150°.

- închiderea precoce a valvei mitrale, cu panta EF rapidă
- mişcarea abruptă spre posterior a rădăcinii aortei în protodiastolă
- mişcare plată mezo-telediastolică a peretelui posterior al VS
- deschidere prematură a valvei pulmonare (presiuni mari diastolice în VD)
- VS de dimensiuni normale
- dilatare AS
- mişcarea anormală a SIV (Fig. 11.12):
  - mişcare bruscă spre anterior o dată cu contracţia atrială, mişcare ce se menţine şi în sistolă
  - incizură protodiastolică dată de mişcare bruscă spre posterior în protodiastolă

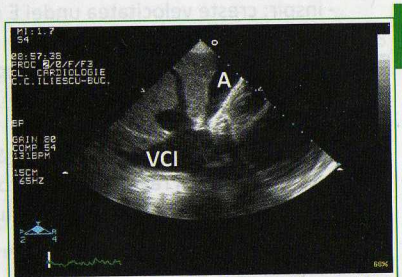

Fig. 11.11. Ecocardiografie transtoracică, secţiune subcostală, examinare 2D, cu vena cavă inferioară (VCI) dilatată, la un pacient cu pericardită constrictivă. De notat prezenţa ascitei la acest pacient.

prin umplerea rapidă a VD

- aspect de platou în mezo- şi telediastolă (când presiunea VD egalizează presiunea VS).

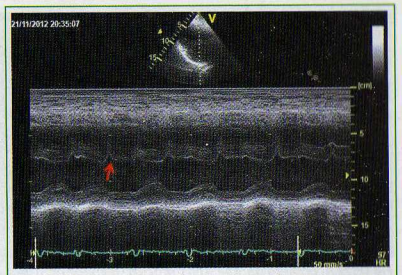

Fig. 11.12. Ecocardiografie transtoracică, secţiune parasternală ax scurt la nivelul ventriculului stâng, examinare mod M la un pacient cu pericardită constrictivă. Se observă mişcarea anormală a SIV (săgeată, vezi text), precum şi prezenţa ecourilor hiperecogene multiple posterior de peretele inferior VS.

Examinarea Doppler pulsat evidenţiază semne Doppler în parte similare cu cele din tamponadă.

Caracteristicile hemodinamice reflectate de semnele Doppler sunt secundare celor două modificări fiziopatologice ce caracterizează pericardita constrictivă:

-incapacitatea de transmitere a presiunilor intratoracice la nivelul cavităţilor cardiace

- accentuarea interdependenţei ventriculare.

Aspectul Doppler pulsat al umplerii cavităţilor cardiace şi variaţiile respiratorii ale acesteia:

- ***fluxul transmitral*** (în secţiunea apicală 4 camere): umplerea VS
  - creşte velocitatea undei E (E/A >2)
  - scade TDE ≤160 ms (scurtarea TDE < 120 ms este o expresie a severităţii constricţiei pericardice)
  - inspir: scade velocitatea undei E cu ≥25% (Fig. 11.14.A) şi se prelungeşte TRIV >20%
  - expir: creşte velocitatea undei E şi scade TRIV
- ***fluxul transtricuspidian*** (în secţiunea apicală 4 camere): umplerea VD
  - unda E > unda A
  - inspir: creşte velocitatea undei E cu >35% (Fig. 11.14.B)
  - expir: scade velocitatea undei E
- ***fluxul în venele pulmonare*** (în secţiunea apicală 4 camere): umplerea AS (Fig. 11.14.C)
  - S/D =1
  - inspir: scade velocitatea undelor S şi D
  - expir: unda D şi reversul atrial proeminente
- ***fluxul în venele hepatice*** (în secţiunea subcostală): umplerea AD (Fig. 11.14.D)
  - aspect tipic în W
  - inspir: creşte uşor velocitatea undelor S şi D
  - expir: scade unda D şi cresc fluxurile retrograde

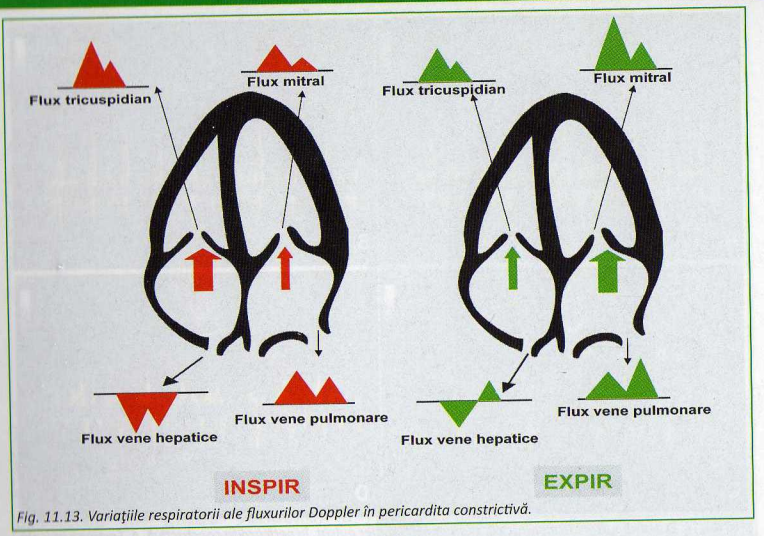

Fig. 11.13. Variaţiile respiratorii ale fluxurilor Doppler în pericardita constrictivă.

- ***fluxul la nivelul venei cave superioare***
  - profil diastolic dominant cu variaţii respiratorii minime
- ***fluxul la nivelul tractului de ejecţie VS*** (în secţiunea apicală 5 camere)
  - inspir: velocitatea fluxului aortic scade (-14 ± 5%) (Fig. 11.15)
- ***fluxul la nivelul tractului de ejecţie VD*** (în secţiunea parasternală ax scurt la baza marilor vase):
  - inspir: velocitatea fluxului pulmonar creşte (16 ± 4%).

Aceleaşi modificări respiratorii ale fluxurilor înregistrate Doppler pot apărea şi în infarctul de VD, revărsatul pleural, BPOC.

Examinarea Doppler tisular

Velocitatea undei e' la nivelul inelului mitral normală sau crescută (≥ 8 cm/s) în pericardita constrictivă (Fig.11.16) reflectă faptul că patologia nu implică miocardul. La velocităţi tisulare diastolice > 10 cm/s se poate exclude, de regulă, cardiomiopatia restrictivă (CMR).

În CMR velocitatea e' redusă (<8 cm/s) reflectă implicarea miocardului în procesul patologic [16].

Problematică este însă situaţia în care coexistă constricţia pericardică cu un grad de afectare miocardică, evaluarea ecografică fiind foarte dificilă!

În mod normal velocitatea undei e' este mai mare la nivelul peretelui lateral decât la nivelul septului interventricular; în constricţie, din cauza calcificărilor pericardice velocitatea undei e' la nivelul peretelui lateral scade,

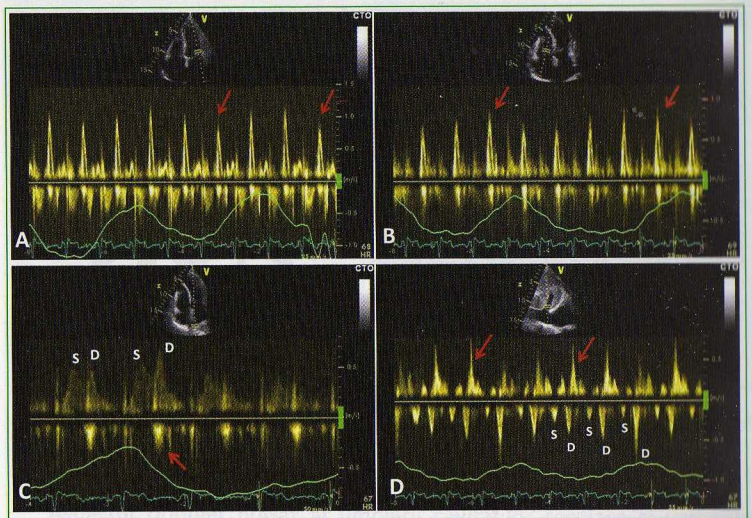

Fig. 11.14. Ecocardiografie transtoracică, examinare Doppler pulsat, în pericardita constrictivă. A. Secțiune apicală 4 camere la nivelul valvei mitrale: se observă scăderea undei E în inspir cu >25% (săgeată). B. Secțiune apicală 4 camere la nivelul valvei tricuspide: se observă creșterea undei E în inspir cu >35% (săgeată). C. Secțiune apicală 4 camere la nivelul venei pulmonare: se observă scăderea velocității undelor S și D în inspir și unda D și refluxul atrial (săgeata) proeminente în expir. D. Secțiune subcostală la nivelul venelor suprahepatice în pericardita constrictivă: se observă creșterea reversului atrial (săgeata) și scăderea undei D în expir (inspir = panta ascendentă a curbei mișcărilor respiratorii figurate în verde).

devenind mai mică decât la nivelul septului (*annulus reversus*) [17].

Limitarea relaxării protodiastolice a peretelui VS în sens radial (din cauza pericardului rigid) este compensată prin creșterea mișcării longitudinale și a velocităților inelului mitral la nivel septal. Aceste velocități cresc odată cu agravarea constricției pericardice care se însoțește de creșterea presiunilor de umplere. Astfel, la pacienții cu pericardită constrictivă raportul E/e' este invers proporțional cu presiunea capilară pulmonară (*annulus paradoxus*) [18].

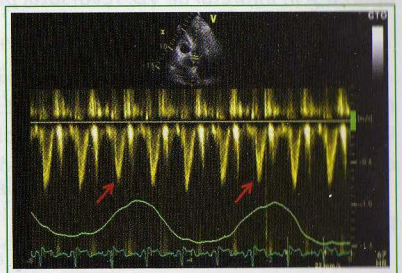

Fig. 11.15. Ecocardiografie transtoracică, secțiune apicală 5 camere, examinare Doppler pulsat la nivelul tractului de ejecție VS la un pacient cu pericardită constrictivă, arătând scăderea fluxului aortic în inspir cu 15% (săgeata) (inspir = panta ascendentă a curbei mișcărilor respiratorii figurate în verde).

Examinarea mod M color (secțiunea apicală 4 camere):

- Vp (viteza de propagare a fluxului diastolic transmitral de la orificiul mitral la apex) este normală sau crescută (adesea >100 cm/s) (Fig. 11.17 și Tabel 11.3)
- bună corelație cu relaxarea (relație inversă).

Ecocardiografia este una dintre investigațiile care contribuie semnificativ la diagnosticul diferențial dintre pericardita constrictivă și cardiomiopatia restrictivă (Tabel 11.4) [1,4,12,15].

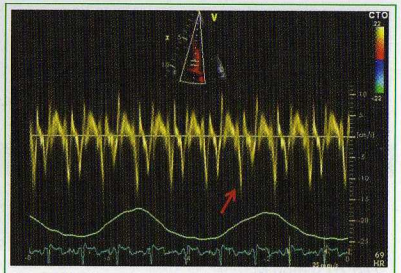

Fig. 11.16. Ecocardiografie transtoracică, examinare Doppler tisular miocardic la nivelul inelului mitral, la un pacient cu pericardită constrictivă, arătând valori normale ale velocităților anulare (e' = 14 cm/s) cu variații respiratorii (scădere în inspir – săgeata) (inspir = panta ascendentă a curbei mișcărilor respiratorii figurate în verde).

PERICARDITA EFUZIV-CONSTRICTIVĂ

Reprezintă asocierea dintre prezența de lichid pericardic și îngroșarea pericardului cu elemente de constricție. Diagnosticul ecocardiografic se bazează pe asocierea (în grade variabile) a elementelor diagnostice caracteristice ambelor patologii. Există de obicei elemente ecografice sugerând constricția, împreună cu decelarea de lichid pericardic (Fig. 11.18).

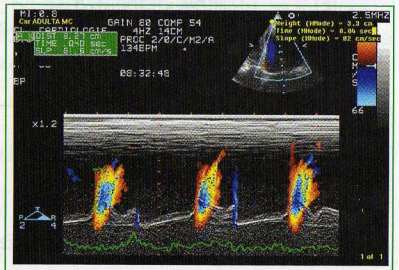

Fig. 11.17. Ecocardiografie transtoracică, secțiune apicală 4 camere, examinare mod M color cu evaluarea velocității de propagare a fluxului mitral la un pacient cu pericardită constrictivă. Se observă valoarea normală a Vp = 81 cm/s.

Diagnosticul poate fi dificil când cantitatea de lichid este mare, dar după pericardiocenteză se vor delimita mai clar elementele ecocardiografice legate de constricția pericardică.

ALTE BOLI ALE PERICARDULUI

ABSENȚA PERICARDULUI

Este cel mai frecvent congenitală, dar poate fi și consecința exerezei chirurgicale largi a pericardului. Poate fi parțială sau totală (mai rar).

Caracteristici ecocardiografice:

- ferestrele ecocardiografice apar modificate
- dilatarea VD
- amplitudine anormală a mișcării VS (mai ales a peretelui posterior al VS)

Tabel 11.3. Rolul modului M color în diferențierea pericarditei constrictive de cardiomiopatia restrictivă

PC	CMR
- Vp normală/crescută (> 55 cm/s) - patologia nu implică miocardul	- Vp scăzută (<45 cm/s) - patologia implică miocardul

- mişcare paradoxală a SIV
- în absenţa parţială a pericardului poate apărea hernierea unei regiuni a cordului.

Tabel 11.4. Criterii ecocardiografice de diagnostic diferenţial între pericardita constrictivă şi cardiomiopatia restrictivă

	PC	CMR
Eco 2D şi mod M	- îngroşare pericardică ± revărsat pericardic - dimensiuni normale pereţi - volume VS normale - funcţie VS normală - dilatare biatrială - sept *săltăreţ* - dilatare VCI	- volume VS normale/scăzute - funcţie VS păstrată - dilatare biatrială - grosime pereţi crescută cu textură particulară, neomogenă - dilatare VCI
Doppler pulsat flux transmitral	E/A ≥2; TDE ≤160 ms Inspir: ↓E >25%, ↑TRIV >20% Expir: modificări opuse Regurgitare diastolică	E/A ≥2; TDE <160 ms; TRIV <60 ms; E >1 m/s Fără variaţii respiratorii unda E Regurgitare diastolică
Doppler pulsat flux transtricuspidian	Inspir: ↑E, ↑V_{max} RT Expir: modificări opuse TDE scăzut Regurgitare diastolică	Variaţii respiratorii uşoare unda E E/A ≥2; TDE scade în inspir V_{max} RT fără variaţii respiratorii semnificative Regurgitare diastolică
Doppler pulsat flux vene pulmonare	S/D = 1 Inspir: scad D şi S Expir: modificări opuse	S/D = 0,5 AR proeminent şi cu durată ↑ Fără variaţii respiratorii unda D
Doppler pulsat flux vene hepatice	Inspir: creştere minimă a undelor S şi D Expir: flux diastolic scăzut, fluxuri retrograde crescute	S/D <1 Inspir: fluxuri retrograde crescute
Mod M color	Viteza de propagare a fluxului mitral normală sau crescută (≥100 cm/s)	Viteza de propagare a fluxului mitral scăzută (<40 cm/s)
Velocitate inel mitral – Doppler tisular	Umplere precoce cu viteză crescută (≥8 cm/s)	Umplere precoce cu viteză scăzută (<8 cm/s)
Presiuni de umplere	↑; VS=VD	↑; VS >VD

PC = pericardită constrictivă; CMR = cardiomiopatie restrictivă; TDE = timpul de decelerare a undei E; TRIV = timpul de relaxare izovolumică; RT = regurgitare tricuspidiană.

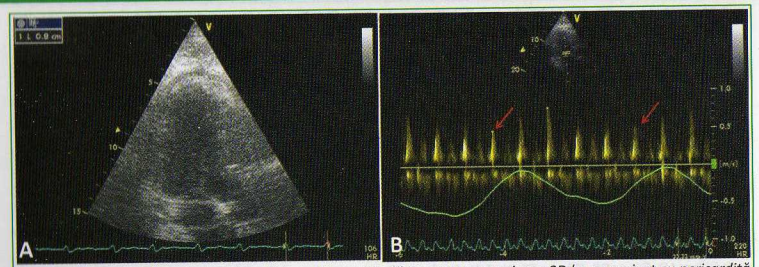

Fig.11.18.A. Ecocardiografie transtoracică, secţiune apicală 3 camere, examinare 2D la un pacient cu pericardită efuziv-constrictivă. Se observă pericard îngroşat şi prezenţa unei lame de lichid pericardic la nivelul apexului. B. Examinare Doppler pulsat la nivelul valvei mitrale, secţiune apicală 4 camere la acelaşi pacient. Se constată variaţii respiratorii de peste 25% ale fluxului transmitral

CHISTUL PERICARDIC

Este o afecţiune pericardică rară, poate fi unic sau multiplu, se întâlneşte frecvent lângă unghiul cardio-frenic. Poate fi congenital, inflamator (de etiologie reumatică, tuberculoasă, parazitară- chist hidatic) (Fig. 11.19), post-traumatic sau postchirurgical.

Caracteristici ecocardiografice:

- formaţiune eco-liberă adiacentă marginii cordului, cel mai frecvent la nivelul atriului drept
- frecvent modifică forma atriului
- diagnostic diferenţial cu o venă sistemică anormală (prin ecocardiografie de contrast)
- interogarea Doppler exclude o formaţiune vasculară.

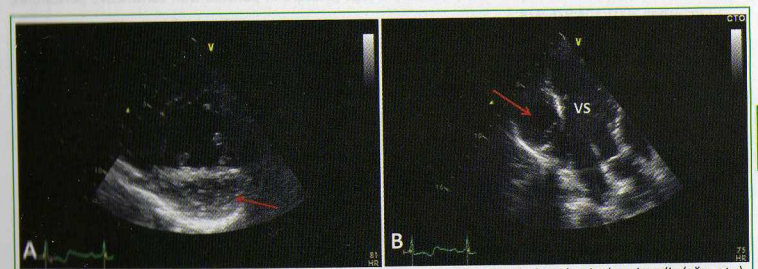

Fig. 11.19. Ecocardiografie transtoracică, examinare 2D la o pacientă cu chist hidatic la nivel pericardic (săgeata). A. Secţiune parasternală ax scurt la nivelul muşchilor papilari. B. Secţiune apicală 3 camere.

BIBLIOGRAFIE

1.Ginghină C, Rotăreasa M. Bolile pericardului. În: Ginghină C. Mic tratat de cardiologie. Ed. Academiei Române, Bucureşti, 2010: 527-553.
2.Markiewicz W, Brik A, Brook G, et al, Pericardial rub in pericardial effusion: lack of correlation with amount of fluid. Chest 1980;77:643-646.

NOTE

CAPITOLUL 12
BOLILE AORTEI

Examinarea ecografică transtoracică a aortei.....297
Dilatarea de aortă.....299
Sindromul aortic acut.....302
Ateromatoza aortei.....310
Examinarea aortei operate.....311

EXAMINAREA ECOCARDIOGRAFICĂ TRANSTORACICĂ A AORTEI

Examinarea aortei reprezintă o componentă obligatorie a examenului ecocardiografic transtoracic (ETT) standard [1]. Deși ecografia transtoracică nu este modalitatea ideală de examinare a aortei și nu o poate vizualiza în totalitate, informații utile pot fi obținute prin utilizarea tuturor ferestrelor accesibile pentru depistarea, diagnosticul și urmărirea pacienților [2] (Fig. 12.1).

Examinarea ecografică a aortei include:

- **Examinarea 2D** ce urmărește:
  - Determinarea dimensiunilor (recomandările sunt de a măsura la sfârșitul diastolei, *leading-edge to leading-edge* [2], cu excepția inelului aortic care se măsoară în sistolă) (Tabel 12.1)
  - Analiza morfologiei (prezența faldului de disecție, placă de aterom, calcificări, tromb etc.);
- **Modul M**: poate fi utilizat pentru determinarea dimensiunilor aortei ascendente, măsurătoarea 2D fiind însă cea recomandată [2];
- **Doppler color**;
- **Doppler continuu și pulsat**.

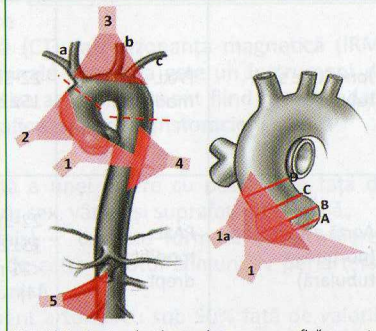

Fig. 12.1. Anatomia și examinarea ecografică a aortei. Anatomic aorta este împărțită în trei porțiuni: aorta ascendentă (de la inelul aortic până la trunchiul brahiocefalic-a), crosă (de la nivelul trunchiului brahiocefalic până la nivelul ligamentului aorto-pulmonar, cuprinzând emergențele truchiului brahiocefalic, arterei carotide stângi-b și arterei subclavii stângi-c), aorta descendentă (de la nivelul ligamentului arterial până la nivelul diafragmei) și aorta abdominală (subdiagragmatic, până la bifurcație). Aorta ascendentă este examinată ecografic din secțiune parasternală ax lung-1 (PAxL), secțiune modificată parasternală ax lung-1a (PAxL modificată) și parasternal drept-2 (PAxL drept). Crosa aortei este vizualizată din secțiune suprasternală-3. Aorta toracică descendentă poate fi examinată în secțiune transversală din PAxL iar longitudinal din apical 2 camere-4. Aorta abdominală este vizualizată din secțiune subcostală.

**secțiunea PAxL modificată se obține pornind de la secțiunea PAxL cu deplasarea minimă a transductorului spre stânga pacientului și angularea lui până la 'desfășurarea' corespunzătoare a aortei ascendente.*

***secțiunea PAxL drept se obține cu aceeași orientare a transductorului ca pentru PAxL dar cu plasarea sa în spațiul 3-4 intercostal drept, pacientul fiind în decubit lateral drept.*

****secțiunea apical 2 camere pentru vizualizarea aortei se obține din apical două camere cu angularea ușoară a transductorului spre posterior.*

Tabel 12.1. Vizualizarea și dimensiunile normale [3] ale aortei

Segmentul analizat	Secțiune ETT	Dimensiuni normale	Aspect ecocardiografic
Inelul aortic	PAxL	20-31 mm 13±1 mm/m²	
Sinusurile Valsalva	PAxL	29-45 mm 19± 1 mm/m²	
Joncțiune sino-tubulară	PAxL modificat	22-36 mm 15±2 mm/m²	
Aortă ascendentă (porțiunea tubulară)	PAxL modificat/ drept	22-36 mm 15±2 mm/m² <21 mm/m² (4)	
Crosa aortei	Suprasternal	22-36 mm	
Aorta toracică descendentă	Apical 2 camere modificat	20-30 mm <16 mm/m² (4)	
Aorta abdominală	Subcostal (la nivelul arterei mezenterice) superioare)	<30 mm (5)	

Când există lichid pleural stâng în cantitate mare, aorta toracică descendentă poate fi vizualizată prin poziționarea sondei pe peretele toracic posterior stâng, prin lichid (Fig. 12.2).

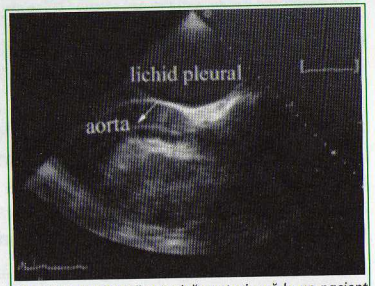

Fig. 12.2. Fereastră toracică posterioară la un pacient cu disecție de aortă (fald de disecție vizibil-săgeată) și lichid pleural stâng în cantitate mare.

DILATAREA DE AORTĂ

Ecografia transtoracică alături de cea transesofagiană (ETE) are un rol esențial în screening-ul și stabilirea indicației chirurgicale pentru pacienții cu dilatare de aortă ascendentă. În ceea ce privește crosa și aorta toracică descendentă alte tehnici imagistice cum ar fi tomografia computerizată (CT) sau rezonanța magnetică (IRM) sunt indicate. În cazul aortei abdominale ecografia este un instrument de screening extrem de important, analiza acestui segment fiind recomandată ca o parte a examenului ecocardiografic standard transtoracic.

Definiții [6]:

- Anevrism - dilatare localizată a unei artere cu peste 50% față de valorile normale prezise pentru sex, vârstă și suprafață corporală.
- Pseudoanevrism (anevrism fals) - cavitate formată după ruperea peretelui arterial, delimitată de către țesutul conjunctiv periarterial cu care lumenul arterial comunică.
- Ectazie - dilatarea unui segment arterial cu sub 50% față de valorile normale prezise pentru sex, vârstă și suprafață corporală.
- Arteriomegalie - dilatare arterială difuză care implică mai multe segmente ce au dimensiuni cu peste 50% mai mari față de cele acceptate.
- Nu se recomandă utilizarea termenului de anevrism disecant de aortă.

ANEVRISMUL DE AORTĂ TORACICĂ ASCENDENTĂ

Anevrismele de aorta toracică ascendentă sunt clasificate în funcție de morfologia lor în 3 tipuri principale [7] (Fig. 12.3):

- Ectazia anulo-aortică (tip marfanoid): dimensiuni crescute ale aortei la nivelul sinusurilor Valsalva, cu recalibrarea sa după joncțiunea sino-tubulară (clasica formă de "bulb de ceapă"). Acest tip de dilatare este caracteristic afecțiunilor genetice cu implicarea aortei ascendente: sindromul Marfan, sindromul Ehlers-Danlos, sindromul Loeys-Dietz, bicuspidia aortică [8].
- Supracoronar: respectarea rădăcinii aortei și dilatarea superior de joncțiunea sino-tubulară.
- Tipul tubular: dilatarea globală a sinusurilor Valsalva, joncțiunii sino-tubulare și aortei ascendente.

Raportarea dimensiunilor aortei toracice ascendente trebuie să includă dimensiunea maximă și distanța față de inelul aortic la care aceasta s-a obținut, precum și dimensiunile celorlalte segmente.

Un tip particular de anevrism al aortei ascendente este reprezentat de anevrismul de sinus Valsalva coronar (Fig. 12.4).

Ecocardiografia are un rol important în stabilirea mecanismului regurgitării aortice care este prezentă frecvent în cazul anevrismelor de aortă ascendentă [2]:

- Regurgitare aortică secundară (funcțională): determinată de modificarea

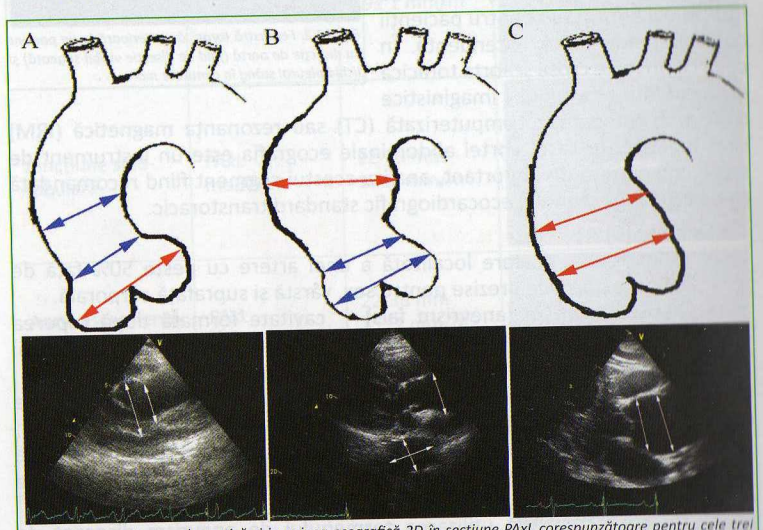

Fig. 12.3. Prezentarea schematică și imaginea ecografică 2D în secțiune PAxL corespunzătoare pentru cele trei tipuri de anevrisme ale aortei toracice ascendente: tip marfanoid-A, tip supracoronar-B și tip tubular-C (săgețile roșii - diametre crescute în fiecare tip de anevrism; săgețile albastre - diametrele păstrate).

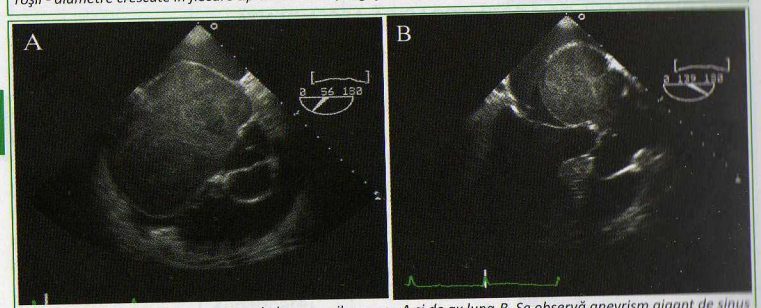

Fig. 12.4. ETE 2D în secțiune ax scurt la baza marilor vase –A și de ax lung-B. Se observă anevrism gigant de sinus non-coronar și contrast spontan intens la acest nivel [9].

Tabel 12.2.Criterii diagnostice (ETE) pentru regurgitarea aortică funcțională [10]

1. Morfologie normală a cuspelor.
2. Înălțimea coaptării (distanța dintre punctul de coaptarea protodiastolic și planul inelului aortic) >8-10 mm.
3. Raportul dimensiunii joncțiunii sino-tubulare/inelului aortic >1,6 (ambele măsurate în diastolă).

anatomiei rădăcinei aortei și tracționarea cuspelor, situație în care înlocuirea chirurgicală a valvei nu este necesară (Tabel 12.2, Fig. 12.5).

- Regurgitare aortică organică sau mixtă: morfologic cuspele aortice sunt deja afectate, situație în care este necesară înlocuirea chirurgicală a valvei.

Așadar în dilatarea de aortă ascendentă ecocardiografia are rol în a stabili diagnosticul și a ghida tratamentul, în coroborare cu datele clinice, istoricul personal și heredo-colateral al pacientului și afecțiunile coexistente.

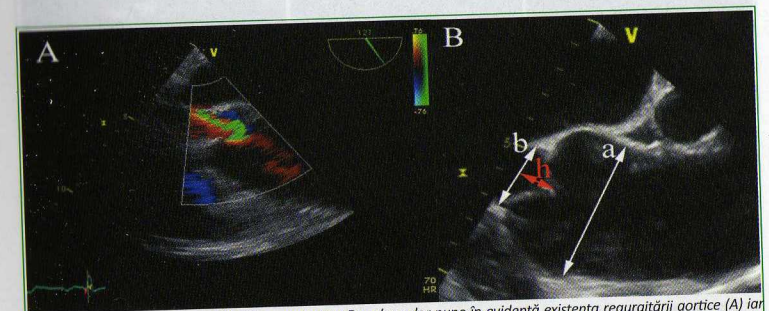

Fig. 12.5. ETE, secțiune longitudinală - examinarea Doppler color pune în evidență existența regurgitării aortice (A) iar măsurătorile realizate în modul 2D (B) sugerează faptul că mecanismul regurgitării aortice este funcțional (înălțimea coaptării-h=10mm, joncțiunea sinotubulară-a=43mm, inel aortic-b=23mm).

Tabelul 12.3. Indicații clinice în dilatarea de aortă ascendentă > 40mm [11,12]

Diametru	Indicație
>40mm	Investigații pentru determinarea afecțiunilor de țesut conjunctiv Inițierea terapiei beta-blocante Controlul tensiunii arteriale și limitarea activității fizice Urmărire anuală
>45mm	Înlocuire chirurgicală a aortei ascendente în cazul în care are indicație pentru înlocuire valvulară. Înlocuire chirurgicală în cazul pacienților cu afecțiuni de țesut conjunctiv și factori de risc (istoric familial de disecție de aortă, rată de creștere a aortei mai mare de 2mm/an, regurgitare aortică severă, regurgitare mitrală severă, dorința de a avea o sarcină).
>50mm	Tratament chirurgical la pacienții cu afecțiuni de țesut conjunctiv. Tratament chirurgical la pacienții cu bicuspidie aortică și factori de risc (coarctație de aortă, hipertensiune arterială, istoric familial de disecție de aortă, rată de creștere a aortei mai mare de 2mm/an).
>55mm	Tratament chirurgical la toți pacienții.

ANEVRISMUL DE AORTĂ ABDOMINALĂ

Anevrismul de aortă abdominală reprezintă o dilatare a aortei abdominale până la un diametru mai mare de 30mm (Fig. 12.6). Etiologia sa este cel mai frecvent aterosclerotică, astfel încât prevalența sa este relativ mare la pacienții care au indicație de ecografie transtoracică (5%). De aceea, screeningul de rutină al aortei abdominale în cadrul examenului standard ecocardiografic transtoracic este recomandat [13].

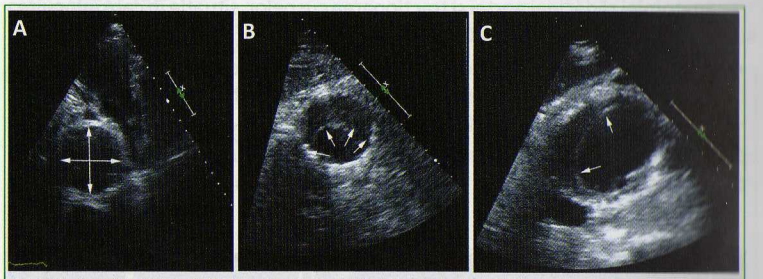

Fig. 12.6. Anevrism toraco-abdominal vizualizat prin ETT 2D- segmentul aortei toracice descendente este vizualizat în secțiune modificată apical 3 camere (A) iar segmentul aortei abdominale în secțiune subcostală (B); se observă tromboză la nivelul segmentului abdominal al aortei (B, săgeți). C. Anevrism izolat de aortă abdominală, trombozat (săgeți), vizualizat în secțiune subcostală.

SINDROMUL AORTIC ACUT

Sindromul aortic acut reprezintă un termen colectiv pentru o serie de condiții cu risc fatal ce pot afecta aorta:

- disecția clasică de aortă,
- hematomul intramural,
- ulcerul penetrant de aortă (Fig.12.7).

Punctul comun al acestor patologii este faptul că media aortei este distrusă prin acumularea de sânge. În cadrul disecției clasice intima este de asemenea afectată, distrugerea ei determinând formarea porților de comunicare între cele două lumene şi separarea sa de peretele aortic determinând formarea faldului de disecție. În cazul hematomului intramural intima este intactă.

DISECȚIA CLASICĂ DE AORTĂ

În funcție de extinderea anatomică a leziunilor, disecția de aortă are două clasificări recunoscute (Tabel 12.4, Fig. 12.8) [14].

Tabel 12.4. Clasificările anatomice ale disecției de aortă

Clasificarea De BAKEY	Clasificarea STANFORD
Tipul I: implică aorta în totalitate. Tipul II: implică doar aorta ascendentă.	Tipul A: implică aorta ascendentă.
Tipul III: implică doar aorta descendentă (toracică sau abdominală).	Tipul B: nu implică aorta ascendentă.

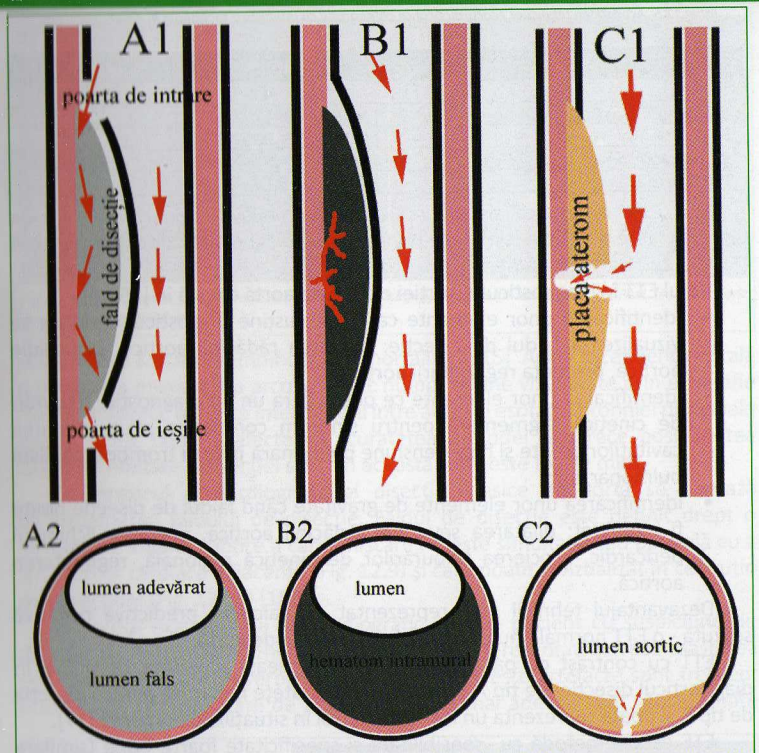

Fig. 12.7. Reprezentarea schematică a aortei în secțiune longitudinală (A1, B1, C1) şi transversală (A2, B2, C2) în situațiile sindromului aortic acut: disecția clasică de aortă (A), hematom intramural (B) şi ulcer penetrant (C).

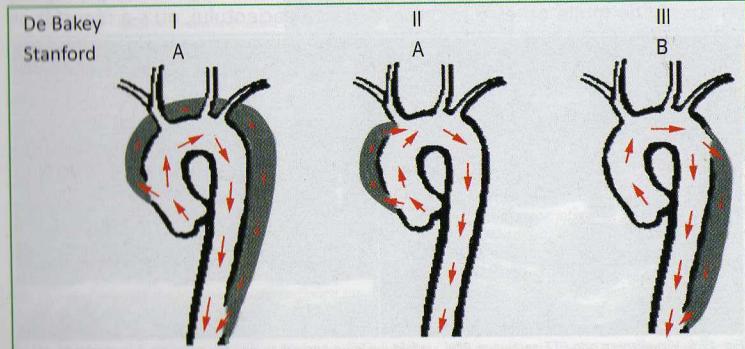

Fig. 12.8. Reprezentarea schematică a clasificărilor anatomice în disecția de aortă.

Tabel 12.5. Acuratețea tehnicilor ecocardiografice comparativ cu imagistica secțională în diagnosticul disecției acute tip A [2]

	Sensibilitate	Specificitate
ETT	78-90%	87-96%
ETT cu contrast transpulmonar	93%	97%
ETE	86-100%	90-100%
CT convențională	83-94%	87-100%
IRM cardiacă	100%	100%

ETT este o tehnică sigură, rapidă, disponibilă în departamentele de urgență, care are o sensibilitate bună pentru diagnosticul disecției de tip A (Tabel 12.5) dar scăzută pentru disecția de tip B.

Rolul ETT în diagnosticul disecției clasice de aortă constă în [15,16]:

- identificarea unor elemente care pot susține diagosticul când nu se vizualizează faldul de disecție: dilatarea rădăcinii aortice, bicuspidie aortică, prezența regurgitării aortice;
- identificarea unor elemente ce pot sugera un alt diagnostic: tulburări de cinetică segmentară pentru sindrom coronarian acut, dilatarea cavităților drepte și hipertensiune pulmonară pentru tromboembolism pulmonar, etc;
- identificarea unor elemente de gravitate când faldul de disecție poate fi vizualizat: dilatarea severă a rădăcinii aortice, prezența lichidului pericardic, asocierea tulburărilor de cinetică regională, regurgitarea aortică.

Dezavantajul tehnicii este reprezentat de valoarea predictivă negativă scăzută - o ETT normală nu poate exclude disecția de aortă.

ETT cu contrast cu pasaj pulmonar are aceeași acuratețe ca și ETE în diagnosticul disecției de tip A (Tabel 12.5), acuratețe mai mică pentru disecția de tip B și poate reprezenta un instrument util în situațiile de urgență [17].

ETE este o metodă cu sensibilitate si specificitate foarte bune (similare cu CT și RM) (Tabel 12.5) și oferă avantajul rapidității și portabilității (poate fi efectuată în sala de chirurgie). Este considerată o metodă sigură; deși presupune un stres și de multe ori este necesară sedarea pacientului, nu s-a raportat pe

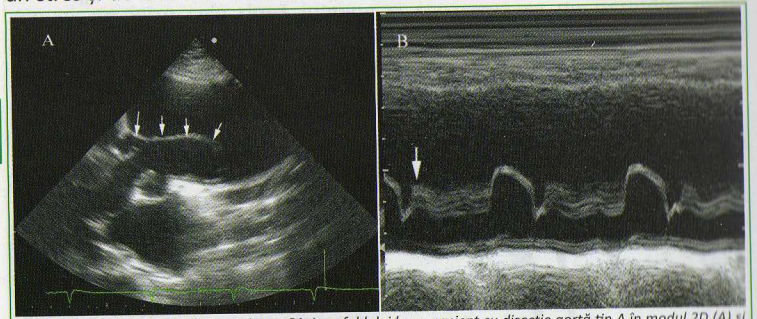

Fig. 12.9. Vizualizarea prin ETT, secțiunea PAxL, a faldului la un pacient cu disecție aortă tip A în modul 2D (A) și modul M (B). De remarcat mișcarea independentă a faldului față de structurile vecine (săgeți).

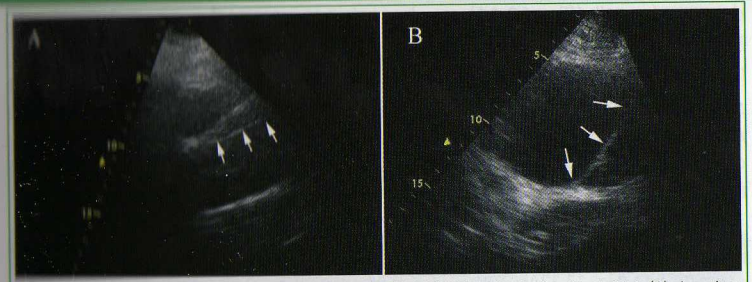

Fig. 12.10. Vizualizarea prin ETT a faldului de disecție (săgeți) în cel puțin două secțiuni: PAxL (A) și secțiune modificată parasternal drept (B).

studii mari o creștere semnificativă a mortalității [15]. Aorta ascendentă distală și porțiunea proximală a arcului aortic nu pot fi bine vizualizate prin ecografie transesofagiană, datorită interpunerii între aortă si esofag a bronhiei principale stângi. Acest fapt nu afectează acuratețea metodei deoarece posibilitatea localizării limitate a disecției strict în această zonă este foarte mică.

Diagnosticul ecocardiografic al disecției clasice de aortă se bazează pe vizualizarea faldului de disecție. Faldul de disecție este definit drept o formațiune liniară, subțire a cărei mișcare nu este simultană sau paralelă cu a structurilor cardiace adiacente (Fig. 12.9) și care poate fi vizualizat în cel puțin două secțiuni (Fig. 12.10) [18].

În cadrul examentului ecocardiografic al unui pacient cu suspiciune de disecție de aortă, un element important este reprezentat de recunoașterea posibilelor artefacte (reverberații, lob lateral). Aceste artefacte sunt frecvent prezente în cazul dilatării de aortă [19] și cel mai adesea sunt reprezentate

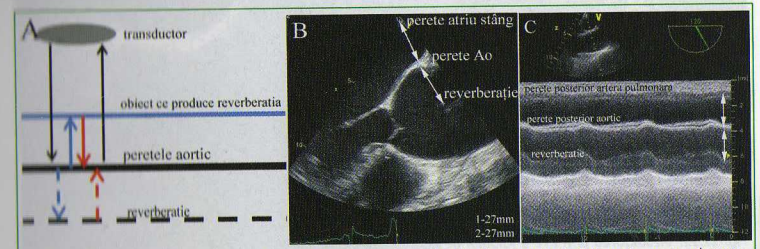

Fig. 12.11. A. Reprezentarea schematică a producerii reverberațiilor de către structuri aflate mai aproape de transductor: în mod normal ultrasunetele de la transductor se reflectă la nivelul peretelui aortic și se întorc la acesta realizând imaginea sa- săgeți negre; în cazul în care între transductor și peretele aortic se interpune o structură capabilă să reflecte ultrasunetele, o parte dintre acestea se întorc din drumul lor către transductor din nou către peretele aortic (săgeată albastră), se re-reflectă în acesta și apoi ajung din nou la transductor; astfel se creează o imagine falsă la o distanță față de pertele aortic egală cu distanța dintre peretele aortic și structura ce a produs reverberația. B. În cadrul examenului transesofagian, secțiunea longitudinal ax lung, reverberațiile de la nivelul rădăcinii aortei sunt produse de peretele posterior al atriului stâng, iar cele de la nivelul aortei ascendente de peretele posterior al arterei pulmonare (C). De remarcat că reverberația este localizată față de peretele aortic la o distanță egală cu cea dintre perete aortic și structura răspunzătoare de apariția ei și că are o mișcare paralelă cu mișcarea structurii respective, dar de amplitudine dublă.

de reverberații (Fig. 12.11) produse de structuri aflate mai aproape de transductor [15].

Faldul de disecție creează două lumene: lumenul adevărat (ai cărui pereți sunt acoperiți de intimă) și lumenul fals (localizat la nivelul vechii medii). Definirea celor două lumene (Tabel 12.6) este importantă pentru atitudinea chirurgicală în funcție de locul de emergență a ramurilor aortei (coronare, vase mari ale gâtului, ramuri abdominale).

Tabel 12.6. Diagnostic diferențial lumen fals - lumen adevărat [2]

Criterii	Lumen adevărat	Lumen fals
Dimensiune (Fig. 12.12A)	Dimensiuni mai reduse	Dimensiuni mai mari
Pulsatilitate (Fig. 12.13)	Expansionează în sistolă	Se comprimă în sistolă
Direcția fluxului (Fig. 12.12B)	Flux sistolic antegrad	Flux sistolic antegrad redus sau absent sau flux sistolic retrograd
Comunicare (Fig. 12.12C)	De la nivelul lumenului adevărat spre cel fals în sistolă	
Prezența substanței de contrast	Substanța de contrast apare și se spală rapid	Substanța de contrast apare târziu și persistă.

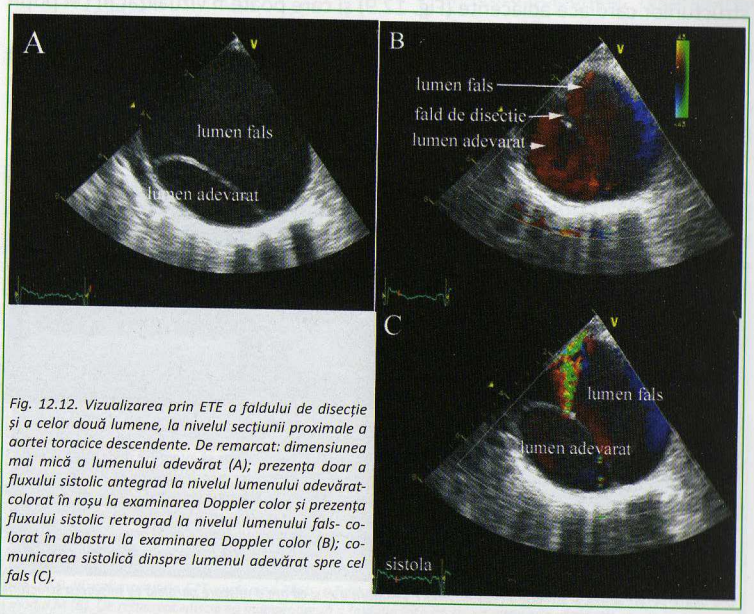

Fig. 12.12. Vizualizarea prin ETE a faldului de disecție și a celor două lumene, la nivelul secțiunii proximale a aortei toracice descendente. De remarcat: dimensiunea mai mică a lumenului adevărat (A); prezența doar a fluxului sistolic antegrad la nivelul lumenului adevărat-colorat în roșu la examinarea Doppler color și prezența fluxului sistolic retrograd la nivelul lumenului fals- colorat în albastru la examinarea Doppler color (B); comunicarea sistolică dinspre lumenul adevărat spre cel fals (C).

Lumenul fals are tendința la contrast spontan și trombozare, mai frecvent pentru aorta descendentă și rar pentru cea ascendentă (<10%). O grosime a peretelui aortic > 15mm (Fig. 12.14) sugerează tromboză de lumen fals [15], dimensiuni mai reduse fiind sugestive pentru hematom intramural.

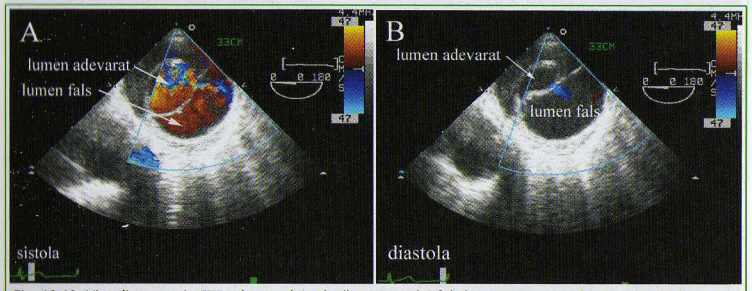

Fig. 12.13. Vizualizarea prin ETE a lumenului adevărat și a celui fals la un pacient cu disecție de aortă toracică descendentă. De remarcat că lumenul adevărat expansionează în sistolă (A) și scade în dimensiuni în diastolă (B).

Porțile de intrare și de ieșire reprezintă discontinuități ale faldului de disecție la nivelul cărora lumenul adevărat comunică cu cel fals (Tabel 12.6). Este deosebit de importantă identificarea porții de intrare (Fig. 12.15), deoarece aceasta va fi închisă practic în cadrul tratamentului chirurgical al disecției de tip A. Ecografia transesofagiană permite vizualizarea porții de intrare în 78-100% din cazuri [20] (Fig. 12.15). Ecocardiografia transesofagiană 3D oferă date suplimentare în analiza morfologiei și evaluarea mai exactă a dimensiunilor porții de intrare [21].

Fig. 12.14. Lumen fals trombozat la nivelul aortei toracice ascendente vizualizat prin ecografie transtoracică 2D, secțiunea PLAX.

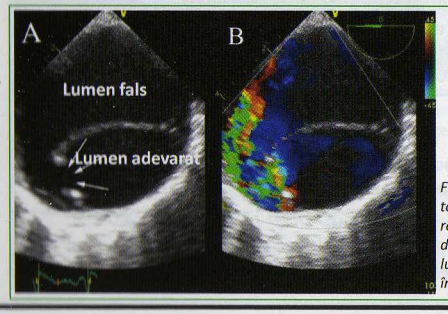

Fig. 12.15. Poartă de intrare la nivelul aortei toracice descendente vizualizată prin ETE. De remarcat prezența discontinuității faldului de disecție în modul 2D (A) și comunicarea dinspre lumenul adevărat spre cel fals la Doppler color, în sistolă (B).

Tabelul 12.6. Diagnostic diferențial poartă de intrare- poartă de ieșire

Poartă de intrare	Poartă de ieșire
De cele mai multe ori unică	De cele mai multe ori multiplă
Dimensiuni mai mari de 5 mm	
Localizată în porțiunea proximală a aortei ascendente în disecția de tip A și imediat sub originea subclaviei stângi pentru disecția de tip B	
Flux direcționat dinspre lumenul adevărat spre cel fals (velocități la Doppler pulsat mai mici de 1,5 m/s)	Flux direcționat dinspre lumenul fals spre cel adevărat

În evaluarea inițială a disecției de aortă rolul ecografiei este de a stabili și prezența eventualelor complicații:

- Lichidul pericardic - este prezent în 20-30% din cazurile cu disecție de tip A și 6% din cazurile cu disecție de tip B [15]. Prezența sa este un semn de prognostic negativ, deși nu este tot timpul determinat de extravazarea sângelui aortic în pericard, ci poate fi un răspuns reactiv la hematomul aortic [2].
- Regurgitarea aortică - este prezentă în 40-76% din cazuri. Rolul ecografiei în acest caz constă în identificarea mecanismului regurgitării (Tabel 12.7) și stabilirea necesității înlocuirii chirurgicale a valvei.

Tabelul 12.7. Mecanismul regurgitării aortice în disecția acută de aortă [22]

Dilatarea joncțiunii sino-tubulare și a inelului aortic determinând retracția secundară a cuspelor și închiderea lor incompletă; regurgitarea aortică are jet central (Fig. 12.16).	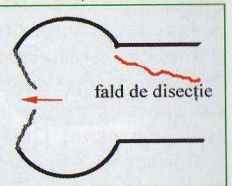
Prolapsul unei cuspe aortice când faldul de disecție se extinde la nivelul rădăcinii și afectează ancorarea normală a cuspelor; regurgitarea aortică are jet excentric (Fig. 12.17).	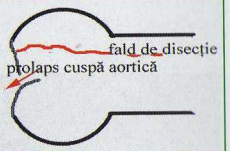
Prolabarea faldului de disecție în diastolă printre cuspele aortice care sunt morfologic normale; regurgitarea aortică este severă și poate fi intermitentă (Fig. 12.18).	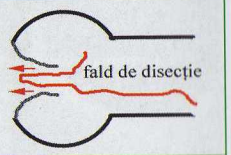
Regurgitare aortică organică preexistentă.	

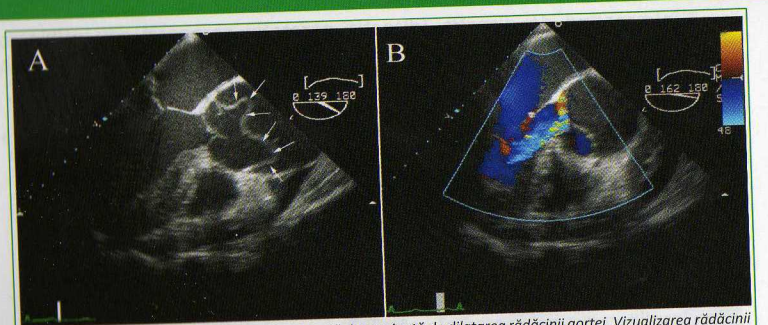

Fig. 12.16. Regurgitare aortică în disecția de aortă determinată de dilatarea rădăcinii aortei. Vizualizarea rădăcinii aortei prin ETE, modul 2D (A) și a jetului de regurgitare prin Doppler color (B). De remarcat dilatarea de aortă ascendentă, morfologia normală a cuspelor și faptul că faldul de disecție nu intervine în mecanismul regurgitării.

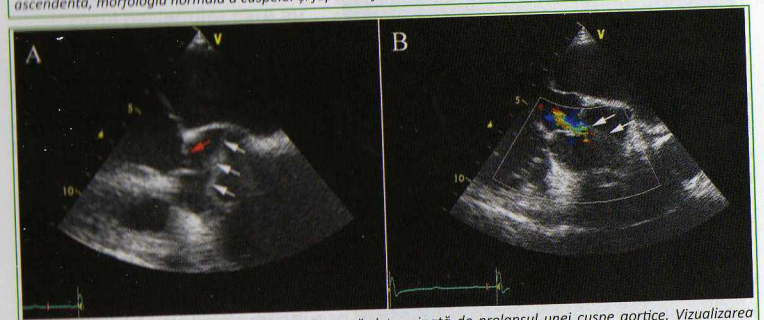

Fig. 12.17. Regurgitare aortică în disecția de aortă determinată de prolapsul unei cuspe aortice. Vizualizarea rădăcinii aortei ETE, modul 2D (A) și a jetului de regurgitare prin Doppler color (B). De remarcat faptul că faldul de disecție (săgeți albe) implică sinusul Valsalva drept și determină prolapsul cuspei aortice drepte (săgeată roșie) și un jet de regurgitare excentric.

Fig. 12.18. Regurgitare aortică severă în disecția de aortă cu jet central, vizualizată Doppler color prin ecografie transtoracică (A). Mecanismul regurgitării este prolabarea faldului de disecție printre cuspele aortice în diastolă (B). Intervenția chirurgicală a constat în înlocuirea rădăcinii aortei cu păstrarea valvei, rezultatul postoperator fiind de regurgitare aortică ușoară (C).

- Afectarea arterelor coronare - se întâlnește în 10-15% din cazuri, coronara dreaptă fiind mai frecvent afectată. ETT poate sugera diagnosticul prin prezența tulburărilor de cinetică segmentară. ETE permite vizualizarea originii coronarelor și stabilirea implicării acestora

în procesul de disecție (disecția peretelui coronarei sau originea arterei coronare din lumenul fals).
- Afectarea vaselor mari ale gâtului. Tehnica de preferat este ETT, secțiunea suprasternală, ETE având o sensibilitate mai redusă.

Buletinul ecografic al unui pacient cu disecție clasică de aortă trebuie să includă următoarele informații [15]:
- Extinderea faldului de disecție (mai ales capătul proximal)
- Localizarea și mărimea porții de intrare
- Prezența lichidului pericardic
- Prezența, severitatea și mecanismul regurgitării aortice
- Implicarea arterelor coronare
- Implicarea vaselor mari ale gâtului
- Funcția ventriculului stâng
- Alte modificări structurale cardiace.

HEMATOMUL INTRAMURAL

Hematomul intramural (Fig. 12.19) reprezintă 3-5% din cazurile de sindrom aortic acut. Se definește ecocardiografic drept creșterea grosimii, circumferențial sau localizat, a peretelui aortic la > 5mm [2]. În acest caz nu există comunicare cu lumenul aortic sau flux la nivelul hematomului [3]. Are o rată mare de ruptură (35%) sau de evoluție spre disecție clasică (33%).

ULCERUL PENETRANT

Ulcerul penetrant de aortă reprezintă distrugerea localizată a intimei și mediei peretelui aortic [2], în formă de crater, care se asociază cu prezența plăcilor ateroscleroticе. Poate evolua spre pseudoanevrism, ruptură de aortă sau disecție [14].

ATEROMATOZA AORTEI

Examentul ecocardiografic poate vizualiza plăcile ateromatoase de gradul IV (prezența miezului lipidic), V (prezența miezului fibrotic) și VI (leziuni

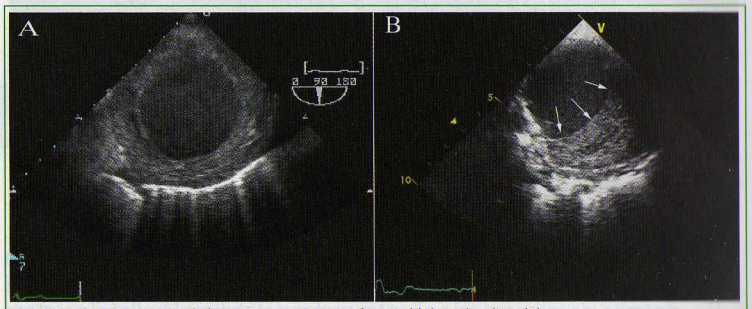

Fig. 12.19. Imagine ETE 2D de hematom aortic circumferential (A) sau localizat (B).

complicate cu hemoragie intraplacă sau tromb atașat), conform clasificarii AHA/ACC [6].

Determinarea prezenței plăcilor aterosclerotice prin examenul ecocardiografic are următoarele implicații clinice:

- Boala aterosclerotică avansată a aortei se corelează cu leziunile coronariene
- Plăcile aterosclerotice (mai ales cele instabile cu tromb atașat) pot oferi diagnosticul etiologic în cazul pacienților care au avut deja un eveniment embolic sau pot identifica pacienții cu risc crescut pentru embolie
- Prezența plăcilor aterosclerotice sau a calcificărilor la nivelul aortei ascendente poate indica chirurgului locurile care ar trebui evitate pentru canularea aortei.

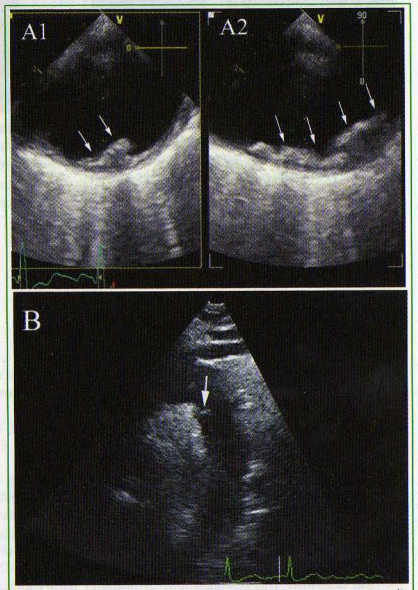

Fig. 12.20. Vizualizarea placilor aterosclerotice aortice complicate (tromb mobil atașat) prin ETE, secțiune transversală (A1) și longitudinală (A2) sau prin ETT, secțiune suprasternală (B).

EXAMINAREA ECOCARDIOGRAFICĂ A AORTEI OPERATE

Tratamentul chirurgical al aortei include următoarele tipuri de intervenții chirurgicale:
- înlocuirea cu grefon artificial a unei porțiuni din aortă
- înlocuirea cu grefon artificial a rădăcinii aortei cu păstrarea valvei și reimplantarea coronarelor (*"valve sparing aortic root replacement"*) (Fig. 12.21)
- înlocuirea atât a valvei cât și a rădăcinii aortei, cu reimplantarea coronarelor (operația Bentall) (Fig. 12.22).

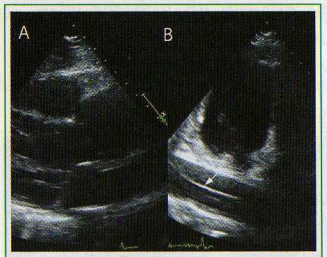

Fig. 12.21. A. ETT, secțiune parasternal ax lung la un pacient cu înlocuire de aortă ascendenta cu păstrarea valvei pentru disecție de aortă. B. Secțiune modificată apical 2 camere la același pacient cu vizualizarea fadului de disecție cronică în aorta descendentă toracică (B).

Fig. 12.22. ETE, secțiune longitudinală ax lung la un pacient cu operație Bentall. De remarcat prezența protezei metalice în poziție aortică și aspectul graftului vascular (pereți subțire, hiperecogeni și "crenelați").

BIBLIOGRAFIE

1. Evangelista A, Flachskampf F, Lancellotti P, et al. European Association of Echocardiography recommendations for standardization of performance, digital storage and reporting of echocardiographic studies. Eur J Echocardiogr. 2008;9:438-48.
2. Evangelista A, Flachskampf FA, Erbel R, Antonini-Canterin F, Vlachopoulos C, Rocchi G, Sicari R, Nihoyannopoulos P, Zamorano J. Echocardiography in aortic diseases: EAE recommendations for clinical practice. Eur J Echocardiogr. 2010;11:645-58.
3. Feigenbaum H, Armstrong WF, Ryan T. Diseases of the Aorta. In Feigenbaum H. Echocardiography ed 6. Philadelphia : Lippincott Williams& Wilkins, 2005;633-664.
4. Drexler M, Erbel R, Müller U, Wittlich N, Mohr-Kahaly S, Meyer J. Measurement of intracardiac dimensions and structures in normal young adult subjects by transesophageal echocardiography. Am J Cardiol. 1990;65:1491-6.
5. Erbel R, Eggebrecht H. Aortic dimensions and the risk of dissection. Heart. 2006;92:137-42.
6. Hiratzka LF, Bakris GL, Beckman JA. 2010 ACCF/AHA/AATS/ACR/ASA/ SCA/SCAI/SIR/STS/SVM Guidelines for the diagnosis and management of patients with thoracic aortic disease: Executive summary. Circulation. 2010;1544-1579.
7. Crawford M Thoracic Aortic Aneurysm. Current Diagnosis and Treatment in Cardiology, 2nd edition. s.l. : Mosby, 2002.
8. Branverman A, Thompson R, Sanchez L. Disease of the Aorta. Braunwald's heart disease. Philadelphia : Elsevier, 2012;1309-1408.
9. Popescu BA, Muraru D, Beladan CC, Lăcău IS, Ginghină C. Images in cardiology. Atrioventricular block in the elderly: does echocardiography hold the key? J Am Coll Cardiol. 2011;57:219.
10. La Canna G, Maisano F, De Michele L, Grimaldi A, Grassi F, Capritti E, De Bonis M, Alfieri O. Determinants of the degree of functional aortic regurgitation in patients with anatomically normal aortic valve and ascending thoracic aorta aneurysm. Transoesophageal Doppler echocardiography study. Heart. 2009:130-6.
11. Vahanian A, Alfieri O, Andreotti F, Guidelines on the management of valvular heart disease (version 2012): the Joint Task Force on the Management of Valvular Heart Disease of the European Society of Cardiology (ESC) and the European Association for Cardio-Thoracic Surgery (EACTS). Eur Heart J. 2012; oct:2451-2496.
12. Cozijnsen L, Braam RL, Waalewijn RA, Schepens MA, Loeys BL, van Oosterhout MF, Barge-Schaapveld DQ, Mulder BJ. What is new in dilatation of the ascending aorta? Review of current literature and practical advice for the cardiologist. Circulation. 2011;123:924-8.
13. Bekkers SC, Habets JH, Cheriex EC, Palmans A, Pinto Y, Hofstra L, Crijns HJ. Abdominal aortic aneurysm screening during transthoracic echocardiography in an unselected population. J Am Soc Echocardiogr. 2005;18:389-93.
14. Erbel R, Alfonso F, Boileau C, Dirsch O, Eber B, Haverich A, Rakowski H, Struyven J, Radegran K, Sechtem U, Taylor J, Zollikofer C. Diagnosis and management of aortic dissection (Task Force on Aortic Dissection, European Society of Cardiology). Eur Heart J.2001;22:1642-81.
15. Meredith EL, Masani ND. Echocardiography in the emergency assessment of acute aortic syndromes.Eur J Echocardiogr.2009;10:i31-9. .
16. Popescu BA. Ecocardiografia Doppler transesofagiană în: Popescu BA, Ginghina C. Ecocardiografia Doppler. Editura Medicală 2011;381-393.
17. Evangelista A, Avegliano G, Aguilar R, Cuellar H, Igual A, González-Alujas T, Rodríguez-Palomares J, Mahia P, García-Dorado D. Impact of contrast-enhanced echocardiography on the diagnostic algorithm of acute aortic dissection. Eur Heart J.2010 ;31:472-9.
18. Otto C. Diseases of the Great Arteries. Textbook of Clinical Echocardiography. Washington : Elsevier, 2009: 397-418.
19. Evangelista A, Garcia-del-Castillo H, Gonzalez-Alujas T, Dominguez-Oronoz R, Salas A, Permanyer-Miralda G, Soler-Soler J. Diagnosis of ascending aortic dissection by transesophageal echocardiography: utility of M-mode in recognizing artifacts. J Am Coll Cardiol. 1996;27:102-720.
20. Erbel R, Oelert H, Meyer J, Puth M, Mohr-Katoly S, Hausmann D, Daniel W, Maffei S, Caruso A, Covino FE, et al. Effect of medical and surgical therapy on aortic dissection evaluated by transesophageal echocardiography. Implications for prognosis and therapy. The European Cooperative Study Group on Echocardiography. Circulation. 1993;87:1604-15.21.
21. Evangelista A, Aguilar R, Cuellar H, Thomas M, Laynez A, Rodríguez-Palomares J, Mahía P, Gonzàlez-Alujas T, García-Dorado D. Usefulness of real-time three-dimensional transoesophageal echocardiography in the assessment of chronic aortic dissection. Eur J Echocardiogr. 2011;12:272-7.
22. Movsowitz HD, Levine RA, Hilgenberg AD, Isselbacher EM. Transesophageal echocardiographic description of the mechanisms of aortic regurgitation in acute type A aortic dissection: implications for aortic valve repair. J Am Coll Cardiol 2000;36:884-90.

NOTE

CAPITOLUL 13
BOLI CARDIACE CONGENITALE

Date generale.....315
Evaluarea comunicărilor anormale intracardiace.....316
Defectul septal interatrial.....318
Anevrismul de sept interatrial.....324
Defectul septal interventricular.....325
Persistența canalului arterial.....329
Coarctația de aortă.....331
Boala Ebstein.....333
Stenoza pulmonară congenitală.....336
Tetralogia Fallot.....339

DATE GENERALE

ABORDAREA MORFOLOGICĂ SEGMENTARĂ [1,2,3,4]

- Determinarea situsului cardiac:
  - Situsul visceral (concordanţa viscero-atrială)
  - Identificarea morfologiei atriilor (situs solitus sau inversus)
  - Paternul întoarcerii venoase
- Localizarea ventriculilor:
  - Identificarea morfologiei ventriculilor
  - Concordanţa atrio-ventriculară
  - Identificarea orientării axei bază-apex a cordului (levocardie sau dextrocardie)
- Conexiunea marilor vase:
  - Identificarea marilor vase
  - Concordanţa ventriculo-arterială (concordanţă sau transpoziţie)
  - Relaţia spaţială dintre marile vase şi SIV

CRITERII DE DIFERENŢIERE ECOGRAFICĂ A CAVITĂŢILOR [5]

ATRIUL DREPT	ATRIUL STÂNG
-conţine valva Eustachio -urechiuşa dreaptă este mai scurtă şi mai largă	-valva Eustachio lipseşte -urechiuşa stângă este mai lungă şi mai îngustă
VENTRICULUL DREPT	**VENTRICULUL STÂNG**
-suprafaţa endocardului este trabeculată -bandă moderatoare -valva tricuspidă cu trei foiţe valvulare cu inserţie mai apicală	-suprafaţa endocardului este netedă -formă elipsoidală -valva mitrală cu două foiţe valvulare cu inserţie mai bazală

EVALUAREA COMUNICĂRILOR ANORMALE INTRACARDIACE (ŞUNTURI)

ECOGRAFIE TRANSTORACICĂ ŞI TRANSESOFAGIANĂ

Scopurile examenului ecografic la pacienţii cu boli cardiace congenitale sunt:

- evidenţierea defectului (lipsă de continuitate a structurilor; flux la nivelul defectului)
- localizarea defectului
- determinarea dimensiunilor defectului
- determinarea direcţiei, volumului, velocităţii fluxului sangvin şi a gradientului presional la nivelul şuntului
- determinarea consecinţelor supraîncărcării cordului drept (dimensiuni AD, VD, AP, presiuni în AP; evaluarea funcţiei VD) sau a cordului stâng (dimensiuni AS, VS)
- calcularea raportului de debite: debit pulmonar (Qp) /debit sistemic (Qs)(Fig. 13.1)
- determinarea anomaliilor asociate

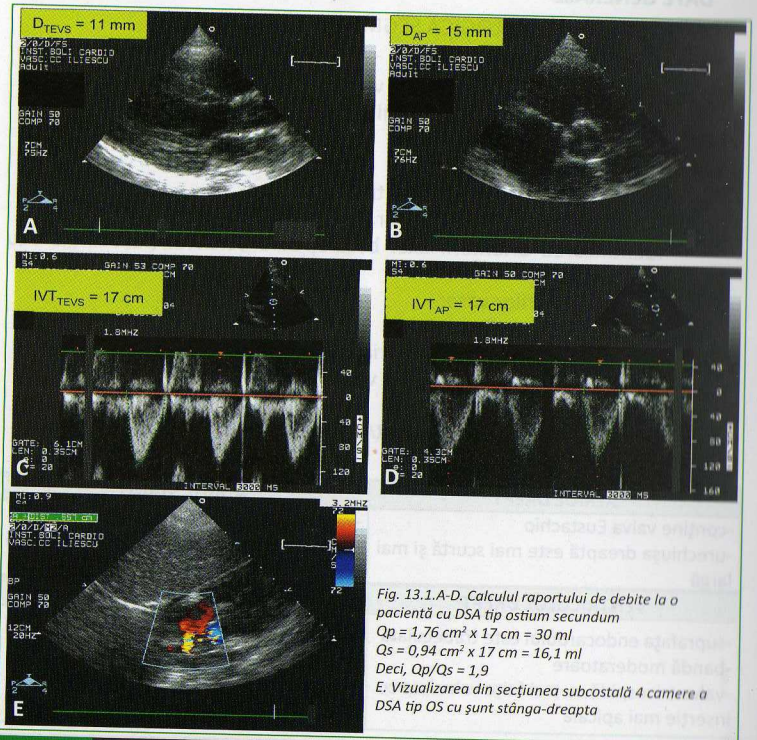

Fig. 13.1.A-D. Calculul raportului de debite la o pacientă cu DSA tip ostium secundum
Qp = 1,76 cm² x 17 cm = 30 ml
Qs = 0,94 cm² x 17 cm = 16,1 ml
Deci, Qp/Qs = 1,9
E. Vizualizarea din secţiunea subcostală 4 camere a DSA tip OS cu şunt stânga-dreapta

Calcularea raportului de debite poate fi utilă în confirmarea existenţei unei comunicări intracardiace anormale semnificative, fără a ghida însa indicaţia de intervenţie de închidere a defectului [6]. Dilatarea cavităţilor cardiace, consecinţă a suprasolicitării de volum, constituie indicaţie de închidere a defectului [6].

Calculul raportului debitelor porneşte de la ecuaţiile:

$Q_P = A_{AP} \times IVT_{AP}$ şi $Q_S = A_{TEVS} \times IVT_{TEVS}$ unde:

A_{AP} este aria secţiunii transversale a arterei pulmonare

IVT_{AP} este integrala velocitate-timp la nivelul arterei pulmonare

A_{TEVS} este aria tractului de ejecţie VS

IVT_{TEVS} este integrala velocitate timp la nivelul tractului de ejecţie VS

Aria secţiunii AP şi respectiv TEVS se calculează considerând suprafaţa respectivă ca fiind circulară :

$A = \pi \times r^2 = \pi \times D^2/4$, folosind pentru D diametrul măsurat la inel al AP şi respectiv al TEVS.

Prin simplificarea ecuaţiei raportului de debite, se poate ajunge la formula:

$$\frac{Q_P}{Q_S} = \frac{D^2_{AP} \times IVT_{AP}}{D^2_{TEVS} \times IVT_{TEVS}}$$

Pentru determinarea IVT se foloseşte Dopplerul pulsat.

Ecografia de contrast (cu înregistrarea imaginilor transtoracic sau transesofagian) reprezintă o metodă calitativă fiabilă de evaluare a şunturilor.

Metodă

- se utilizează diverse substanţe de contrast (cel mai frecvent soluţie salină agitată sau glucoză barbotată);
- se injectează substanţa de contrast într-o venă periferică;
- se obţine opacifierea AD şi VD (cavităţile stângi în mod normal nu conţin contrast întrucât substanţa folosită nu traversează bariera pulmonară, bulele de contrast create prin barbotare având un diametru mai mare decât cel al capilarului pulmonar);
- existenţa unei comunicări anormale între cavităţile stângi şi drepte determină:
  - apariţia de contrast în cavităţile stângi (dacă există şunt dreapta-stânga) (Fig.13.2), sau în urma manevrelor ce cresc presiunea în cavităţile drepte, inversând pentru

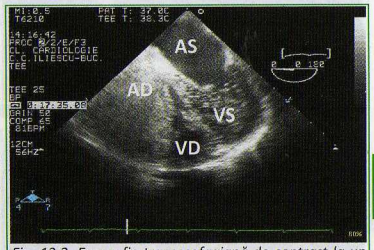

Fig. 13.2. Ecografie transesofagiană de contrast la un pacient cu DSV. Se observă trecerea contrastului din cavităţile drepte în cele stângi numai la nivel ventricular (AS rămâne neopacifiat), confirmând prezenţa unui DSV cu şunt dreapta-stânga.

o scurtă perioadă şuntul, de exemplu manevra Valsalva)

- evidenţierea unui "jet de spălare" în cavităţile drepte (efect de "contrast negativ" prin lipsa contrastului în dreptul defectului cu şunt stânga-dreapta) (Fig.13.3)

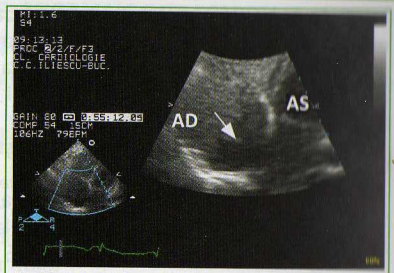

Fig. 13.3. Ecografie transtoracică de contrast din secţiune apicală 4 camere cu detaliu atrial. Se observă efectul de spălare la nivelul AD (lipsa contrastului în dreptul defectului - săgeată), care confirmă existenţa unui DSA tip OS cu şunt stânga-dreapta.

Falsă impresie de "jet de spălare" în AD poate fi creată de fluxul din VCI sau de prezenţa unei valve Eustachio proeminentă.

DEFECTUL SEPTAL INTERATRIAL

DEFINIŢIE

Defectul septal interatrial (DSA) reprezintă un defect de structură la nivelul septului interatrial (SIA) care permite comunicarea directă între cele două atrii.

CLASIFICARE [5]

- **Tip ostium secundum (OS)** – 65-70% din totalul DSA
  - localizat în regiunea fosei ovalis sau în porţiunea mijlocie a SIA (Fig. 13.4.A şi 13.5)

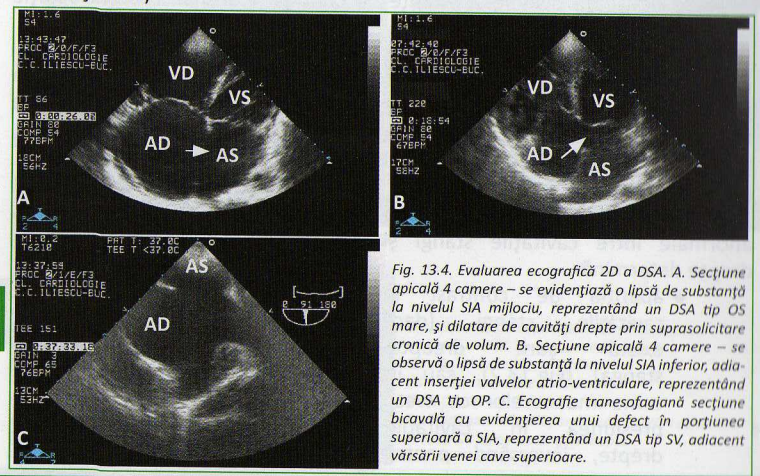

Fig. 13.4. Evaluarea ecografică 2D a DSA. A. Secţiune apicală 4 camere – se evidenţiază o lipsă de substanţă la nivelul SIA mijlociu, reprezentând un DSA tip OS mare, şi dilatare de cavităţi drepte prin suprasolicitare cronică de volum. B. Secţiune apicală 4 camere – se observă o lipsă de substanţă la nivelul SIA inferior, adiacent inserţiei valvelor atrio-ventriculare, reprezentând un DSA tip OP. C. Ecografie tranesofagiană secţiune bicavală cu evidenţierea unui defect în porţiunea superioară a SIA, reprezentând un DSA tip SV, adiacent vărsării venei cave superioare.

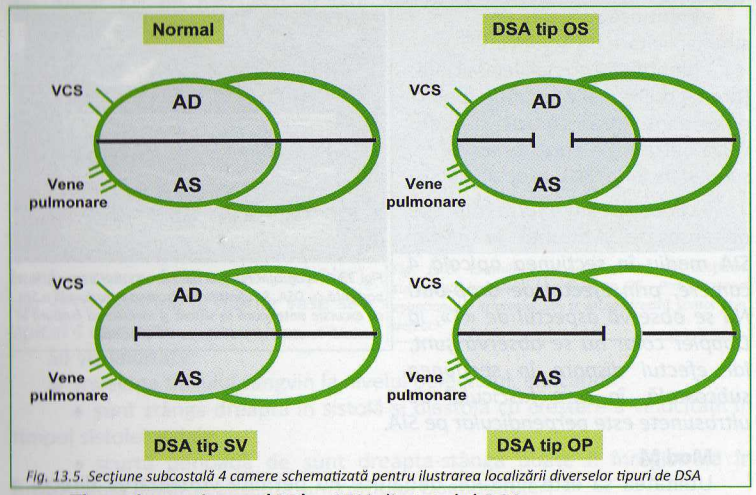

Fig. 13.5. Secţiune subcostală 4 camere schematizată pentru ilustrarea localizării diverselor tipuri de DSA

- **Tip ostium primum (OP)** – 15% din totalul DSA
  - defect ce interesează porţiunea joasă a SIA, adiacentă valvelor atroventriculare şi SIV (Fig. 13.4.B)
  - poate fi asociat cu defect al valvelor atrioventriculare (cleft de valvă mitrală) = canal atrioventricular incomplet;
  - posibil asociat cu DSV tip inlet şi anomalii ale valvelor atrioventriculare = canal atrioventricular complet (CAVC);
- **Tip sinus venos (SV)** (venă cavă superioară/venă cavă inferioară) – 10% din totalul DSA
  - localizat în regiunea superioară şi posterioară a SIA, în apropierea vărsării VCS (Fig. 13.4.C)
  - posibil asociat cu anomalii de conexiune a venelor pulmonare [7]
- **Tip sinus coronar (SC)** – foarte rare, 2% din totalul DSA
  - situat la nivelul planşeului sinusului coronar

EVALUARE ECOCARDIOGRAFICĂ

Ecografia 2D

- Vizualizează direct defectul (utilă pentru stabilirea tipului de defect)

Secţiuni recomandate [8]:

- *apical 4 camere* pentru OP (în mod special); OS (uneori cu dificultate şi erori - utilă în acest caz fiind evidenţierea semnului "T" [7] = ecou orizontal la marginile defectului adevărat ce diferenţiază un DSA de o falsă lipsă a ecourilor)
- *subcostal 4 camere* pentru OP (Sb 100%); OS (Sb 89%); SV (Sb 44%)
- *parasternal ax scurt* pentru OS sau OP

- Identifică semnele de suprasolicitare de volum a VD
- Identifică anomaliile asociate (drenaj pulmonar aberant – greu de evidenţiat transtoracic; cleft de valvă mitrală - în *parasternal ax scurt şi ax lung*; DSV asociat).

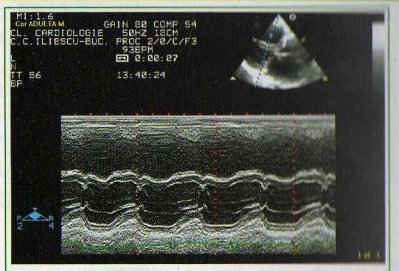

Fig. 13.6. Ecografie mod M din parasternal ax lung, la o pacientă cu DSA. Se identifică mişcarea paradoxală a SIV, cu excursie anterioară în sistolă şi inversarea curburii în diastolă. Se observă şi dilatarea VD asociată.

Poate exista o falsă impresie de lipsă de substanţă la nivelul SIA mediu în secţiunea apicală 4 camere, prin efectul de drop-out. Nu se observă aspectul de «T», la Doppler color nu se observă şunt, iar efectul dispare în secţiunea subcostală, în care fasciculul de ultrasunete este perpendicular pe SIA.

Mod M

Utilitatea sa este limitată, deoarece nu permite vizualizarea directă a defectului.

Identifică semne de suprasolicitare de volum a VD (semne indirecte ale posibilei prezenţe a şuntului)

- dilatare de VD, AD, AP
- mişcare paradoxală a SIV (aplatizarea SIV în diastolă) (Fig. 13.6)
- aprecierea funcţiei VD (determinarea TAPSE)

Magnitudinea şuntului se reflectă în dimensiunea cavităţilor drepte [9].

Doppler color

Secţiunea optimă este subcostal 4 camere (Fig.13.7.A), dar pot fi utilizate şi secţiunile parasternal ax scurt sau apical 4 camere (Fig. 13.7.B).

Se evidenţiază:

- flux sangvin interatrial, al cărui aspect depinde de raportul presiunilor

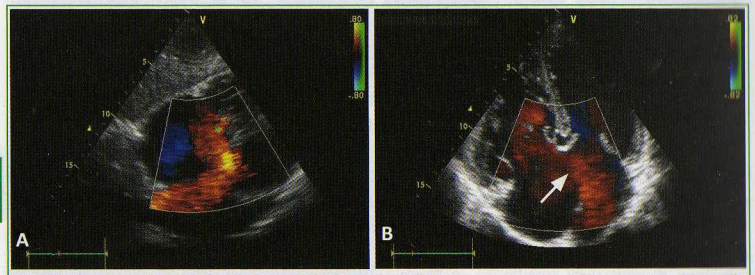

Fig. 13.7. Examinare Doppler color în DSA. A. Secţiune subcostală 4 camere – se evidenţiază şunt stânga-dreapta la nivelul SIA inferior. B. Secţiunea apicală 4 camere, cu evidenţierea unui şunt larg interatrial, în vecinătatea inserţiei valvelor atrioventriculare, definind un DSA tip OP (săgeată)

din AS şi AD pe parcursul ciclului cardiac;

Trebuie diferenţiat de fluxul normal din VCS sau de fluxul de regurgitare tricuspidiană.

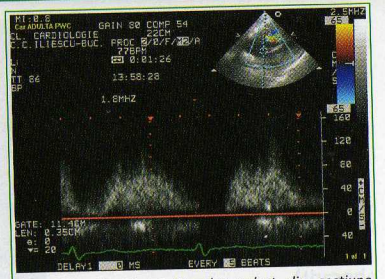

Fig. 13.8. Examinare Doppler pulsat din secţiune subcostală la nivelul unui DSA tip OS. Prin plasarea eşantionului la nivelul SIA se înregistrează şuntul prin defect.

Doppler pulsat

Secţiuni recomandate: subcostal 4 camere cel mai frecvent (Fig. 13.8) (permite de obicei alinierea cea mai bună pentru interogare Doppler), dar şi parasternal la marile vase sau apical 4 camere.

Se vizualizează:

- anvelopa fluxului sangvin la nivelul defectului, indicând:
  - şunt stânga-dreapta în sistolă şi diastolă cu creştere a velocităţii în timpul sistolei atriale;
  - scurtă perioadă de şunt dreapta-stânga poate fi înregistrată în protosistolă (chiar în absenţa sindromului Eisenmenger)
- determinarea raportului de debite (Qp:QS) (vezi metoda mai sus)

Dopplerul pulsat poate fi utilizat şi pentru identificarea prezenţei DSA, dacă acesta este dificil de vizualizat prin examen 2D şi color: în secţiunea subcostal 4 camere, se va examina SIA cu eşantionul de Doppler pulsat pentru identificarea unui flux compatibil cu şuntul, metoda având însă acurateţe şi specificitate reduse.

Velocităţile fluxului sangvin la nivelul defectului sunt mici datorită diferenţei mici de presiune dintre atrii.

Doppler continuu

Este util pentru determinarea PAP_s (pe baza regurgitării tricuspidiene) sau PAP_m şi PAP_d (pe baza regurgitării pulmonare).

Ecografia 3D

Permite vizualizarea directă, „en face", a defectului septal şi măsurarea diametrului maxim al acestuia.

Ecografia de contrast [5]

Secţiuni recomandate: apical 4 camere, subcostal.

Este rar necesară în diagnosticul unui DSA:

- defecte mici
- când există semne indirecte de şunt fără vizualizarea unui defect
- pentru diferenţierea unei false lipse de ecouri în zona fosei ovalis de un DSA adevărat

Cel mai frecvent este utilizată pentru diagnosticul FOP ca potenţială etiologie a unor embolii sistemice neexplicate.

Ecografie transesofagiană [5,10]

Este utilă dacă imaginile transtoracice sunt suboptimale, pentru:

- detectarea defectelor mici de tip OS
- diagnosticarea unui defect de tip SV
- şunt demonstrat prin ecografie de contrast, dar fără vizualizarea 2D a defectului (transtoracic)
- identificarea anomaliilor asociate (în special drenaj venos pulmonar aberant)
- diagnosticul de foramen ovale patent (FOP)
- aprecierea posibilităţii închiderii intervenţionale a DSA tip OS (determinarea dimensiunilor defectului şi a grosimii marginilor defectului; relaţiile cu structurile vecine) şi ghidarea procedurii de închidere.

Defectele tip OS cu o dimensiune mai mică de 38 mm, cu margini de peste 5 mm lungime (cu excepţia marginii dinspre aortă, care poate lipsi) şi care nu sunt hipermobile se pretează la închiderea cu dispozitive implantate intervenţional (percutan) [6].

Ecografie transesofagiană 3D

Permite vizualizarea directă, „en face", cu o rezoluţie foarte bună, a septului interatrial, facilitând măsurarea cu precizie a dimensiunii maxime a defectului (Fig. 13.9), ghidarea procedurii de închidere cu device şi evaluarea post implantare a dispozitivelor de închidere (Fig. 13.10).

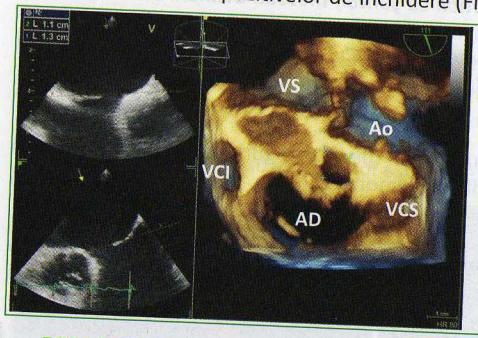

Fig. 13.9. Ecografie 3D transesofagiană, cu vizualizarea directă, „en face", dinspre AS, a unui DSA tip ostium secundum cu diametrul de 11/13 mm.

FORAMEN OVALE PERSISTENT

DEFINIŢIE

Foramenul ovale persistent (FOP) reprezintă o comunicare interatrială la nivelul fosei ovalis (fără să existe lipsă de substanţă la nivelul SIA) (Fig.13.11).

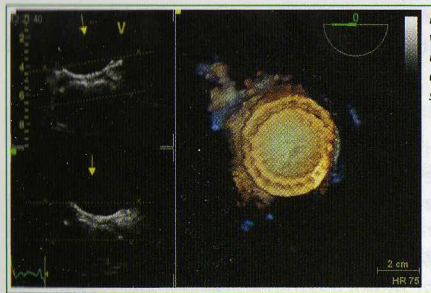

Fig. 13.10. Ecografie 3D transesofagiană, cu vizualizarea directă, „en face", dinspre AS, a unui dispozitiv plasat la nivelul septului interatrial pentru închiderea unui defect tip ostium secundum.

Ecografia 2D

Evidenţiază rareori defectul, deşi acesta este prezent la ~25% dintre persoanele normale în populaţia generală şi la ~40% dintre pacienţii care au suferit un accident vascular cerebral [11].

Doppler color

Poate evidenţia inconstant un flux dreapta-stânga (Fig.13.12.A), influenţat de ciclul respirator.

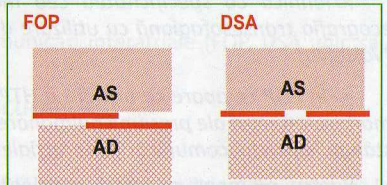

Fig.13.11. Diferenţierea între defectul septal atrial (lipsă de substanţă la nivelul SIA) şi FOP (rezultat din deschiderea unei "clape" formate prin suprapunerea septului primum, aflat către AS, peste septum secundum, aflat către AD; această "clapă" poate rămâne deschisă prin lipsa sudurii celor două componente, sau poate fi deschisă de creşterea presiunii din cavităţile drepte (AD).

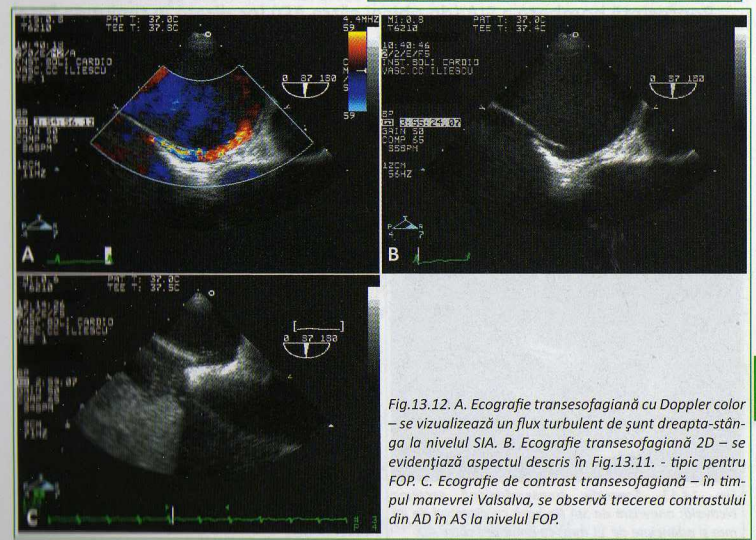

Fig.13.12. A. Ecografie transesofagiană cu Doppler color – se vizualizează un flux turbulent de şunt dreapta-stânga la nivelul SIA. B. Ecografie transesofagiană 2D – se evidenţiază aspectul descris în Fig.13.11. - tipic pentru FOP. C. Ecografie de contrast transesofagiană – în timpul manevrei Valsalva, se observă trecerea contrastului din AD în AS la nivelul FOP.

Ecografie transesofagiană

Este metoda de elecţie pentru evidenţierea FOP (Fig.13.12) şi pentru diagnosticul diferenţial cu DSA.

Ecografia de contrast

Efectuată în cursul unei examinări ETE cu manevră de provocare (Fig. 13.12.C) reprezintă standardul de aur pentru excluderea unui FOP.

Metoda se practică de obicei împreună cu manevre de provocare (ex: Valsalva, tuse) pentru creşterea sensibilităţii diagnosticului, evidenţiind şuntul, fără să poată însă diferenţia un FOP de un DSA.

Tehnica cu specificitatea cea mai mare în diagnosticul FOP este ecografia transesofagiană cu utilizare de contrast şi manevră de provocare (Valsalva).

În FOP ce apare ca urmare a HTP severe se decelează cavităţi drepte mari, valori mari ale presiunii pulmonare şi un flux bidirecţional sau dreapta-stânga la nivelul comunicării interatriale.

Pentru moment nu există suficiente date privind beneficiul închiderii cu dispozitive implantabile percutan a FOP la pacienţii cu accident ischemic tranzitor [12].

ANEVRISMUL DE SEPT INTERATRIAL

DEFINIŢIE

Reprezintă bombare a SIA (de obicei către AD) localizată în regiunea fosei ovalis (Fig. 13.13). Se asociază frecvent cu FOP/ DSA unic sau multiplu.

Ecografia 2D

Evidenţiază bombarea SIA, definită ca anevrism dacă [13]:

- baza are un diametru de minim 15 mm
- adâncimea este de minim 15 mm sau
- excursia membranei ce oscilează între cele două atrii este de minim 15 mm («regula de 15») (Fig. 13.14)

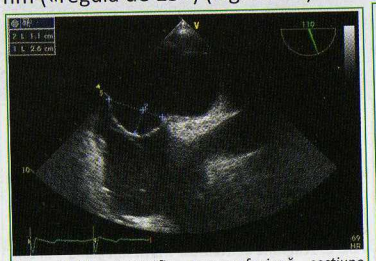

Fig. 13.13. Ecografie transesofagiană secţiune bicavală: anevrism de SIA (la bază cu diamtrul de 26 mm şi adâncime de 11 mm) cu bombare către AD.

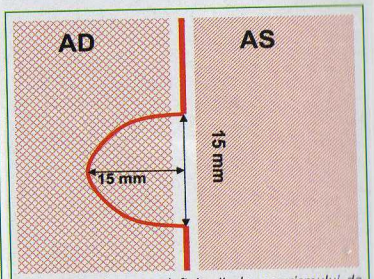

Fig. 13.14. Elemente definitorii ale anevrismului de SIA (vezi text)

Ecografia 2D poate evidenţia prezenţa unui eventual tromb la nivelul anevrismului.

Doppler color

Poate fi prezent, dar nu este definitoriu, un eventual flux turbulent dreapta-stânga/stânga-dreapta (consecinţă a FOP/DSA asociat).

Ecografie transesofagiană şi de contrast

Este metoda de elecţie pentru evaluarea completă a unui anevrism de SIA, fiind utilă pentru:

- determinarea cu precizie a dimensiunilor anevrismului
- evidenţierea unui eventual tromb la nivelul anevrismului (sursă de posibile embolii)
- evidenţierea eventualelor comunicări interatriale (FOP, DSA unic sau multiplu).

DEFECTUL SEPTAL INTERVENTRICULAR

DEFINIŢIE

Defectul septal interventricular (DSV) reprezintă un defect de structură la nivelul septului interventricular (SIV), care permite comunicarea liberă între cei doi ventriculi.

CLASIFICARE [5,14]

Membranos – 80% din totalul DSV
- deficienţă a SIV membranos (inferomedial de valva aortică şi lateral de foiţa septală a valvei tricuspide) cu posibilă extensie în ţesutul muscular - DSV perimembranos
- se poate extinde superior spre valva aortică (asociere cu RA – sindrom Pezzy-Laubry) sau posterior spre valva tricuspidă (prolabare a valvei septale în defect cu aspect de anevrism de SIV sau aderarea valvei la defect cu posibilă apariţie a unui şunt VS-AD)

Muscular (trabecular) – 5-20% din totalul DSV
- localizat în ţesutul muscular al SIV, de la nivelul SIV membranos spre apex
- unice sau multiple;

Outlet (infundibular) – 7-10% din totalul DSV
- localizat anterior de SIV membranos, sub originea marilor vase (între tracturile de ieşire ale VD şi VS)
- cuspele aortei pot prolaba prin defect (asociere cu RA – sindrom Pezzy-Laubry)
- poate fi clasificat în **supracristal** sau **infracristal**

Inlet - 5-8% din totalul DSV
- localizat posterior de SIV membranos şi între cele două valve atrioventriculare
- rareori apare izolat (frecvent întâlnit în cadrul CAVC)

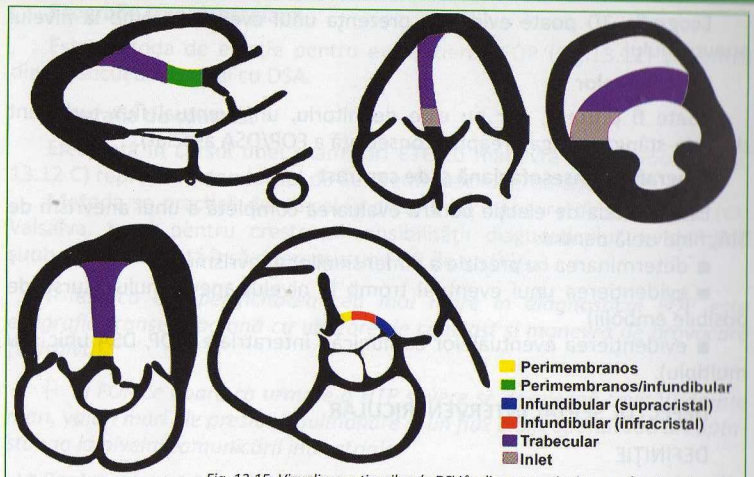

Fig. 13.15. Vizualizarea tipurilor de DSV în diverse secţiuni ecografice transtoracice

Ecografia 2D [5]

Este utilă pentru vizualizarea directă a defectului (în cel puţin două secţiuni), putând descrie localizarea, mărimea şi forma sa.

Secţiuni recomandate (Fig.13.15):

- *parasternal ax lung* pentru DSV perimembranos şi DSV outlet (fără a putea fi diferenţiate în această secţiune);
- *parasternal ax scurt la baza marilor vase* pentru DSV perimembranos (localizat medial, lângă valva septală a tricuspidei) şi DSV infundibular (situat mai lateral, spre valva pulmonară);
- *parasternal ax scurt la nivelul VS* pentru DSV inlet şi DSV trabecular;
- *apical 4 camere* pentru DSV inlet şi DSV trabecular (Fig.13.16) precum şi pentru vizualizarea malaliniamentului dintre SIA şi SIV;
- *apical 5 camere* pentru DSV perimembranos, outlet şi DSV trabecular;
- *subcostal* pentru DSV perimembranos, DSV inlet şi DSV trabecular

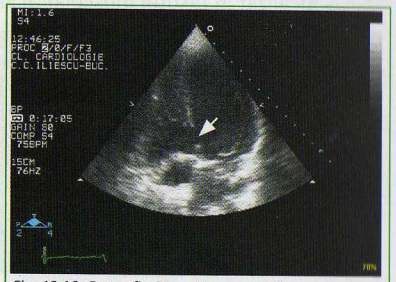

Fig. 13.16. Ecografie 2D secţiune apicală 4 camere – se vizualizează un DSV trabecular, la nivelul SIV muscular superior (săgeată).

Ecografia 2D este utilă şi pentru:

- identificarea semnelor de suprasolicitare de volum a VS (dilatare de VS şi AS)
- dilatare de VD, AD şi AP în şunturile largi, nerestrictive, complicate cu HTP (sindrom Eisenmenger)
- identificarea anomaliilor asociate (anevrism de SIV, prolabare de valvă Ao sau tricuspidiană prin defect, DSA asociat)
- identificarea unei forme particulare de DSV caracterizată prin comunicare VS–AD (defect Gerbode) [5]

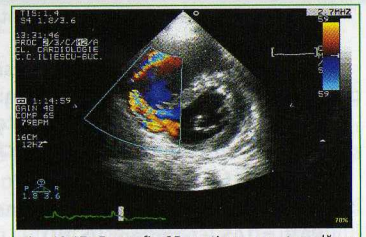

Fig. 13.17. Ecografie 2D secţiune parasternală ax scurt la nivelul VS, la un pacient post-infarct miocardic. Examenul Doppler color arată un şunt stânga-dreapta la nivelul rupturii SIV inferior.

Când există suspiciune clinică de DSV mic, greu evidenţiabil 2D, se vor interoga cu atenţie secţiunile mai sus enumerate prin Doppler color (flux turbulent) şi Doppler continuu (flux cu velocitate mare).

Doppler color

Secţiuni recomandate: parasternal, apical sau subcostal.

Se evidenţiază:

- flux turbulent din VS în VD (şunt stânga-dreapta) (Fig.13.17)
- complicaţii precum: regurgitare Ao, regurgitare tricuspidiană.

În secţiunea parasternală ax lung pot exista dificultăţi de diferenţiere între jetul turbulent dat de prezenţa unui DSV membranos şi orice cauză de turbulenţă în tractul de ejecţie al VS (în sistolă – stenoză aortică sau subaortică, în diastolă - regurgitare aortică). Diagnosticul diferenţial se poate face cu ajutorul interogării Doppler a jetului şi prin identificarea DSV din alte secţiuni.

Doppler continuu

Trebuie căutată secţiunea cu cea mai bună aliniere cu jetul DSV.

Se pot evalua:

- anvelopa fluxului sangvin la nivelul defectului (Fig. 13.18), indicând:
  - şunt stânga – dreapta în sistolă, cu velocitate variind în funcţie de mărimea defectului (velocitatea mare în DSV mici, restrictive, şi invers)
  - persistenţa unui şunt stânga –dreapta cu velocităţi mici în diastolă (indică rezistenţe pulmonare normale !)
  - scurtă inversare de şunt (dreapta–stânga) cu velocitate de asemenea mică poate fi prezentă în cursul fazei de relaxare izovolumică

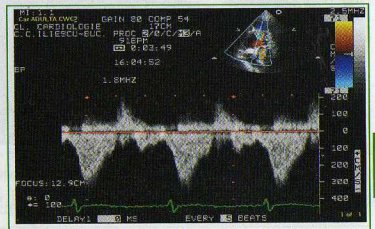

Fig.13.18. Examen Doppler continuu la nivelul unui DSV – se înregistrează o anvelopă de şunt sistolic stânga-dreapta la nivelul DSV, cu scurtă componentă de revers diastolic al şuntului.

◆ inversarea direcţiei şuntului (dreapta–stânga) indică apariţia sindromului Eisenmenger

■ calcularea gradientului presional între cei doi ventriculi (prin determinarea velocităţii maxime la nivelul defectului)

■ determinarea presiunii sistolice pulmonare (PAPS)

- pe baza gradientului transdefect:

Gradient VS-VD = PVS – PVD →
PVD = PVS – Gradient VS-VD (unde PVD = PAP_s si PVS = TAS) →
PAP_s = TAS – Gradient VS-VD

- sau pe baza regurgitării tricuspidiene:

PAP_s = Gradient VD-AD + PAD

Toate aceste ecuaţii pornesc de la premisa absenţei obstacolelor la golirea VS şi VD (ex. stenoză aortică sau pulmonară)!

Doppler pulsat

Este util pentru determinarea raportului de debite Q_p : Q_s (vezi mai sus).

Ecografie transesofagiană [5]

Este utilă pentru:

■ detectarea DSV mici (în special trabeculare)

■ monitorizare intraoperatorie a corecţiei chirurgicale.

Ecografia de contrast

Este mult mai rar folosită decât pentru DSA. Poate fi utilă în evidenţierea DSV mici, multiple sau pentru detectarea inversării şuntului stânga-dreapta. Permite aprecierea dinamicii fluxului de şunt pe parcursul ciclului cardiac. (Fig.13.19)

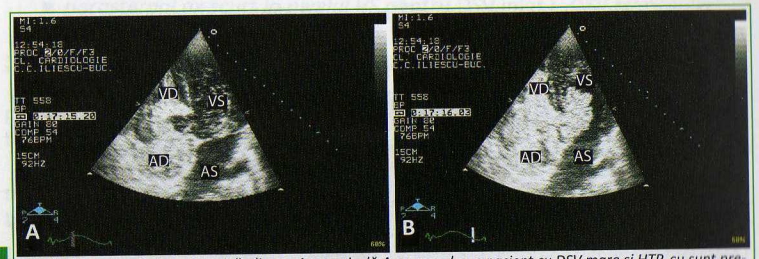

Fig. 13.19. Ecografie transtoracică, din secţiune apicală 4 camere, la un pacient cu DSV mare şi HTP, cu şunt predominant dreapta-stânga, la care administrarea de contrast permite evidenţierea schimbării direcţiei fluxului la nivelul defectului pe parcursul ciclului cardiac: în sistolă (presiunea VS>VD) şuntul este dominant stânga-dreapta („fenomen de spălare")(A), iar in diastolă (presiunea VD>VS) şuntul este dominant dreapta-stânga (B)

PERSISTENŢA CANALULUI ARTERIAL

DEFINIŢE

Persistenţa de canal arterial (PCA) reprezintă persistenţa permeabilităţii vasului care conectează în mod normal la făt sistemul arterial pulmonar cu aorta (fiziologic cu închidere funcţională la maxim 48 de ore de la naşterea la termen şi închidere anatomică la 2-3 săptamâni de viaţă). [15,16]

Este localizat între aorta descendentă (imediat după originea arterei subclavii stângi) şi artera pulmonară (în stânga bifurcaţiei trunchiului pulmonar, lângă originea arterei pulmonare stângi).

Se poate asocia cu coarctaţia de aortă, DSV, stenoză pulmonară sau stenoză aortică.

Ecografia 2D [17,18]

Secţiunile recomandate:

■ *parasternal ax scurt* la baza marilor vase (angulând uşor spre stânga şi superior pentru vizualizarea bifurcaţiei arterei pulmonare şi rotind în sens orar pentru evidenţierea aortei descendente)

■ *suprasternal ax lung*

Din suprasternal, artera pulmonară stângă poate fi confundată cu un canal arterial larg! Atenţie la modalitatea de secţionare şi la angulaţii!

Ecografia 2D vizualizează uneori direct canalul – se pot aprecia lungimea, forma, calibrul canalului (util pentru evaluarea posibilităţii închiderii intervenţionale [19-21]), existenţa unor eventuale dilataţii anevrismale.

Mod M

Are utilitate redusă. Nu permite vizualizarea directă a canalului.

Identifică semne de suprasolicitare de volum a VS (semne indirecte ale prezenţei şuntului) – în secţiune parasternală ax lung: dilatare AS, VS

Eventual se evidenţiază semne de HTP (suprasolicitare a VD) în defectele mari nerestrictive:

■ dilatare AD, VD, AP

■ închidere protosistolică a valvelor Ao.

Doppler color

Examenul Doppler color [22] se efectuează optim din secţiunile:

◆ parasternal ax scurt la nivelul vaselor mari - flux turbulent în artera pulmonară, persistent pe toată durata ciclului cardiac (tipic de-a lungul peretelui lateral al vasului) expresie a şuntului stânga-dreapta (Fig.13.20)

◆ suprasternal: flux turbulent la nivelul ductului (Fig. 13.21)[23]; flux diastolic retrograd la nivelul Ao descendente distal de duct

Un flux asemănător se evidenţiază în insuficienţa pulmonară, fereastra aorto-pulmonară, anomalii ale originii arterelor coronare (origine din artera pulmonară).

Doppler pulsat

Este util pentru calculul raportului de debite conform ecuaţiilor detaliate în partea generală a acestui capitol.

Având în vedere faptul că şuntul este între aorta descendentă şi trunchiul arterei pulmonare încărcarea circulaţiei pulmonare se produce distal de valva pulmonară şi se transmite cavităţilor stângi, astfel încât Q_p se va calcula la nivelul valvei aortice iar Q_s la nivelul valvei pulmonare.

Doppler continuu

Este util pentru:

■ înregistrarea directă a anvelopei fluxului la nivelul canalului (dificil de realizat alinierea corectă, paralelă cu fluxul); de obicei se înregistrează acest flux de-a lungul peretelui lateral al arterei pulmonare

◆ şunt **stânga-dreapta** (flux continuu cu velocitate înaltă, care începe în protosistolă, cu un maxim în telesistolă şi diminuare progresivă spre sfârşitul diastolei) (Fig.13.22)

◆ şunt **bidirecţional** (dreapta-stânga în sistolă, stânga-dreapta în diastolă) sau **şunt dreapta stânga** – în HTP severă (sd. Eisenmenger)

■ în şuntul stânga-dreapta mare se poate înregistra flux

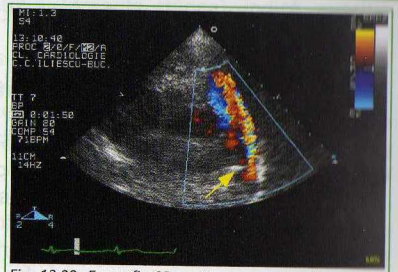

Fig. 13.20. Ecografie 2D secţiune parasternală ax scurt la nivelul vaselor mari, cu vizualizarea trunchiului arterei pulmonare şi bifurcaţiei sale (săgeată). Se vizualizează flux turbulent de-a lungul peretelui lateral al trunchiului arterei pulmonare, reprezentând şunt stânga-dreapta la nivelul unui PCA.

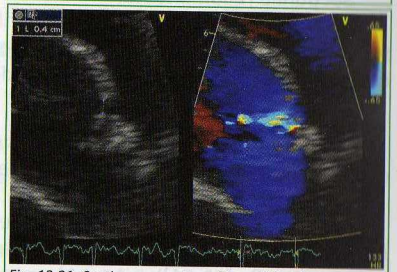

Fig. 13.21. Secţiune suprasternală modificată cu zoom ce permite măsurarea unui canal arterial persistent cu diametru de 4 mm la capătul aortic, confirmat de prezenţa la Doppler color a fluxului turbulent între aorta descendentă şi artera pulmonară

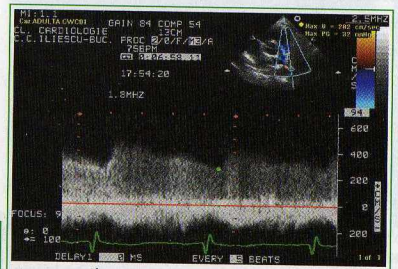

Fig. 13.22. Înregistrare Doppler continuu din secţiune parasternală ax scurt la baza marilor vase a fluxului la nivelul canalului arterial persistent. Anvelopa reflectă prezenţa unui şunt stânga-dreapta cu flux continuu cu velocitate cca 3 m/s, care începe în protosistolă, cu un maxim în telesistolă şi diminuare progresivă spre sfârşitul diastolei.

diastolic la nivelul Ao direcţionat către duct (anterograd în Ao ascendentă, retrograd în Ao descendentă)

■ determinarea gradientului maxim între Ao şi AP pe baza ecuaţiei Bernoulli modificată (dacă ductul este < 7 mm lungime): **Gradient$_{Ao-AP}$ = 4V$_{max}^2$**

■ determinarea PAP sistolice:

PAPs = TAs – Gradient$_{Ao-AP}$ dacă nu există obstacol aortic sau pulmonar.

Atunci când există suspiciune de PCA, un rol important în diagnostic îl are căutarea activă a comunicării prin Doppler color şi continuu în secţiunile specifice mai sus menţionate, pentru a nu trece cu vederea canale mici, greu de vizualizat 2D.

Ecografie transesofagiană

Poate fi necesară:

■ la adulţi cu imagine transtoracică suboptimală

■ la pacienţii cu HTP [24,25]

■ pentru detectarea endarteritei (vegetaţii) [24]

■ pentru monitorizare intraoperatorie

■ pentru excluderea unui şunt rezidual după închiderea intervenţională a PCA [19,26].

COARCTAŢIA DE AORTĂ

DEFINIŢIE

Coarctaţia de aortă (CoAo) reprezintă îngustarea aortei descendente, localizată în 95% din cazuri imediat distal de originea arterei subclavii stângi (proximal, distal sau în dreptul ductului arterial), astăzi este considerată ca fiind o manifestare a unui proces arteriopatic generalizat [6].

Poate fi asociată cu numeroase alte anomalii congenitale [27, 28], cele mai frecvente fiind PCA, DSV, bicuspidie aortică, iar dintre cele extracardiace anevrismele poligonului Willis.

Ecografie 2D

Secţiuni recomandate:

■ *suprasternal* (de elecţie)

■ *parasternal înalt*

■ *subcostal ax lung*

Este utilă pentru:

■ vizualizarea directă a îngustării aortei descendente (localizare, tip anatomic – diafragmatic/tubular)

■ evidenţierea dilataţiei poststenotice

■ scăderea pulsaţiilor Ao descendente distal de coarctaţie si pulsatilitate crescută şi dilatarea arterei carotide comune stângi sau arterei subclavii stângi proximal de coarctaţie

Posibilă imagine fals pozitivă prin secţionarea tangentă a vasului.

Doppler color

■ evidenţierea unui flux turbulent la nivelul obstacolului în Ao descendentă (Fig. 13.23)

■ măsurarea diametrului jetului, bine corelat cu diametrul aortei la locul îngustării măsurat angiografic

Fig. 13.23. Ecografie 2D secţiune suprasternală cu Doppler color la un pacient cu coarctaţie de aortă. Se vizualizează scăderea calibrului aortei descendente cu flux turbulent la acest nivel.

Doppler continuu

Are următoarele roluri:

■ înregistrarea anvelopei fluxului în Ao descendentă, cu velocitate crescută în sistolă (Fig. 13.24.A) si cu posibilă persistenţă a gradientului şi în diastolă în obstrucţiile severe (Fig. 13.24.B, C)

Înregistrarea unui gradient sistolic ce persistă şi în diastolă este un semn de severitate.

■ estimarea gradientului la nivelul obstacolului conform ecuaţiei Bernoulli simplificate: **Gradient = 4 x Vmax²**

Dacă velocitatea fluxului proximal de coarctaţie, măsurată prin Doppler pulsat este >1 m/sec trebuie scăzută din velocitatea maximă pentru a evita supraestimarea gradientului: Gradient $=4(V_2^2-V_1^2)$

Ecuaţia Bernoulli poate da erori în următoarele situaţii:

■ *obstacole lungi tubulare*

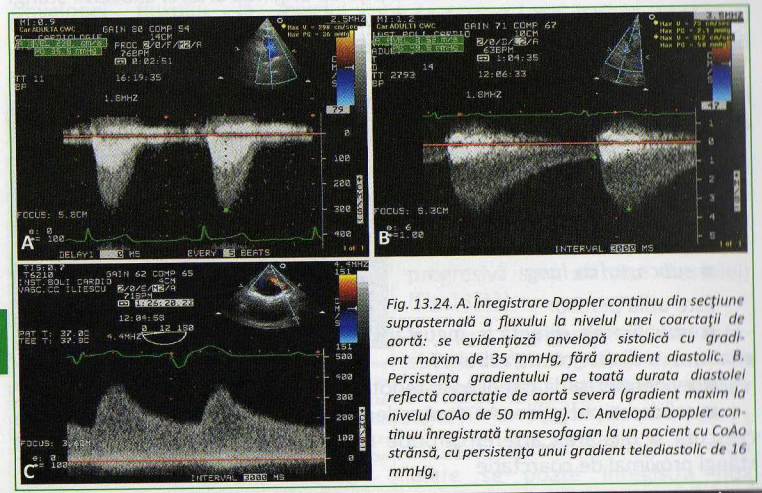

Fig. 13.24. A. Înregistrare Doppler continuu din secţiune suprasternală a fluxului la nivelul unei coarctaţii de aortă: se evidenţiază anvelopă sistolică cu gradient maxim de 35 mmHg, fără gradient diastolic. B. Persistenţa gradientului pe toată durata diastolei reflectă coarctaţie de aortă severă (gradient maxim la nivelul CoAo de 50 mmHg). C. Anvelopă Doppler continuu înregistrată transesofagian la un pacient cu CoAo strânsă, cu persistenţa unui gradient telediastolic de 16 mmHg.

■ *jet excentric la nivelul obstacolului*

■ *PCA larg*

■ *colaterale bine dezvoltate [29,30]*

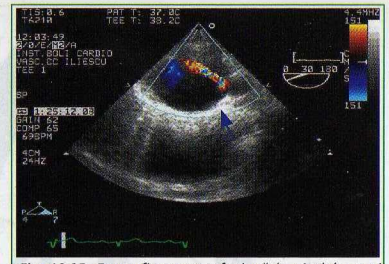

Fig. 13.25. Ecografie transesofagiană la nivelul aortei descendente, cu vizualizarea scăderii semnificative a calibrului aortei (săgeată) şi flux turbulent la acest nivel (anvelopa de Doppler continuu înregistrată la acest nivel – Fig. 13.24.C)

Astfel, gradientul transcoarctaţie nu se corelează întotdeauna cu severitatea coarctaţiei, putând fi supraestimat sau subestimat. Din acest motiv nu se recomandă utilizareagradientuluitranscoarctaţie pentru cuantificarea severităţii leziunii, indicaţia de intervenţie fiind independentă de valoarea acestui gradient [6].

Ecografia intravasculară

Poate fi utilă în aprecierea proprietăţilor peretelui aortic (com-plianţă, rigiditate, distensibilitate) [31].

Ecografia transesofagiană

Este utilă pentru evaluarea precisă a localizării, dimensiunii şi morfologiei leziunii (Fig. 13.25), ca şi a gradientului transstenotic pre- şi postoperator.

Este metoda de elecţie pentru monitorizarea procedurilor de angioplastie percutană şi evaluarea complicaţiilor periprocedurale (disecţie de aortă, dislocare stent) [32].

BOALA EBSTEIN

DEFINIŢIE

Boala Ebstein reprezintă o anomalie a valvei tricuspide în care valvele septală şi posterioară sunt inserate anormal de jos, spre apex, în timp ce valva anterioară, malformată, excesiv de mare şi aderentă la peretele liber al VD, este de obicei inserată normal, la nivelul joncţiunii atrioventriculare.

Consecinţa este atrializarea porţiunii bazale a VD.

Se asociază frecvent cu DSA tip OS sau FOP.

CLASIFICAREA CARPENTIER [33]

■ **Tipul A** – deplasare minimă a valvei tricuspide (VT) septale, VT anterioară mobilă, porţiunea atrializată a VD mică, VD cu funcţie bună

■ **Tipul B** – deplasare VT septală şi posterioară cu peste 25 mm, VT anterioară mobilă, fără aderenţă parietala VD, VD cu funcţie bună

■ **Tipul C** – VT septală atrofică, agenezie VT posterioară, apar aderenţe parietale de VD ale VT anterioare

■ **Tipul D** – tot VD este pavoazat de VT aderentă la VD, cu mobilitate sistolică minimă.

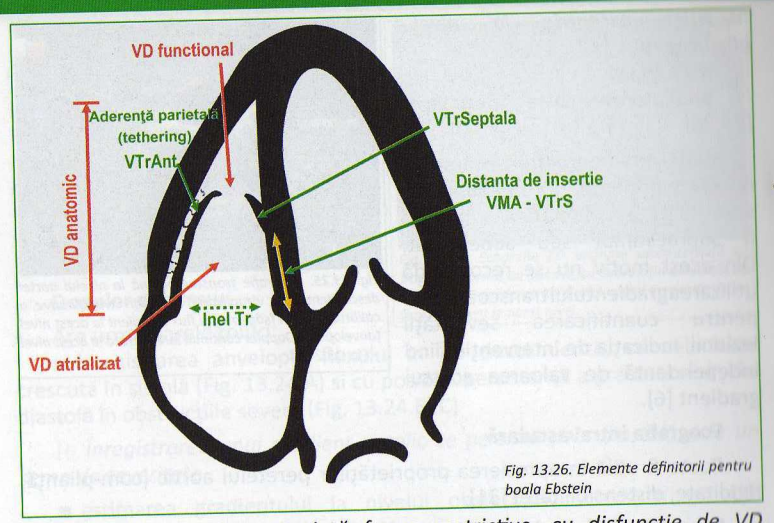

Fig. 13.26. Elemente definitorii pentru boala Ebstein

Tipurile C şi D reprezintă forme restrictive, cu disfuncţie de VD prezentă.

Ecografia 2D

Se pot vizualiza următoarele elemente [5,34]:

■ *apical 4 camere* (Fig. 13.26)

◆ secţiunea de elecţie pentru aprecierea deplasării foiţei septale tricuspidiene către apex

◆ în mod normal foiţa septală a tricuspidei este inserată mai apical faţă de valva mitrală anterioară cu 4-6 mm

◆ în boala Ebstein distanţa variază apreciabil, între 7-50 mm, pentru diagnostic considerându-se a avea o bună acurateţe o diferenţă de **> 8 mm/m² suprafaţă corporală** [6] (**> 20 mm** reprezentând semn de severitate) [35] (Fig. 13.27)

◆ aprecierea gradului de atrializare a VD: determinarea raportului dintre aria porţiunii atrializate a VD şi VD total (>30% este semn de severitate)

◆ identificarea şi măsurarea inelului tricuspidian

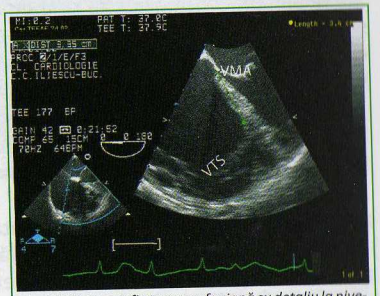

Fig.13.27. Ecografie transesofagiană cu detaliu la nivelul inserţiilor valvelor atrio-ventriculare la o pacientă cu boală Ebstein. Se observă inserţia valvei tricuspide septale cu 33,5 mm mai apical decât inserţia valvei mitrale anterioare.

◆ aprecierea gradului de displazie şi deformare a foiţelor valvulare precum şi gradul de aderenţă parietală (*tethering*) al foiţei tricuspidiene anterioare (semne de severitate)

■ *parasternal ax lung* se vizualizează în aceeaşi secţiune valvele tricuspide şi cele mitrale (aspect anormal)

■ *parasternal ax lung* tract de intrare în VD – utilă pentru evaluarea foiţei tricuspidiene posterioare

■ *subcostal 4 camere* – utilă în special la copii

■ evaluarea funcţiei VD şi VS (disfuncţia ventriculară fiind semn de prognostic prost)

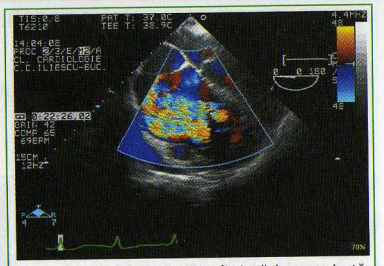

Fig. 13.28. Ecografie transesofagiană la o pacientă cu boală Ebstein. Se observă distanţa dintre inserţiile VMA şi VTS, precum şi fluxul turbulent cu grosime mare la origine de regurgitare tricuspidiană severă.

Doppler color

Este util pentru:

■ evidenţierea fluxului de regurgitare tricuspidiană (Fig.13.28) (de obicei severă, dar cu slabă corelare cu severitatea leziunii anatomice)

■ evidenţierea unei stenoze tricuspidiene în formele restrictive de Ebstein (când valva tricuspidă este aderentă la endocardul VD iar deschiderea sistolică este minimă) – flux turbulent;

■ evidenţierea unui flux turbulent la nivelul tractului de golire a VD, consecinţă a obstrucţiei funcţionale printr-o foiţă tricuspidiană amplă, redundantă;

■ evidenţierea de flux la nivelul septului interatrial (DSA/FOP – asociere frecventă)

Doppler continuu

Este util pentru determinarea PAP_s (pe baza regurgitării tricuspidiene) sau PAP_m şi PAP_d (pe baza regurgitării pulmonare).

În formele severe de Ebstein, cu RT severă, «liberă», PAP sistolică determinată pe baza velocităţii jetului de regurgitare tricuspidiană este subestimată.

Ecografie transesofagiană

Are utilitate în:

■ evidenţierea unei comunicări interatriale (FOP / DSA)

■ evaluarea aparatului valvular tricuspidian în vederea alegerii tipului de intervenţie chirurgicală (reconstrucţie / înlocuire valvulară).

STENOZA PULMONARĂ CONGENITALĂ

DEFINIŢIE

Stenoza pulmonară (SP) congenitală reprezintă un obstacol la nivelul tractului de golire a VD.

Localizarea obstacolului:

- valvular (cel mai frecvent)
- supravalvular (trunchi, ramuri principale sau artere pulmonare periferice)
- subvalvular (infundibular)

Se poate asocia cu DSV, coarctaţie sau alte anomalii cardiace congenitale.

STENOZA VALVULARĂ PULMONARĂ

Ecografia 2D

Secţiuni recomandate: parasternal ax scurt la nivelul marilor vase, parasternal ax lung modificat pentru tractul de ieşire din VD.

Elemente ecografice [36,37]:

- valva este tricuspidă sau bicuspidă
- cuspele sunt îngroşate (calcificate la adulţi) cu mişcare in dom (dom sistolic) (Fig. 13.29)
- fuziunea comisurilor cu îngustarea orificiului valvular
- tipic inelul valvular este de dimensiuni normale
- dilatare poststenotică a trunchiului arterei pulmonare (fără corelaţie cu severitatea stenozei)
- hipertrofie pereţi VD care poate determina asocierea unei obstrucţii subvalvulare
- de obicei VD nu este dilatat, iar funcţia VD este normală
- în cazuri de SP strânsă cu HVD severă (Fig.13.30) poate apărea disfuncţie diastolică VD prin alterarea relaxării şi disfuncţie

Fig. 13.29. Ecografie transesofagiană, secţiune ax scurt la o pacientă cu stenoză pulmonară valvulară. Se vizualizează valvele pulmonare cu aspect de dom sistolic (săgeată).

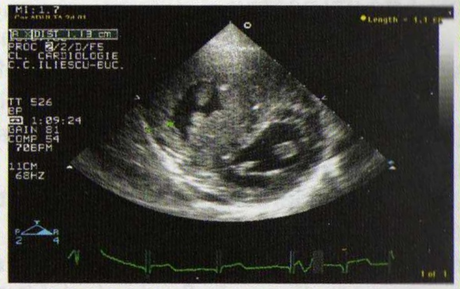

Fig. 13.30. Ecografie 2D secţiune parasternală ax scurt, la o pacientă cu stenoză pulmonară strânsă. Se observă hipertrofia importantă de pereţi VD (SIV = 23 mm, perete liber VD = 11,3 mm).

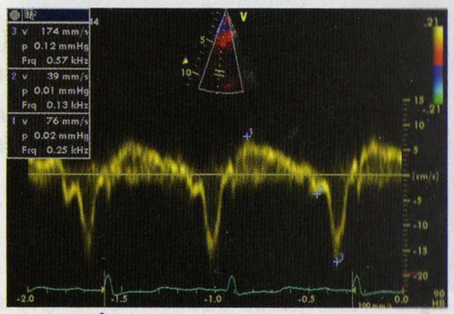

Fig. 13.31. Înregistrarea Doppler tisular pulsat la nivelul peretelui liber VD a unor viteze miocardice sistolice şi diastolice reduse (S'=7,6 cm/s, e'=3,9 cm/s) semn de disfuncţie sistolică şi diastolică VD la un pacient cu stenoză pulmonară valvulară strânsă.

sistolică longitudinală VD (Fig. 13.31) [23].

Mod M

Datorită dilatării poststenotice a arterei pulmonare, valvele pulmonare devin vizibile chiar în incidenţă parasternală ax lung; evaluarea lor se face în general în secţiune parasternal ax scurt la nivelul marilor vase. Se vizualizează:

- undă "a" proeminentă, amplă
- hipertrofie pereţi VD

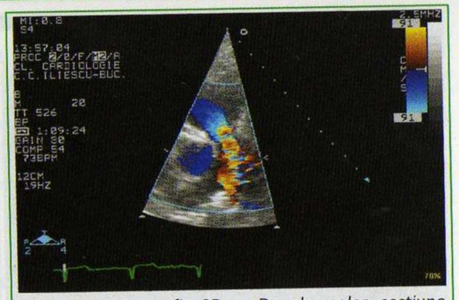

Fig. 13.32. Ecografie 2D cu Doppler color, secţiune parasternal ax scurt la nivelul vaselor mari, cu detaliu la nivelul tractului de ieşire al VD şi arterei pulmonare. Se observă fluxul sistolic turbulent la acest nivel, cu zona de convergenţă pe faţa ventriculară a valvelor pulmonare (stenoză pulmonară valvulară)

Doppler color

Secţiuni recomandate: *parasternal ax scurt* sau *subcostal*.

Se vizualizează flux turbulent la nivelul valvei pulmonare. (Fig. 13.32)

Doppler continuu

Este utililzat pentru:

- înregistrarea anvelopei fluxului în artera pulmonară (aspect simetric al anvelopei, cu velocităţi sistolice mari)
- determinarea gradientului maxim transvalvular (ecuaţia Bernoulli modificată) – criteriu de severitate (Tabel 13.1): $\textbf{Gradient}_{VD\text{-}AP} = 4\ V_{maxAP}^2$

Tabel 13.1 Gradarea severităţii stenozei pulmonare [6,23]

SEVERITATEA STENOZEI PULMONARE	VELOCITATEA MAXIMĂ	GRADIENTUL MAXIM
Stenoză largă	< 3 m/s	< 36 mmHg
Stenoză medie	3-4 m/s	36-64 mmHg
Stenoză strânsă	> 4 m/s	> 64 mmHg

- determinarea PAP sistolică: $\textbf{PAP}_S = (\textbf{Gradient}_{VD\text{-}AD} + P_{AD}) - \textbf{Gradient}_{VD\text{-}AP}$

unde $\text{Gradient}_{VD\text{-}AD}$ se măsoară pe baza regurgitării tricuspidiene

P_{AD} se evaluează pe baza VCI

$\text{Gradient}_{VD\text{-}AP}$ se măsoară pe baza anvelopei de SP

STENOZA SUBVALVULARĂ PULMONARĂ

Se poate produce prin:

- bandă fibroasă la nivelul infundibulului
- hipertrofie pereţi VD secundară unei stenoze distale acestui nivel (Fig. 13.33. A)
- benzi musculare aberante hipertrofiate ce formează un VD bicameral (Fig. 13.33. B)

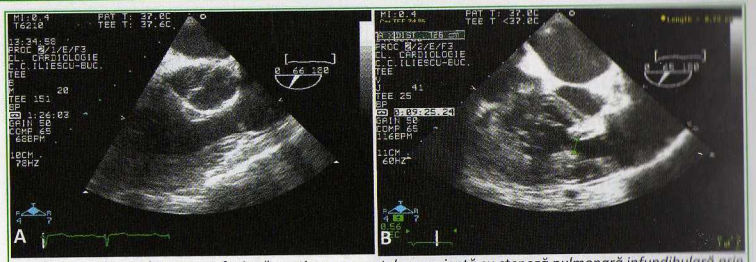

Fig. 13.33. A. Ecografie transesofagiană, secţiune ax scurt, la o pacientă cu stenoză pulmonară infundibulară prin HVD datorat unei stenoze pulmonare valvulare asociate. B. Ecografie transesofagiană cu evidenţierea obstrucţiei tractului de ieşire al VD prin benzi musculare, rezultând un diametru al TEVD de 7,2 mm.

Ecografie 2D

Secţiuni recomandate: parasternal ax scurt la bază sau subcostal 4 camere.

Se vizualizează anatomia tractului de golire VD şi se apreciază localizarea obstrucţiei.

Mod M (utilitate redusă actualmente)

Se vizualizează:

- undă "a" normală sau uşor micşorată
- posibil flutter valvular pulmonar în sistolă
- pereţi VD hipertrofiaţi

Doppler color şi continuu

Se utilizează pentru [5]:

- evidenţierea fluxului turbulent în tractul de ejecţie VD şi plasarea eşantionului de volum paralel cu acesta pentru înregistrarea velocităţii maxime a fluxului;
- tipic, stenoza subvalvulară este o obstrucţie dinamică astfel că anvelopa fluxului în tractul de golire VD are aspect asimetric, cu maxim de velocitate în telesistolă (Fig. 13.34 A)

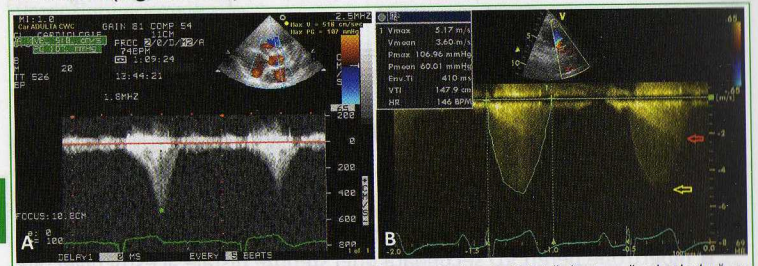

Fig. 13.34. Evaluare Doppler continuu a stenozelor pulmonare. A. Anvelopă tipică de stenoză subvalvulară, cu aspect „în lamă de sabie" (maxim de velocitate în telesistolă) şi gradient maxim de 107 mmHg. B. Evidenţierea pe acelaşi traseu a două anvelope: una cu vârf mezosistolic şi gradient maxim 106 mmHg (stenoză pulmonară valvulară)(săgeată galbenă) şi alta cu vârf telesistolic, formă triunghiulară şi gradient maxim 32 mmHg (stenoză subvalvulară) (săgeată roşie).

- dacă există obstrucţii seriate, Dopplerul continuu va putea detecta gradientul maxim dintre VD şi AP, fără a putea însă preciza cu exactitate unde este localizat obstacolul cel mai sever. Uneori este posibilă vizualizarea pe acelaşi traseu Doppler a ambelor anvelope, corespunzătoare obstacolului valvular (vârf mai precoce) şi subvalvular (vârf tardiv), permiţând aprecierea severităţii relative a fiecăruia (Fig. 13.34 B)
- alternativ, pentru determinarea gradului de stenoză la fiecare nivel se poate utiliza Doppler HPRF
- identificarea fluxului la nivelul unei comunicări interventriculare (frecvent fiind asociat un DSV).

STENOZĂ SUPRAVALVULARĂ PULMONARĂ

Stenozele pot fi localizate la orice nivel în arborele pulmonar, aspectul morfologic variind de la obstrucţii membranare, stenoze lungi tubulare pînă la hipoplazii.

Ecografia 2D

Secţiuni recomandate:

- parasternal ax scurt – pentru evidenţierea stenozelor proximale (trunchiul arterei pulmonare şi originea ramurilor)
- subcostal 4 camere şi suprasternal – utile mai ales la copii pentru evidenţierea stenozelor mai distale
- evidenţierea hipertrofiei de VD

Doppler color şi continuu

Identifică turbulenţă şi accelerare a fluxului în segmentele stenotice. La examenul Doppler continuu se evidenţiaza anvelope de flux cu velocitate sistolică înaltă.

Cea mai frecventă cauză de flux turbulent în trunchiul arterei pulmonare este însă PCA!

TETRALOGIA FALLOT

DEFINIŢIE

Tetralogia Fallot reprezintă o malformaţie congenitală cardiacă cianogenă complexă caracterizată prin prezenţa a patru anomalii:

- DSV
- aortă "călare" pe SIV
- obstrucţia tractului de golire VD
- hipertrofia VD.

Se pot identifica anomalii asociate: DSA tip OS, arc aortic drept, anomalii ale arterelor coronare.

Ecografia 2D

Secţiuni recomandate [5]:

■ vor fi utilizate toate secţiunile disponibile pentru evidenţierea şi evaluarea corectă a tuturor anomaliilor enumerate;

■ *parasternal ax lung* (Fig.13.35 A), *apical 5 camere* (Fig. 13.35.B)

◆ evidenţierea DSV (cel mai frecvent de tip perimembranos)

◆ determinarea gradului în care aorta este aşezată "călare" pe SIV

– dacă ≥ 50% din inelul Ao se afla în VS vorbim despre tetralogie Fallot

– dacă > 50% din inelul Ao se află în VD vorbim despre tetralogie cu dublă cale de ieşire din VD

■ *secţiunile transversale*

◆ determinarea localizării şi dimensiunilor DSV;

◆ evaluarea tractului de golire a VD şi determinarea localizării obstrucţiei:

– obstrucţie subvalvulară (cel mai frecvent) care poate fi stenoză prin pintene fibros/stenoză difuză (tuneliformă)/hipoplazie de conus pulmonar/hipertrofie concen-trică cu obstrucţie sistolică;

– obstrucţie valvulară prin valve displazice/hipoplazia inelului pulmonar/ atrezie pulmonară;

– obstrucţie supravalvulară determinată de îngustări localizate la orice nivel în arborele pulmonar;

◆ evaluarea anatomiei coronare (dificil de realizat ecografic dar esenţială preoperator) [38]

◆ determinarea dimensiunilor trunchiului arterei pulmonare şi ramurilor principale

■ *suprasternal* – determinarea dimensiunilor arterei pulmonare, necesară preoperator;

■ *subcostal* (4 camere sau secţiuni transversale) – utilă în special la copii

◆ evidenţierea tuturor anomaliilor descrise mai sus

◆ evidenţierea unui eventual DSA (de obicei de tip OS): pentalogie Fallot.

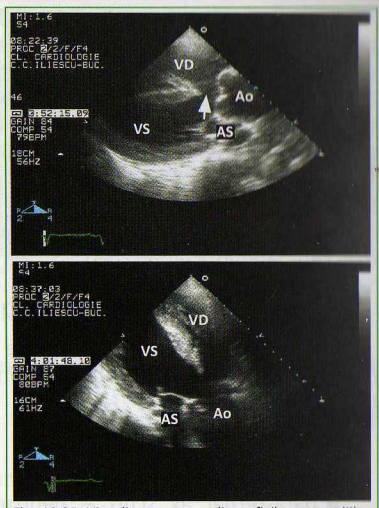

Fig. 13.35. Vizualizarea ecocardiografică a anomaliilor din tetralogia Fallot. A. Secţiune parasternală ax lung, cu vizualizarea DSV (săgeată), a poziţiei aortei „călare" pe SIV, şi a HVD. B. Aceleaşi elemente vizualizate din secţiune apicală 5 camere inversată, cu evidenţierea mai clară a HVD şi a gradului în care AO este „călare" pe SIV.

Doppler color

■ fluxuri sistolice din VD şi VS către aortă

■ flux la nivelul DSV cu direcţia şuntului influenţată de gradul obstrucţiei pulmonare şi nivelul presiunilor din cei doi ventriculi

■ fluxuri turbulente care identifică extremităţile proximale ale zonelor de stenoză de la nivelul tractului de golire VD

Doppler continuu

■ evaluarea gradientelor presionale la nivelul obstacolului pulmonar

■ se poate determina gradientul maxim presional, dar nu se poate determina cu precizie locul obstacolului (dificultate parţial depăşită de utilizarea Doppler HPRF)

■ forma anvelopei înregistrate poate sugera locul obstrucţiei (anvelopă asimetrică cu vârf telesistolic în obstrucţiile subvalvulare dinamice şi anvelopă simetrică în obstrucţiile valvulare fixe)

■ adeseori se înregistrează o dublă anvelopă sistolică determinată de existenţa unui dublu obstacol (valvular şi subvalvular).

Ecografie transesofagiană

Permite evaluarea tractului de golire VD şi a SIA, rar necesară însă preoperator; de asemenea permite evaluarea intraoperatorie.

BIBLIOGRAFIE

1. Anderson RH, Becker AE, Freedom RM, et al. Sequential segmental analysis of congenital heart disease. Pediatr Cardiol 1984;5:281-288
2. Shinebourne EA, Macartney FJ, Anderson RH. Sequential chamber localization: logical approch to diagnosis in congenital heart disease. Br Heart J 1976;38:327-340
3. Perloff J, Child J. Congenital heart disease in adults, 2nd edition, WB Saunders Company, 1998:3-12
4. Topol E. Textbook of cardiovascular medicine, Lipincot-Raven Publ, 1998
5. Feigenbaum H, Armstrong WF, Ryan T. Congenital heart disease. In :Feigenbaum H. Echocardiography, 6th edition, Lippincott Williams & Wilkins, 2005:560-635.
6. Baumgartner H, Bonhoeffer P, De Groot NM, et al. ESC Guidelines for the management of grown-up congenital heart disease (new version 2010): The Task Force on the Management of Grown-up Congenital Heart Disease of the European Society of Cardiology (ESC). Eur Heart J 2010;31:2915-57.
7. Mascarenhas E, Javier RP, Samlet P. Partial anomolous venous connection and drainage. Am J Cardiol 1973:31:512–518.
8. Shub C, Dimopoulos N, Seward JB, et al. Sensitivity of two-dimensional echocardiography în the direct visualization of atrial septal defect utilizing the subcostal approach. J Am Coll Cardiol 1983;2:127–135.
9. Chen C, Kremer P, Schroeder E, et al. Usefulness of anatomic parameters derived from two-dimensional echocardiography for estimating magnitude of left to right shunt în patients with atrial septal defect. Clin Cardiol 1987;10:316–321.
10. Gnanapragasam JP, Houston AB, Northridge DB, et al. Transoesophageal echocardiographic assessment of primum, secundum, and sinus venosus atrial septal defects. Int J Cardiol 1991;31:167–174.
11. Di Tullio. Patent foramen ovale as a risk factor for cryptogenic stroke. Ann Intern Med 1992;117:461-465
12. Kutty S, Sengupta PP, Khandheria BK. Patent foramen ovale: the known and the to be known. J Am Coll Cardiol 2012;59:1665-71.
13. Ewert P, Berger F, Vogel M. Morphology of perforated atrial septal aneurysm suitable for closure by transcatheter device placement. Heart 2000;84:327-331.
14. Hagler DJ, Edwards WD, Seward JB, et al. Standardised nomenclature of the ventricular septum and ventricular septal defects, with applications for two-dimensional echocardiography. Mayo Clin Proc 1985;60:741–752.

CAPITOLUL 14
MASE INTRACARDIACE

Definiție.....345
Trombi intracardiaci.....346
Tumori intracardiace.....351
Identificarea surselor de embolie.....359

DEFINIȚIE

Prin masă intracardiacă se înțelege o structură anormală situată la nivelul cordului (intraparietal și/sau intracavitar).

Cele trei entități patologice care pot constitui mase intracardiace sunt, în ordinea frecvenței:

- trombi
- vegetații (discutate în Capitolul 8)
- tumori.

In funcție de context, identificarea unei structuri anormale va trebui diferențiată de:

- un posibil artefact
- o structură normală a cordului (Tabel 14.1).

Tabel 14.1. Structuri normale sau situații patologice ce pot crea confuzie cu o masă intracardiacă [1,2]

AD Valva Eustachio Rețeaua Chiari Crista terminalis Electrozi de stimulare Material grăsos în jurul inelului tricuspidian	AS Anevrism de SIA Hipertrofie lipomatoasă SIA Sinusul venos coronar Calcificare de inel mitral Delimitare proeminentă între US și vena pulmonară superioară
VD Banda moderatoare Electrozi de stimulare Mușchi papilari Mușchi pectinați	VS Cordaje aberante Mușchi papilari Non-compactarea miocardică CMH apical Sindrom hipereozinofilic
Valve Aortică: nodulii lui Arantius, excrescențe Lambl Mitrală: cuspe surprinse paralel cu fascicolul de ultasunete - pot mima îngroșări valvulare Reverberații ale protezelor mecanice	

Cele mai frecvente arterfacte care pot crea dificultăți în diagnosticul unei mase intracardiace sunt:

- neclaritatea imaginii în imediata apropiere a sondei, datorată oscilațiilor de amplitudine înaltă a cristalului piezoelectric (artefact de câmp apropiat) - poate crea probleme în special la identificarea trombilor apicali VS;
- reverberațiile - crearea unor imagini false în spatele imaginii reale, datorate reflecției suplimentare a ultarsunetelor la interfața solid-lichid.

Fig.14.1. Ecografie transtoracică secțiune parasternal ax scurt modificat (centrat pe atriul drept): se observă rețea Chiari la nivelul atriului drept (săgeată) – se poate preta la diagnostic diferențial cu masă intracardiacă în AD

In diagnosticul diferențial al unei mase intracardiace se va ține cont întotdeauna de scenariul clinic și de celelalte date ecocardiografice (ex. prezența contrastului spontan, a disfuncției severe VS sugerează tromboză intracavitară; o masă polilobulată la nivelul AS, atașată la nivelul fossei ovalis și cord normal în rest sugerează mixom atrial stâng; o masă la nivelul AS în prezența unei stenoze mitrale sugerează tromb; masă intracardiacă însoțită de revărsat pericardic la un pacient cu istoric de neoplazie extracardiacă sugerează metastază tumorală; mase atașate suprafețelor valvulare mai ales în context clinic infecțios sugerează cel mai probabil vegetații, de exclus fibroelastom).

Cele mai frecvente mase intracardiace întâlnite în practică sunt trombii și vegetațiile [3]. Tumorile cardiace sunt rare, reprezentând în marea majoritate metastaze.

TROMBI INTRACARDIACI

Prezența trombilor este legată de condiții favorizante, ce presupun scăderea vitezei de deplasare a sângelui sau chiar stază intracardiacă (Tabel 14.2). Cavitățile cu cea mai mare frecvență a trombozei intracardiace sunt atriul stâng și ventriculul stâng, dar trombii pot apărea și în atriul sau ventriculul drept.

Tabel 14.2. Situațiile clinico-ecografice cel mai frecvent asociate cu formarea de trombi intracavitari [4]

Cavitate	Condiție predispozantă
AS	Dilatarea AS Afectarea valvei mitrale (stenoză mitrală, proteză mitrală) Fibrilație atrială
AD	Dilatare AD Stenoză valvulară tricuspidiană
VS	Anevrism apical VS Tulburare de cinetică întinsă, afectând în special teritoriul anterior Disfuncție sistolică globală VS cu FE<35%
VD	Dilatare VD Displazie aritmogenă de VD cu anevrisme parietale

Un cord morfo-funcțional normal face improbabil diagnosticul de tromb![5]

Expresia inițială a mișcării lente a sângelui o constituie apariția contrastului spontan, care reprezintă o condiție pre-trombotică (pentru gradarea contrastului spontan vezi Tabel 5.2 din Capitolul 5) [1].

Cel mai frecvent, trombii au o textură diferită de a miocardului adiacent, dar există cazuri în care precizarea naturii trombotice a unei mase intracardiace poate necesita investigații suplimentare (ex. IRM cardiac).

Un argument pentru diagnosticul pozitiv de tromb (și diferențierea lui de alte tipuri de mase intracardiace) o reprezintă evoluția lui în dinamică, eventual după un test terapeutic de anticoagulare de 4 săptămâni.

Indiferent de localizarea trombului, este necesară descrierea mai multor caracteristici:

- forma: plat sau protruziv
- dimensiunile măsurate în 2 axe perpendiculare (grosimea perpendiculară pe perete și lungimea de-a lungul peretelui)
- ecogenitatea
- caracterul omogen sau heterogen al trombului (sugestiv și pentru vârsta trombului)
- mobilitatea (globală sau a unor elemente din tromb); aceasta poate fi raportată și la miocardul adiacent, față de care trebuie să aibă mobilitate distinctă.

TROMBOZA LA NIVELUL AS

Deși pot apărea trombi și în interiorul atriului stâng, locul predilect de formare a acestora îl constituie urechiușa stângă (US)[6].

Vizualizarea acesteia este extrem de dificilă la examenul transtoracic (ETT). Investigația principală pentru evidențierea trombozei atriale stângi este din acest motiv ecografia transesofagiană (ETE).

Datorită anatomiei US, care poate prezenta doi sau trei lobuli, aceasta va trebui explorată în mai multe planuri [6].

Explorarea prin ETE se începe la 45° în anteflexie, în incidența pentru vizualizarea aortei în ax scurt, centrând însă imaginea pe US. Ulterior se realizează scanarea întregii US prin înclinarea planului de explorare către 60°, respectiv 90°.

Fig.14.2. Tromb la nivelul urechiușei atriului stâng (săgeată), obiectivat prin ecocardiografie transesofagiană 2D

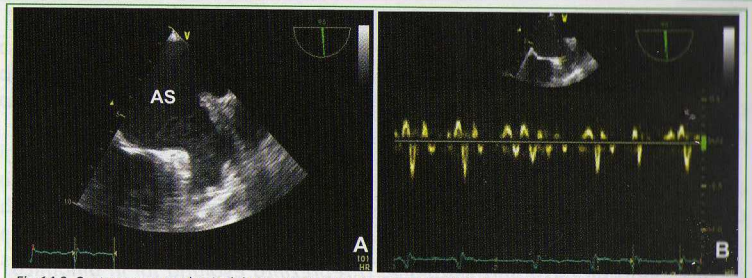

Fig.14.3. Contrast spontan la nivelul US vizualizat prin ETE, imagine 2D (A), cu velocităţi de umplere şi de golire ale US apreciate prin Doppler pulsat scăzute (B)

Trombii se formează de obicei în vârful US (Fig 14.2). Diagnosticul diferenţial cel mai important este cel cu muşchii pectinaţi.

Spre deosebire de aceştia, materialul trombotic are mobilitate proprie, independentă de a miocardului din jur. Pentru diagnosticul de certitudine, trombii trebuie vizualizaţi în mai multe incidenţe.

Ecografia 3D, permiţând secţiuni în planuri variate, poate fi utilă pentru descrierea cu acurateţe a masei trombotice de la nivelul US şi diferenţierea acesteia de muşchii pectinaţi.

ETE permite investigarea funcţiei contractile a US, cu ajutorul Dopplerului pulsat.

O velocitate maximă de golire de sub 20 cm/s indică deplasarea lentă a sângelui la acest nivel, cu posibilitatea formării de trombi. Aceeaşi semnificaţie o are şi identificarea contrastului spontan [7](Fig 14.3.).

Factori de risc pentru apariţia trombozei atriale stângi:

- creşterea dimensiunilor AS: factor de risc pentru apariţia accidentului vascular cerebral embolic mai ales la pacienţii cu fibrilaţia atrială, dar şi în prezenţa ritmului sinusal [9]. Dimensiunile AS sunt un marker al suprasarcinii cronice presionale sau de volum (valvulopatii mitrale, disfuncţie diastolică VS), care se asociază cu scăderea vitezelor de golire a US [10].
- fibrilaţia atrială (FiA): principalul factor de risc asociat cu trombembolismul cardiogen datorită prevalenţei crescute în populaţia generală (până la 10% la subiecţii de peste 80 de ani)[1]. Riscul de embolie variază de la neglijabil (FiA izolată), până la 15%/an la pacienţii cu risc crescut (Tabel 14.3).
- valvulopatiile mitrale: stenoza mitrală este un factor de risc clasic pentru tromboza AS (Fig. 14.4). Insuficienţa mitrală este legată de fenomenul trombembolic prin dilatarea progresivă a AS şi riscul apariţiei FiA [10]; efectul de spălare al jetului de regurgitare ar avea pe de altă parte un rol protector pentru formarea trombilor, datele fiind însă controversate [12].
- protezele metalice mitrale: pe lângă caracterul trombogen intrinsec, prezenţa protezelor se asociază de obicei cu prezenţa unui gradient AS-VS şi cu incidenţă crescută a FiA (Fig. 14.5.)

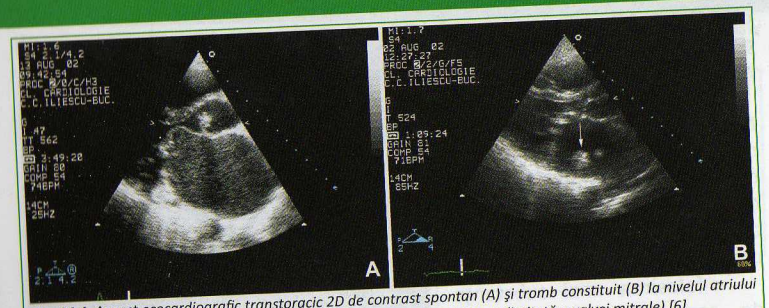

Fig. 14.4. Aspect ecocardiografic transtoracic 2D de contrast spontan (A) şi tromb constituit (B) la nivelul atriului stâng în cazul a doi pacienţi cu stenoza mitrală (de remarcat deschiderea limitată a valvei mitrale) [6]

TROMBOZA INTRACAVITARĂ VS

Tromboza VS interesează cel mai frecvent zona apexului, adesea în condiţiile unui anevrism apical. Se poate dezvolta în infarctele acute, în special cele anterioare, adiacent unei zone miocardice hipo- sau akinetice [13].

Aspectul ecografic al trombilor poate fi plat, capitonând peretele VS (Fig 14.6) sau aceştia pot protuziona în cavitatea ventriculară.

Diagnosticul ecocardiografic al trombilor la nivelul apexului VS presupune:

- identificarea trombilor în incidenţe multiple (minim două); clasic se folosesc incidenţele de apical 4 şi 2 camere si cea de ax scurt la nivelul apexului; incidenţe modificate, non standardizate ale apexului pot fi de asemenea utile;
- folosirea unei sonde de frecvenţă înaltă (ex 5 MHz) poate determina

Tabel 14.3. Factori ecocardiografici asociaţi cu risc crescut de embolie la pacienţii cu FiA non valvulară [1]

Trombi la nivelul US
Contrast spontan US
Velocitate maximă de golire US ≤20 cm/s
Disfuncţie sistolică VS severă (FE<35%)
Plăci complexe aortă
Calcificare de inel mitral

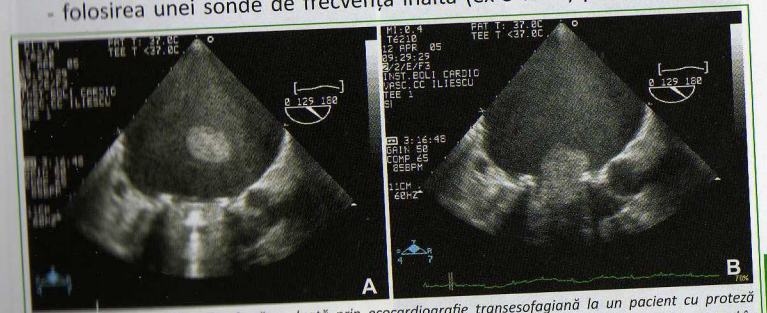

Fig. 14.5. Tromboză atrială stângă evaluată prin ecocardiografie transesofagiană la un pacient cu protează metalică în poziţie mitrală - tromb flotant, liber intraatrial în sistolă (A) care se angajează la nivelul protezei în diastolă (B)[14].

o mai bună rezoluție; focusul poate fi mutat manual către regiunea apicală;

- folosirea Doppler-ului tisular color: trombii mobili au o mișcare haotică, independentă de cea a miocardului adiacent, ceea ce îi diferențiază de orice artefact sau altă structură cardiacă (ex. cordaj aberant);

- folosirea unei substanțe de contrast delimitează net conturul trombului (Fig. 14.7 A și B);

- utilizarea ecografiei 3D pentru identificarea apexului adevărat și descrierea adecvată a trombilor de la acest nivel (Fig. 14.7 A și C).

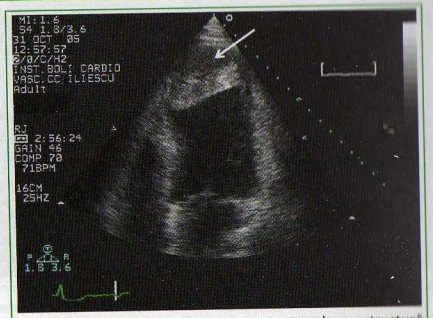

Fig.14.6. Secțiune apical 4 camere - tromb cu structură neomogenă (variind cu vârsta materialului trombotic), capitonând un anevrism apical VS (sageată).

In acest mod, sensibilitatea și specificitatea diagnosticului ecocardiografic al trombozei VS sunt de 95% și respectiv 86% [1].

Ecografia transesofagiană nu este utilă pentru identificarea trombozelor apicale, apexul VS fiind departe de transductorul situat posterior [1].

Diagnosticul diferențial care pune cele mai multe probleme în practică

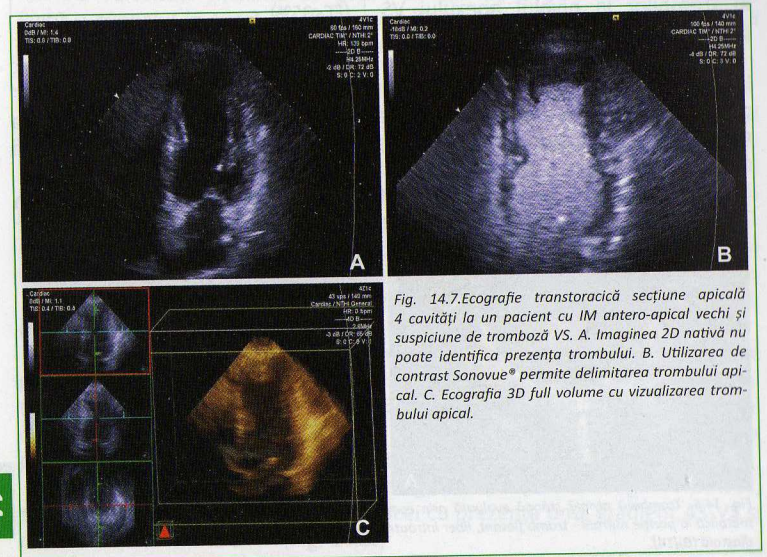

Fig. 14.7.Ecografie transtoracică secțiune apicală 4 cavități la un pacient cu IM antero-apical vechi și suspiciune de tromboză VS. A. Imaginea 2D nativă nu poate identifica prezența trombului. B. Utilizarea de contrast Sonovue® permite delimitarea trombului apical. C. Ecografia 3D full volume cu vizualizarea trombului apical.

este cel între un tromb apical și un artefact, mai ales când fereastra ecografică este dificilă. De asemenea, trombii care capitonează apexul VS pot pune probleme de diagnostic diferențial cu o CMH apicală. Uneori diagnosticul de certitudine poate necesita și alte investigații imagistice (ex. IRM cardiacă).

Tabel 14.4. Caracteristici ale trombilor intracavitari VS asociate unui risc crescut de embolie [1].

- tromb protruziv la nivelul VS
- tromb mobil sau cu elemente mobile
- dimensiuni crescute
- segmente adiacente hiperkinetice
- structură neomogenă a trombului (tromb nou, cu potențial de creștere)

Vechimea trombului, aspect relevant pentru stabilirea potențialului emboligen, poate fi sugerată de aspectul ecografic, un tromb nou având în general structură neomogenă.

Factorii de risc pentru embolizare care pot fi descriși ecocardiografic sunt prezentați în Tabel 14.4.

TUMORI INTRACARDIACE

Tumorile cardiace primare sunt foarte rare (incidență 0,001-0,03 /100/an) [15], mai frecvente fiind metastazele pornind de la nivelul unor neoplazii extracardiace (Tabel 14.5).

Majoritatea tumorilor cardiace primare sunt mixoame (tumori benigne) sau sarcoame (tumori maligne, extrem de agresive, cu prognostic foarte rezervat)[2,3]. Tumorile benigne sunt mai frecvente decât cele maligne.

In afară de descrierea morfologică a tumorilor, eco-cardiografia evaluează impactul hemodinamic al acestora (ex. disfuncție valvulară cu apariția unei stenoze sau a unei regurgitări asociate, obliterarea unei cavități cardiace). Anumite manevre invazive necesită ghidaj ecografic (Tabel 14.6).

Tabel 14.5. Clasificarea tumorilor cardiace [3,5]

Tumori primitive	Benigne (75%)	-mixom -fibroelastom papilar -rabdomiom -fibrom -teratom
	Maligne (10-15%)	-sarcom: angiosarcom, rabdomiosarcom, fibrosarcom, leiomiosarcom -teratom malign -mezoteliom
Tumori secundare	- extensia tumorilor de vecinătate -metastaze cardiace: melanom malign, carcinom bronșic, carcinom mamar, carcinom de colon, carcinom esofagian, carcinom ovarian, carcinom gastric -maladii maligne cu interesare cardiacă: limfom Hodgkin (1%), sarcom Kaposi, leucemii.	

Caracterizarea tumorilor cardiace poate beneficia de tehnici ultrasonice moderne:

- ecografie 3D: reconstrucţia masei tumorale pentru o pregătire preoperatorie optimală [16,17];
- studiu al deformării miocardice, bazate pe faptul că ţesutul tumoral este lipsit de deformare intrinsecă ceea ce-l deosebeşte de miocardul adiacent;
- imagistică ecografică de contrast: delimitare bună a masei şi punctului de ataşare; descrierea vascularizării tumorale [19].

Tabelul 14.6. Rolul ecocardiografiei în diagnosticul şi tratamentul tumorilor cardiace [modificat după 13]

Diagnosticul tumorilor cardiace	Descriere morfologică -localizare -loc de implantare -formă -dimensiuni -mobilitate Impact hemodinamic
Tratamentul tumorilor cardiace	Ghidarea biopsiei percutanate Ghidarea pericardiocentezei Evaluare pre/intra/ postoperatorie

TUMORI CARDIACE BENIGNE

Cele mai frecvente tumori benigne sunt, în ordine, mixoamele, fibroelastoamele şi lipoamele.

Mixomul

Este o tumoră benignă cu o vârsta medie a pacientului la diagnostic de 55 de ani (cu predominenţă feminină F/B=2,7), reprezentând aproape 50% din tumorile cardiace.

Caracteristicile imagistice ale mixoamelor ce pot fi descrise ecocardiografic sunt sintetizate în Tabel 14.7.

Ecografia aduce şi informaţii despre impactul hemodinamic al tumorii: în cazul tumorilor mari, acestea pot prolaba prin orificiul valvular atrioventricular cu producerea unei stenoze valvulare semnificative hemodinamic (Fig. 14.8).

Demonstrarea locului de inserţie la nivelul SIA este foarte importantă, această localizare fiind virtual diagnostică în condiţiile unei prezentări clinice tipice [5]. Precizarea locului de origine la nivelul fossei ovalis poate fi dificilă, mai ales în cazul tumorilor de dimensiuni mari, necesitând frecvent ETE (Fig. 14.9).

Ecografia tridimensională (Fig.14.10), permiţând secţionarea masei intracardiace în mai multe planuri, poate aduce informaţii suplimentare asupra:

- locului de implantare al pediculului tumoral
- structurii tumorii, mixomul fiind caracterizat de zone de inomogenitate
- dimensiunilor tumorii (cu implicaţii prognostice) (ecografia 2D având tendinţa de a subestima dimensiunile reale) [18].

Mai puţin din 10% din cazuri sunt forme familiale cu anumite caracteristici

Tabel 14.7. Caracteristici imagistice ale mixoamelor [3,5]

Localizare	• 75-80% mixoame se localizează la nivelul AS; • se mai pot localiza, în ordinea frecvenţei, la nivelul AD, VS şi VD
Punct de ataşare	• tipic la nivelul fossei ovalis; • se pot ataşa mai rar de peretele liber al AS, în US, foarte rar la nivel valvular
Aspect	• frecvent tumori pedunculate (doar 10% sunt sesile); • aspect neomogen şi contur neregulat, cu margine netedă, uneori prezentând însă excrescenţe filamentoase; • pot fi sub formă de ciorchine de strugure sau cu aspect ovoid; • pot prezenta în interior arii de necroză, hemoragie, chiste, rar calcificări
Dimensiuni	• dimensiunile obişnuite la diagnostic sunt de 5-6 cm; • pot atinge dimensiuni mari, determinând obstrucţia umplerii VS prin prolabarea în diastolă la nivelul valvei mitrale.

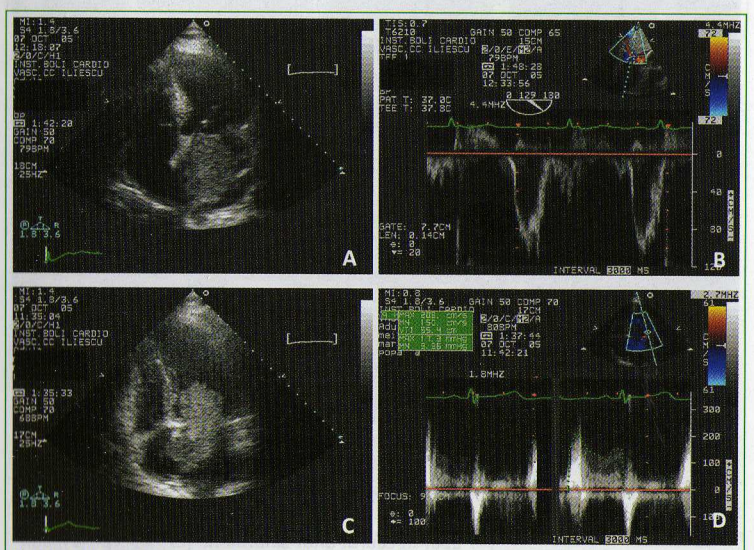

Fig.14.8. Mixoame cardiace - aspecte ecocardiografice. A. ETT secţiune apicală 4 cavităţi la o pacientă cu mixom atrial cu margini netede şi structură omogenă, cu bază largă de ataşare la nivelul SIA, care nu pătrunde în orificiul valvular mitral în diastolă. B. Aspect normal al fluxului transmitral la această pacientă. C. ETT secţiune apicală 4 cavităţi la o pacientă cu mixom atrial pediculat, cu contur neregulat şi neomogenă, care pătrunde în diastolă prin orificiul valvular mitral. D. Efect de stenoză mitrală moderat severă la această pacientă (gradient mediu transmitral 9,3 mmHg) [22]

descrise în Tabel 14.8 [20]. Acestea impun și screening al rudelor de gradul I.

Principalul diagnostic diferențial al unei mase la nivelul AS este între mixom și tromb (mai ales când coexistă condiții favorizante ale trombozei) (Tabel 14.9).

Fig.14.9. Ecografie transesofagiană – secțiune medioesofagiană ax scurt 45° cu identificarea inserției largi la nivelul SIA a unui mixom atrial stâng

Fibroelastomul papilar

Reprezintă cea mai mare parte din tumorile atașate valvelor (85%), restul fiind mixoame si fibroame.

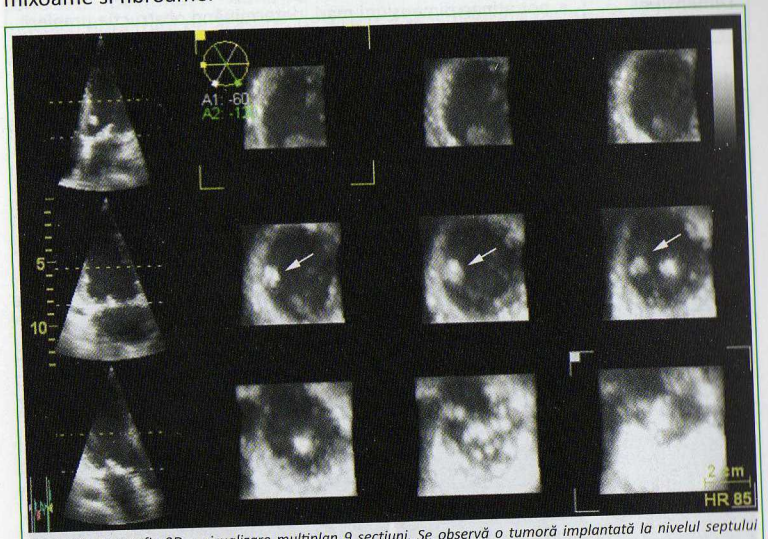

Fig.14.10. Ecografie 3D – vizualizare multiplan 9 secțiuni. Se observă o tumoră implantată la nivelul septului interventricular, cu ecogenitate diferită de a mușchilor papilari.

Pot exista și tumori maligne ce interesează valvele, dar ele sunt rare.

Fibroelastomul papilar (FP) afectează în special pacienții adulți

Tabel 14.8. Caracteristici ale formelor familiale de mixom

• apar în cadrul unor sindroame (ex. Sdr Carney, Sdr. LAMB) implicând tumori extracardiace și endocrine
• vârste tinere (20 de ani)
• localizări atipice (ex. AD, perete liber AS)
• tumori multiple
• recidive mai frecvente după rezecția chirurgicală

Tabel 14.9. Diagnostic diferențial ecografic între mixom și tromb [2,5]

	Mixom	Tromb
Loc de inserție preferențial	fossa ovalis	urechiușa stângă
Ecostructură	neomogenă	în general omogenă
Aspectul cordului	frecvent normal	condiții favorizante ale trombozei

sau vârstnici. Sunt în general asimptomatice, dar cele de la nivelul cordului stâng pot determina embolii [3].

Caracteristicile imagistice ale FP sunt sintetizate în Tabel 14.10.

Ecografia transtoracică este în general suficientă pentru diagnostic (Fig 14.11), dar ETE poate fi necesară pentru o descriere completă și căutarea localizărilor multiple.

Diagnosticul diferențial al FP se face cu:

- vegetații: acestea sunt atașate pe fața opusă a valvelor (pe fața ventriculară a cuspelor aortice și pe fața atrială a cuspelor mitrale) – dar există și FP atașate pe fața atrială a valvelor mitrale;
- excrescențe Lambl: acestea sunt atașate de marginea liberă a valvei, au aspect mai filiform;
- trombi: au mai rar origine valvulară pe valve normale.

Excizia formațiunii este indicată în special dacă [3]:

- sunt localizate de partea stângă
- au dimensiuni mari (peste 1 cm)
- au mobilitate crescută
- se asociază cu risc chirurgical scăzut

Tabel 14.10. Caracteristici imagistice ale fibroelastoamelor papilare [3,12]

Localizare	• valve: aortică (cea mai afectată), mitrală, tricuspidă și mai rar pulmonară • situate în general opus localizării clasice a vegetațiilor: pe fața vasculară a cuspelor aortice și pe fața ventriculară a cuspelor mitrale • 10-25% din cazuri pot fi localizate în VS, ostii coronariene, SIV, SIA, US etc
Punct de atașare	• atașate printr-un mic pedicul de suprafața corpului valvular (nu de marginea liberă)
Aspect	• aspect caracteristic de floare/anemonă de mare • calcificări foarte rare
Dimensiuni	• dimensiuni mici 0,5-2 cm

Lipomul

Localizat cel mai frecvent la nivelul VS, AD sau septului interatrial [21].

Cele două forme mai frecvente sunt :

- *Hipertrofia lipomatoasă de sept interatrial*

Nu are caracter tumoral dar se pretează la diagnostic diferențial cu tumorile. Interesează mai frecvent obezii vârstnici.

Aspectul caracteristic este de hipertrofie de peste 2 cm a zonei inferioare si superioare, cu cruțarea fossei ovalis (aspect de clepsidră sau în halteră) (Fig. 14.12).

- *Lipomul*

Rezonanța magnetică este metoda imagistică de ales când se suspicionează un lipom, ea identificând cu acuratețe țesutul grăsos.

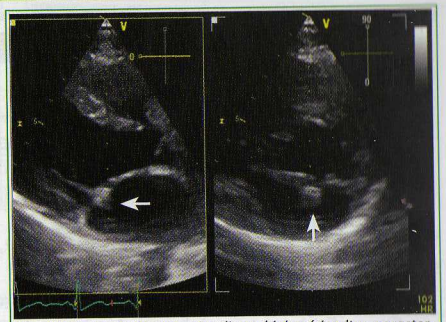

Fig. 14.11. Ecografie 3D – vizualizare biplan (simultan parasternal ax lung și parasternal ax scurt la nivelul valvei mitrale). Se observă fibroelastom papilar atașat de valva mitrală anterioară (săgeți).

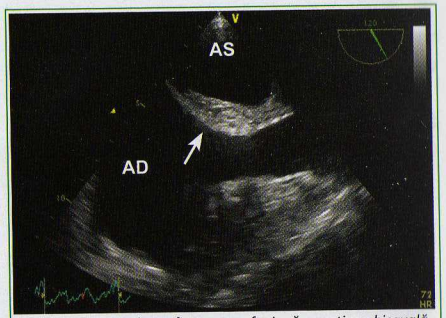

Fig. 14.12. Ecocardiografie transesofagiană – secțiune bicavală - la un pacient vârstnic cu aspect de hipertrofie lipomatoasă severă a septului interatrial (săgeată).

TUMORILE MALIGNE PRIMARE

Sunt rare, reprezentând 10-15% din totalitatea tumorilor primitive ale cordului [3,22].

Identificarea unei structuri cu caracter de malignitate (Tabel 14.12) trebuie să ridice în primul rând suspiciunea unei metastaze la nivelul cordului.

Tumorile maligne primare ale cordului sunt aproape toate sarcoame, o mică parte (5%) dintre acestea fiind limfoame.

Vârsta de apariție este 30-50 de ani, fiind rare la copii.

Tabel 14.11. Caracteristici imagistice ale lipomului cardiac [2,3]

Localizare	• intramiocardic, intracavitar sau la nivelul pericardului • origine frecvent epicardică cu dezvoltare spre pericard (putând conduce la revărsate pericardice importante cantitativ)
Punct de ataşare	• cele subepicardice au frecvent un pedicul gros de ataşare • cele subendocardice sunt mai des sesile
Aspect	• omogen, încapsulat • lipoamele pericardice sunt hipoecogene; • lipoamele intramiocardice/intracavitare sunt hiperecogene
Dimensiuni	• pot atinge dimensiuni mari (7 cm), împiedicând fluxul sanguin şi determinând fenomene de insuficienţă cardiacă

Tabel 14.12. Caracteristici ecografice ce sugerează malignitatea [3,5]

- localizarea preponderent la nivelul cavităților drepte
- majoritatea sunt sesile
- infiltrarea țesutului miocardic și a structurilor adiacente
- cordul are un aspect rigid, anatomia putând fi deformată
- implicarea pericardului cu revărsat pericardic este frecventă
- creștere rapidă în dimensiuni

Sarcomul cardiac

Sarcoamele (angiosarcom, rabdomiosarcom, fibrosarcom, leiomiosarcom) sunt cele mai frecvente tumori maligne primitive. Elementele imagistice care sugerează diagnosticul de sarcom sunt sintetizate în Tabel 14.13 (Fig. 14.13).

In condiţiile unor localizări posibil similare, sunt necesare criterii ajutătoare pentru diagnosticul diferenţial între un sarcom şi un mixom (ca tumora benignă cu cea mai mare frecvenţă) (vezi Tabel 14.14). Insă niciunul dintre aceste criterii nu are valoare predictivă pozitivă perfectă.

Prognosticul este foarte rezervat (supraviețuire medie 6-12 luni), fiind tumori extrem de agresive, majoritatea deja metastazate la momentul diagnosticului.

Tabel 14.13. Caracteristici imagistice ale sarcoamelor cardiace [20]

Localizare	• indiferentă (intracavitară, valvulară, pericardică) • angiosarcom: tipic AD + extensie pericardică • are frecvenţă mai crescută în cavităţile drepte faţă de alte tipuri de tumori
Punct de ataşare	• de obicei au caracter infiltrativ, fără pedicul
Aspect	• neomogen, zone de hemoragie intratumorală • polilobat, vascularizat • pot fi multiple
Dimensiuni	• variabile în funcţie de momentul diagnosticului

Examenul ecocardiografic necesită frecvent completare prin alte tehnici (CT, IRM) pentru o caracterizare mai detaliată a structurii tumorale, a extensiei la nivel miocardic şi pentru descrierea extensiei extracardiace.

Ecografia este metoda de ales pentru descrierea impactului hemodinamic asupra cordului, pentru caracterizarea tumorilor mici (de sub 1 cm), sau a tumorilor ce afectează valvele.

Ecografia 3D poate aduce informaţii suplimentare privind dimensiunile tumorii, care reprezintă un element important de prognostic, atât în ceea

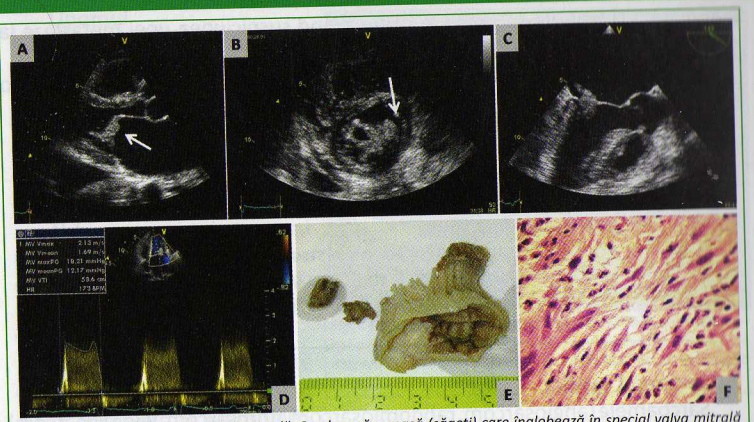

Fig.14.13. Leiomiosarcom de valvă mitrală. Se observă o masă (săgeți) care înglobează în special valva mitrală anterioară și comisura sa anterolaterală în secțiune parasternal ax lung (A) și scurt (B). C. ETE demonstrează mobilitatea masei prin orificiul mitral. D. Flux Doppler continuu transmitral cu gradient mediu 12 mmHg și arie funcțională mitrală 1 cm². E. Aspect macroscopic al tumorii ce infiltrează valva mitrală și mușchiul papilar antero-lateral. F. Aspect histologic de sarcom cardiac cu proliferare de celule fuziforme (colorație hematoxilin-eozină, x400). (modificat după [21])

Tabel 14.14. Criterii de diferențiere sarcom vs mixom [19]

	Tumoră benignă (mixom)	Tumoră malignă (sarcom)
Aspect	Neted, calcificări	Polilobat, vascularizat
Localizare	SIA (doar 10% nonseptal)	Non-septal (valvulară, AD,vene pulmonare etc)
Număr	Unic	Unic/multiplu

ce privește riscul de embolie, cât și răspunsul la tratament. Ecografia 2D are tendința de a subestima cu până la 24 % diametrul maxim [18]. De asemenea, locul de implantare al tumorii este adeseori dificil de evidențiat în 2D în cazul tumorilor mari.

Metastazele cardiace

Seriile necroptice arată că până la 20% din pacienții cu neoplazii la nivelul altor organe au determinări secundare cardiace. Metastazele cardiace sunt de 40 de ori mai frecvente decât cele primare [2] cu surse variate (vezi Tabel 14.5).

Determinările secundare cardiace pot interesa:

- miocardul: invazia doar a țesutului miocardic se produce mai ales în cazul metastazelor determinate de melanoame și limfoame.
- pericardul: cu diverse grade de revărsat pericardic, până la tamponadă cardiacă.

Revărsatul pericardic este de fapt cea mai frecventă descoperire ecocardiografică la pacienții cu metastaze, fiind întâlnit la 75% dintre aceștia [3].

- valvele cardiace: tipic în sindromul carcinoid; apare îngroșarea, retracția și creșterea rigidității valvulare și a endocardului, cu afectarea preponderentă a inimii drepte. Consecința o constituie apariția regurgitării tricuspidiene (și eventual pulmonare), cu aspect tipic, de valve imobile [13]. Implicarea valvelor cordului stâng sugerează existența de metastaze pulmonare.
- extensia prin vena cavă inferioară poate apărea atât în cazul tumorilor benigne, cât și în cazul celor maligne. Dintre tumorile care metastazează la nivelul inimii prin intermediul VCI, hipernefromul este cea mai frecventă, 43% dintre pacienții cu acest tip de neoplazie având interesarea atriului drept [13].

IDENTIFICAREA SURSELOR DE EMBOLIE

Cordul reprezintă o sursă importantă de embolie, atât cerebrală, cât și periferică, principala cauză fiind masele intracardiace.

Identificarea cu certitudine a surselor embolice se face însă doar în 10-15% din cazuri. Frecvent în momentul efectuării ecocardiografiei sursa emboliei nu mai poate fi precizată, deoarece aceasta este deja migrată în periferie. In aceste situații, identificarea condițiilor favorizante ale apariției emboliilor este foarte importantă pentru prevenția unei posibile recidive[1].

In cadrul AVC ischemic, există câteva indicii care sugerează un mecanism cardio-embolic, respectiv obligativitatea efectuării unei ecocardiografii.

Pe lângă clinică, aspectul leziunilor la CT cerebral poate fi sugestiv (Tabel 14.15).

In practică, asocierea condițiilor favorizante pentru cardioembolie (ex. fibrilația atrială) cu leziuni aterosclerotice la nivelul arterelor carotide sau vertebrale, face ca sursa AVC să fie uneori dificil de precizat.

Există patru direcții care trebuie avute în vedere atunci când se caută sursa unei embolii:

- căutarea unor posibile mase intracardiace (trombi VS, mixom atrial stâng, vegetații)
- identificarea unor condiții favorizante ale apariției trombozelor (anevrism apical VS, stenoză mitrală, contrast spontan)

Tabel 14.15. Caracteristici clinico-imagistice ale accidentelor vasculare cerebrale care impun căutarea unei surse intracardiace de embolie (adaptat după [1])

- AVC de dimensiuni mari, cu debut brusc, neprecedat de AIT, în condiții de FiA
- AVC de dimensiuni mari la vârstnic
- AVC repetate în antecedente în teritorii vasculare diferite
- AVC acut în teritorii vasculare diferite simultan (ex. infarct anterior și posterior)
- Infarct cerebral de dimensiuni mari, care implică cortexul, respectând un teritoriu vascular definit
- Infarct mare lenticulostriat

• detectarea unor comunicări anormale la nivelul cordului care pot duce la embolii paradoxale (DSA, foramen ovale patent)

• descrierea ateromatozei la nivelul aortei ascendente şi ramurilor sale aferente teritoriului embolizat (ateroamele mari, complicate sau nu cu tromboză sunt o sursă de embolie distală)

Tabel 14.16. Cauze posibile de embolie cardiacă (modificat după [1])

Cauze foarte frecvente	Cauze mai rare
Mase intracardiace	Prolaps de valvă mitrală
Trombi	Calcificare de inel mitral
Mixom	Stenoză aortică calcificată
Fibroelastom	Foramen ovale patent
Fibrilaţia atrială	Anevrism de sept interatrial
Infarct miocardic recent	Excrescenţe Lambl
Infarct miocardic vechi sechelar-anevrism trombozat de VS	
Disfuncţie severă VS	
Stenoză mitrală	
Endocardită infecţioasă	
Proteze mecanice	
Placi ateromatoase arc aortic	

Principalele surse/condiţii favorizante pentru embolie sunt sintetizate în Tabel 14.16 şi Fig.14.14.

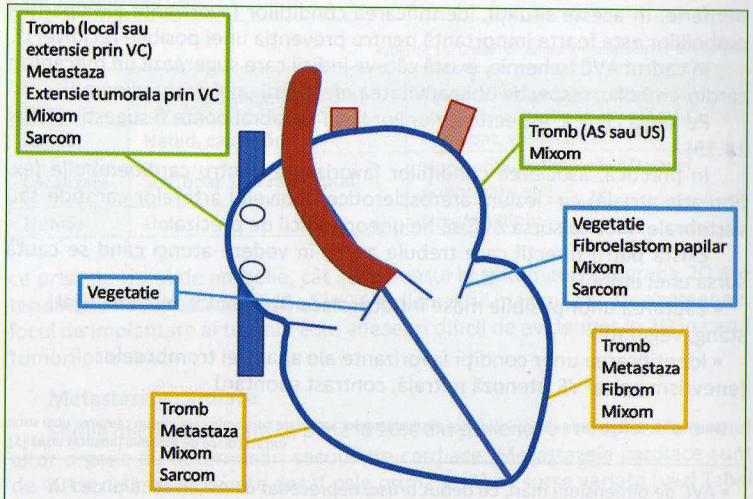

Fig. 14.14. Surse de embolie reprezentate de diverse mase intracardiace ce pot fi identificate în diversele regiuni anatomice ale cordului, în ordinea frecvenţei. AS, atriu stâng; US, urechiuşă stângă; VC, venă cavă

BIBLIOGRAFIE

1. Pepi M, Evangelista A, Nihoyannopoulos P. Recommendations for echocardiography use in the diagnosis and management of cardiac sources of embolism European Association of Echocardiography. Eur J Echocard 2010; 11, 461–47
2. Peters PJ, Reinhardt S. The Echocardiographic Evaluation of Intracardiac Masses: A Review. J Am Soc Echocard 2006; 19 (2): 230-240.
3. Ragland M.M., Tak T. The Role of Echocardiography in Diagnosing Space-Occupying Lesions of the Heart. Clin Med Research 2006 ;4(1):22-32.
4. Alam M. Pitfalls in the echocardiographic diagnosis of intracardiac and extracardiac masses. Echocardiography 1993;10:181-191.
5. Feigenbaum's Echocardiography. Lippincott Williams & Wilkins, 2005
6. Ginghină C, Saraolu A, Lupescu I, Gurzun MM, Beladan C, Serban M, Popescu BA. Diagnosticul imagistic al trombilor intraatriali. Rom Heart J 2013 in print
7. Sadanandan S, Sherrid MV. Clinical and Echocardiographic Characteristics of Left Atrial Spontaneous Echo Contrast in Sinus Rhythm. J Am Coll Cardiol 2000;35 (7):1932-1938
8. Maltagliati A, Pepi M, Tamborini G, Muratori M, Celeste F, Doria E, Galli C. Usefulness of multiplane transesophageal echocardiography in the recognition of artifacts and normal anatomical variants that may mimic left atrial thrombi in patients with atrial fibrillation. Ital Heart J 2003;4(11):797-802.
9. Benjamin EJ, D'Agostino RB, Belanger AJ, Wolf PA. Left Atrial Size and the Risk of Stroke and Death. The Framingham Heart Study. Circulation 1995; 92: 835-841
10. Kim BS, Lee HJ, Kim JH, Jang HS, Bae BS. Relationship Between Left Atrial Size and Stroke in Patients With Sinus Rhythm and Preserved Systolic Function. Korean J Intern Med. 2009; 24(1): 24–32
11. Fukuda N, Hirai T, Ohara K, Nakagawa K, Nozawa T, Inoue H. Relation of the severity of mitral regurgitation to thromboembolic risk in patients with atrial fibrillation. Int J Cardiol 2011;146(2):197-201
12. Nakagami H, Yamamoto K, Ikeda U, Mitsuhashi T, Goto T, Shimada K Mitral regurgitation reduces the risk of stroke in patients with nonrheumatic atrial fibrillation. Am Heart J 1998;136(3):528-32.
13. Otto's Textbook of Clinical echocardiography. Elsevier Saunders,2004
14. Popescu BA, Radulescu B, Ginghina C. Free-floating left atrial thrombus formed in a few weeks in a patient with a normal mitral prosthesis. Heart. 2007;93(2):246.
15. Lam KY, Dickens P, Chan ACL. Tumors of the heart: a 20-year experience with review of 12,485 consecutive autopsies. Arch Pathol Med 1993;117:1027-31.
16. Plana JC. Three-Dimensional Echocardiography in the Assessment of Cardiac Tumors: The Added Value of the Extra Dimension. DeBakey Cardiovasc J 2010; 6(3):12-20.
17. Asch FM, Bieganski SP, Panza JA, Weissman N J. Real-time 3-dimensional echocardiography evaluation of intracardiac masses. Echocardiography 2006;23(3):218-24
18. Zaragoza-Macias E, Chen MA Real time three-dimensional echocardiography evaluation of intracardiac masses. Echocardiography 2012;29(2):207-19
19. Kirkpatrick JN, Wong T, Bednarz JE. Differential Diagnosis of Cardiac Masses Using Contrast Echocardiographic Perfusion Imaging. J Am Coll Cardiol. 2004; 4(8): 1412-1419
20. Burke A, Jeudy J, Virmani R. Cardiac tumours: an update. Heart 2008;94;117-123
21. Jurcuţ R, Savu O, Popescu BA et al. Images in cardiovascular medicine: Primary cardiac leiomyosarcoma: when valvular disease becomes a vascular surgical emergency. Circulation 2010;121(21):e415-8
22. Ginghină C. Tumorile cardiace în Mic tratat de Cardiologie, Ed. Academiei Române, 2010:737-747.

NOTE

14

Valori normale în ecocardiografia bidimensională

Dimensiunile cavităților stângi – după [1]

	Bărbați				Femei			
	Valori normale	Modificare ușoară	Modificare moderată	Modificare severă	Valori normale	Modificare ușoară	Modificare moderată	Modificare severă
DTDVS (mm)	42-59	60-63	64-68	≥69	39-53	54-57	58-61	≥62
DTDVS indexat la ASC (mm/m²)	22-31	32-34	35-36	≥37	24-32	33-34	35-37	≥38
VTDVS (ml)	67-155	156-178	179-201	≥201	56-104	105-117	118-130	≥131
VTDVS indexat (ml/m²)	35-75	76-86	87-96	≥97	La fel ca la bărbați			
VTSVS	22-58	59-70	71-82	≥83	19-49	50-59	60-69	≥70
VTSVS indexat(ml/m²)	12-30	31-36	37-42	≥43	La fel ca la bărbați			
SIV (mm)	6-10	11-13	14-16	≥17	6-9	10-12	13-15	≥16
PPVS (mm)	6-10	11-13	14-16	≥17	6-9	10-12	13-15	≥16
Masa VS indexată (g/m²)*	49-115	116-131	132-148	≥149	43-95	96-108	109-121	≥122
Aria AS (cm²)	≤20	20-30	30-40	≥40	La fel ca la bărbați			
Volumul indexat al AS (ml/m²) #	22±6	29-33	34-39	≥40	La fel ca la bărbați			
Inel mitral (mm) [2]	<35				<35			

* Masa obținută prin măsurătoare liniară conform formulei Devereux

În cadrul Ghidului de diastolă o valoare a volumului indexat AS ≥34 ml/m² definește dilatarea AS și este utilizată pentru evaluarea funcției diastolice în cadrul unui algoritm ce include mai mulți parametri (vezi Capitolul 3)

Evaluarea 2D a aortei - după [3]

	Valori normale	Valori normale indexate/ASC	Menţiuni
Aortă la inel	20-31 mm	13±1 mm/m²	
Aorta la sinusurile Valsalva	29-45	19±1	
Joncţiunea sinotubulară *	22-36	15±1	
Aorta ascendentă	22-36	15±2	
Arc aortic	22-36		Limita maximă a normalului 21 mm/m²
Aorta descendentă	20-30		

* Valorile obţinute necesită indexare pentru suprafaţa corporală şi comparare cu nomograme pentru diferite grupe de vârstă. Acestea sunt disponibile în [1].

Dilatarea aortei este definită în general ca o valoare peste percentila 95% a intervalului de încredere a valorilor obţinute într-o populaţie normală.

Anevrismul este definit ca o dimensiune peste 1.5 valoarea normală pentru vârstă şi sex.

Dacă diametrul aortei ascendente depăşeşte diametrul aortei la nivelul sinusurilor Valsalva aorta este dilatată chiar dacă valorile sunt în limite normale.

Pe baza unui studiu prin tomografie computerizată al diametrului aortei la subiecţii normali, a fost propusă o formulă de estimare a limitei superioare a normalului în funcţie de vârstă. [4]

Aorta ascendentă D max=31+0,16*vârsta

Aorta descendentă D max=21+0,16*vârsta

Dimensiunile cavităţilor drepte – după [1] şi [5]

	Valori normale	Modificare uşoară	Modificare moderată	Modificare severă	Valoarea prag ce stabileşte limita normal-anormal[5]
VD – diametru bazal (mm)	20-28	29-33	34-38	≥39	>42
VD – diametru medioventricular (mm)	27-33	34-37	38-41	≥42	>35
VD – lungime apex-bază (mm)	71-79	80-85	86-91	≥92	>86
Diametrul TEVD deasupra valvei pulmonare(mm)	17-23	24-27	28-31	≥32	>27
Diametrul arterei pulmonare (sub valva pulmonară) (mm)	15-21	22-25	26-29	≥30	
Atriul drept – diametru minor (transvers) (mm)	29-45	46-49	50-54	≥55	>44
Atriul drept – diametru transvers indexat (mm/m²)	17-25	26-28	29-31	≥32	
Atriul drept – diametru major (longitudinal) (mm)					>53
Atriul drept – arie (cm²)					
Grosime perete liber VD(mm)	<0,5				>18
Inel tricuspidian (mm) [2]	28±5				

În timp ce Ghidul de cuantificare a cavităţilor cardiace [1] (2006) raportează valori normale şi valori pentru modificările uşoară, medie şi severă, Ghidul American de evaluare a cavităţilor drepte (2010) raportează valori prag ce stabilesc limita între normal şi anormal şi sunt bazate în general pe studii mai mari sau pe valori rezultate din mai multe studii. [5]

Parametri de evaluare a funcţiei sistolice VS – după [1]

	Valori normale	Modificare uşoară	Modificare moderată	Modificare severă
FEVS (%)	≥55	45-54	30-44	<30
Fracţia de scurtare VS (%)	25-45	20-25	15-20	<15

Alţi parametri de evaluare a funcţiei VS – după [6], [7], [8]

	Normal	Valori la limita normalului	Disfuncţie sistolică de VS
dp/dt (mm Hg/s)	> 1200	1000 - 1200	< 1000
Indicele de performanţă miocardică (Tei)	< 0,4		
MAPSE (mm)	12±2		
Velocitatea sistolică S la nivelul inelului mitral (cm/s)*	≥7.5		
IVT TEVS (cm)	18-22		

* medie a velocităţii sistolice la nivelul inelului mitral septal, lateral, anterior şi inferior [8].

Remodelarea VS pe baza grosimii parietale relative – după [1]

Grosime parietală relativă	>0,42	Remodelare concentrică	Hipertrofie concentrică
	≤0,42	Geometrie normală	Hipertrofie excentrică
		Index de masă ventriculară stângă (gm/m²)	
		≤ 95 (Femei)	>95 (Femei)
		≤115 (Bărbaţi)	>115 (Bărbaţi)

Parametri de evaluare a funcţiei VD – după [1], [5]

	Valori normale	Modificare uşoară	Modificare moderată	Modificare severă	Valoarea prag ce stabileşte limita normal-anormal
Arie diastolică VD (cm²)	11-28	29-32	33-37	≥38	
Arie sistolică VD (cm²)	7,5-16	17-19	20-22	≥23	
Modificarea fracţionată a ariei VD (%)	32-60	25-31	18-24	≤17	
TAPSE (mm)					<35
Velocitatea sistolică s la nivelul inelului tricuspidian (cm/s)					<16
Indice TEI – Doppler pulsat					<10
Indice TEI – Doppler tisular					>0,4
					>0,55

Valori normale în ecocardiografia Doppler

Velocitatea maximă a fluxurilor anterograde la nivelul valvelor şi al vaselor mari – valori normale (după[9], [10])

	Valori normale (m/s)	Valori medii (m/s)	Valori normale (m/s)	Valori medii (m/s)
	Adulţi		Copii	
Valva mitrală	0,6 - 1,3	0,9	0,8 - 1,3	1,0
Aorta ascendentă	1,0 - 1,7	1,35	1,2 - 1,8	1,5
Tract de ejecţie VS	0,7 - 1,1	0,9	0,7 - 1,2	1,0
Valva tricuspidă	0,3 - 0,7	0,5	0,5 - 0,8	0,6
Valva pulmonară	0,6 - 0,9	0,75	0,7 – 1,1	0,9

Parametri Doppler de evaluare a funcţiei diastolice – valori normale pe grupe de vârstă (după [11])

Măsurătoare (medie±DS)	Grupe de vârstă			
	16-20 ani	21-40 ani	41-60 ani	> 60 ani
TRIV (ms)	50±9 (32-68)	67±8 (51-83)	74±7 (60-88)	87±7 (73-101)
Raport E/A	1,88±0,45 (0,98-2,78)	1,53±0,4 (0,73-2,33)	1,28±0,25 (0,78-1,78)	0,96±0,18 (0,6-1,32)
Timp de decelerare unda E (ms)	142±19 (104-180)	166±14 (138-194)	181±19 (143-219)	200±29 (142-258)
Durata undei A (ms)	113±17 (79-147)	127±13 (101-153)	133±13 (107-159)	138±19 (100-176)
Raport S/D	0,82±0,18 (0,46-1,18)	0,98±0,32 (0,34-1,62)	1,21±0,2 (0,81-1,61)	1,39±0,47 (0,45-2,33)
Unda Ar (ms)	16±10 (1-36)	21±8 (5-37)	23±3 (17-29)	25±9 (11-39)
Velocitatea e'septal (cm/s)	14,9±2,4 (10,1-19,7)	15,5±2,7 (10,1-20,9)	12,2±2,3 (7,6-16,8)	10,4±2,1 (6,2-14,6)
Raport e'/a'sept	2,4	1,6±0,5 (0,6-2,6)	1,1±0,3 (0,5-1,7)	0,85±0,2 (0,45-1,25)
Velocitatea e' perete lateral (cm/s)	20,6±3,8 (13-28,2)	19,8±2,9 (14-25,6)	16,1±2,3 (11,5-20,7)	12,9±3,5 (5,9-19,9)
Raport e'/a' perete lateral	3,1	1,9±0,6 (0,7-3,1)	1,5±0,5 (0,5-2,5)	0,9±0,4 (0,1-1,7)

TRIV – timp de relaxare izovolumică; S – velocitatea maximă a fluxului sistolic venos pulmonar; D - velocitatea maximă a fluxului diastolic venos pulmonar; Ar - velocitatea maximă a undei de reflux atrial.

Parametrii fluxului transmitral pe grupe de vârstă (după [9], [12])

Grupe de vârstă (ani)	45-49	50-54	55-59	60-64	65-69	≥70
Flux transmitral - medie (percentila 5 şi 95)						
Velocitatea maximă a umplerii diastolice precoce (E)	0,7 (0,5-0,9)	0,6 (0,5-0,9)	0,7 (0,5-0,9)	0,7 (0,5-0,9)	0,6 (0,4-0,8)	0,6 (0,4-1)
Velocitatea maximă a umplerii diastolice tardive prin contracţie atrială (A)	0,5 (0,3-0,7)	0,5 (0,4-0,8)	0,6 (0,4-0,9)	0,6 (0,4-0,9)	0,7 (0,4-1)	0,8 (0,5-1,1)
Raport E/A	1,3 (1-2)	1,2 (0,8-2)	1,2 (0,7-1,8)	1,0 (0,7-1,6)	1,0 (0,6-1,5)	0,8 (0,6-1,3)
E/A-E la A	1,5 (1,0-2,67)	1,4 (1,0-2,33)	1,29 (0,83-2,25)	1,2 (0,83-2,0)	1 (0,75-1,67)	1 (0,67-1,6)
Timpul de decelerare a undei E (ms)	208 (180-258)	217 (178-266)	210 (183-187)	222 (180-282)	227 (188-298)	242 (188-320)
Durata undei A (ms)	140 (122-170)	147 (130-172)	147 (127-173)	147 (129-172)	150 (122-180)	150 (128-183)
Indicele de performanţă miocardică						
Indicele Tei VS	0,3 (0,1-0,5)	0,3 (0,2-0,6)	0,3 (0,2-0,6)	0,4 (0,2-0,6)	0,4 (0,2-0,6)	0,4 (0,2-0,6)

Alţi parametri Doppler de evaluare a diastolei (după [11])

Parametru	Valoare normală
Velocitatea de propagare a fluxului (Vp)	> 50 cm/s
E/Vp	<1,5
-dp/dt	-2000±400 mmHg/s
tau	25-40 ms

Estimarea presiunilor de umplere VS în prezenţa unei FEVS normale (după [11])

Raport E/e' sept	Raport E/e' lateral	Raport E/e'mediu (sept-lateral)	Presiuni de umplere VS
≤ 8	≤ 8	≤ 8	normale
≥ 15	≥ 12	≥ 13	crescute
9 – 15			necesită coroborare cu alţi parametri

Presiuni intracardiace – valori normale și modalitatea Doppler de estimare (după [9],[13],[14])

Modalitate de estimare	Formula	Mențiuni	Valoare normală
Presiunea în atriul drept	Diametrul venei cave inferioare și răspunsul ei inspirator	Nu este aplicabilă la pacienții ventilați mecanic și la atleți	0-8 mmHg
Presiunea sistolică VD Presiunea sistolică în artera pulmonară	Velocitatea maximă a jetului de regurgitare tricuspidiană	$=4v_{max\ RT}^{\ 2} + P_{AD}$	15-30 mmHg
Presiunea medie în artera pulmonară	Velocitatea protodiastolică a jetului de regurgitare pulmonară	$=4v_{protodiastolică\ RP}^{\ 2} + P_{AD}$	9-16 mmHg
Presiunea telediastolică în artera pulmonară	Velocitatea teledia-stolică a jetului de regurgitare pulmonară	$=4v_{telediastolică\ RP}^{\ 2} + P_{AD}$	3-12 mmHg
Presiunea în atriul stâng	Velocitatea maximă a jetului de regurgitare mitrală	$=TA_{sistolică} - 4v_{RM}^{\ 2}$	6-12 mmHg
Presiunea telediastolică VS	Velocitatea telediastolică a jetului de regurgitare aortică	$=TA_{diastolică} - 4v_{telediastolică\ RA}^{\ 2}$	6-12 mmHg
Presiunea în atriul stâng și presiunea telediastolică VS	Parametri diastolici Flux transmitral Flux venos pulmonar		6-12 mmHg

RM – regurgitare mitrală; CMHO – cardiomiopatie hipertrofică obstructivă; RA – regurgitare aortică; RP – regurgitare pulmonară; P_{AD} – presiune atrială dreaptă.

Criterii ecocardiografice de estimare a prezenței HTP (după [15])

	$V_{RT\ max}$	PAPs	Alte indicii eco sugestive pt HTP*
HTP improbabilă	≤ 2,8		-
HTP posibilă	≤ 2,8	≤36	+
	2,9-3,4	37-50	+/-
HTP probabilă	>3,4	>50	+/-

Alți parametri ecocardiografici care sugerează HTP: dilatarea cavităților drepte, hipertrofia ventriculară dreaptă, dilatarea arterei pulmonare, aplatizarea SIV, scăderea TAP (normal >120ms), creșterea velocității protodiastolice a regurgitării pulmonare.

Estimarea presiunii în atriul drept pe baza diametrului venei cave inferioare (după [5])

Dimensiunea VCI	Modificarea cu respirația	P_{AD} estimată (mmHg) – interval (valoare medie)
< 2,1 cm	Scade cu >50%	0-5 (3)
>2,1 cm	Scade cu <50%	10-20 (15)
Situații intermediare		
< 2,1 cm	Scade cu <50%	5-10 (8)
> 2,1 cm	Scade cu >50%	5-10 (8)
Alte semne de presiune crescută în atriul drept		- Profil restrictiv de umplere - Raport E/e' tricuspidian>6 - Predominanța fluxului diastolic în venele suprahepatice (fracție sistolică de umplere <55%)

P_{AD} – presiune în atriul drept.

Parametri Doppler normali pentru evaluarea protezelor aortice (după [16])

Proteză	Dimensiune	Gradient maxim (mmHg)	Gradient mediu (mmHg)	Aria efectivă a orificiului (cm^2)
Proteze mecanice bidisc				
ATS	19	47,0± 12,6	25,3± 8,0	1,1± 0,3
	21	23,7± 6,8	15,9±5,0	1,4±0,5
	23		14,4±4,9	1,7±0,5
	25		11,3±3,7	2,1±0,7
	27		8,4±3,7	2,5±0,1
	29		8,0±3,0	3,1±0,8
ATS AP	18		21,0± 1,8	1,2±0,3
	20	21,4±4,2	11,1±3,5	1,3±0,3
	22	18,7±8,3	10,5±4,5	1,7±0,4
	24	15,1±5,6	7,5±3,1	2,0±0,6
	26		6,0±2,0	2,1±0,4
Carbomedics reduced	19	43,4 ± 1,2	24,4 ± 1,2	1,22± 0,1
Carbomedics Standard	19	38,0± 12,8	18,9± 8,3	1,0± 0,3
	21	26,8± 10,1	12,9± 5,4	1,5± 0,4
	23	22,5± 7,4	11,0± 4,6	1,4± 0,3
	25	19,6± 7,8	9,1± 3,5	1,8± 0,4
	27	17,5± 7,1	7,9± 3,2	2,2± 0,2
	29	9,1± 4,7	5,6± 3,0	3,2± 1,6
Carbomedics Tophat	21	30,2± 10,9	14,9± 5,4	1,2± 0,3
	23	24,2± 7,6	12,5± 4,4	1,4± 0,4
	25		9,5± 2,9	1,6± 0,32
Edwards Duromedics	21	39,0± 13		
	23	32,0± 8,0		
	25	26,0± 10,0		
	27	24,0± 10,0		
Edwards Mira	19		18,2± 5,3	1,2± 0,4
	21		13,3± 4,3	1,6± 0,4
	23		14,7± 2,8	1,6± 0,6
	25		13,1± 3,8	1,9
MCRI On-X	19	21,3± 10,8	11,8± 3,4	1,5± 0,2
	21	16,4± 5,9	9,9± 3,6	1,7± 0,4
	23	15,9± 6,4	8,6± 3,4	1,9± 0,6
	25	16,5± 10,2	6,9± 4,3	2,4± 0,6
Medtronic Advantage	21		10,4± 3,1	2,2± 0,3
	23		9,0± 3,7	2,8± 0,6
	25		7,6± 3,6	3,3± 0,7
	27		6,1± 3,8	3,9±0,7
Sorin Bicarbon	19	30,1± 4, 5	16,7± 2,0	1,4±0,1
	21	22,0± 7,1	10,0± 3,3	1,2± 0,4
	23	16,8± 6,1	7,7± 3,3	1,5± 0,2
	25	11,2± 3,1	5,6± 1,6	2,4± 0,3
St Jude Medical Haem Plus	19	28,5± 10,7	17,0± 7,8	1,9± 0,1
	21	16,3± 17,0	10,6± 5,1	1,8± 0,5
	23	16,8± 7,3	12,1± 4,2	1,7± 0,5
St Jude Medical Regent	19	20,6± 12	11,0± 4,9	1,6± 0,4
	21	15,6± 9,4	8,0± 4,8	2,0± 0,7
	23	12,8± 6,8	6,9± 3,5	2,3± 0,9
	25	11,7± 6,8	5,6± 3,2	2,5± 0,8
	27	7,9± 5,5	3,5± 1,7	3,6± 0,5
St Jude Medical Standard	19	42,0± 10,0	24,5± 5,8	1,5± 0,1
	21	25,7± 9,5	15,2± 5,0	1,4± 0,4
	23	21,8± 7,5	13,4± 5,6	1,6± 0,4
	25	18,9± 7,3	11,0± 5,3	1,9± 0,5
	27	13,7± 4,2	8,4± 3,4	2,5± 0,4
	29	13,5± 5,8	7,0± 1,7	2,8± 0,5
Proteze mecanice monodisc				
Björk-Shiley	21	38,9± 11,9	21,8± 3,4	1,1± 0,3
	23	28,8± 11,2	15,7± 5,3	1,3± 0,3
	25	23,7± 8,2	13,0± 5,0	1,5± 0,4
	27		10,0± 2,0	1,6± 0,3
Björk-Shiley monostrut	19		27,4± 8,8	
	21	27,5± 3,1	20,5± 6,2	
	23	20,3± 0,7	17,4± 6,4	
	25		16,1± 4,9	
	27		11,4± 3,8	
Medtronic-Hall	20	34,4 ± 13,1	17,4 ± 5,3	1,2 ± 0,5
	21	26,9± 10,5	14,1± 5,9	1,1± 0,2
	23	26,9± 8,9	13,5± 4,8	1,4± 0,4
	25	17,1± 7,0	9,5± 4,3	1,5± 0,5
	27	18,9± 9,7	8,7± 5,6	1,9± 0,2
Omnicarbon	21	37,4 ± 12,8	20,4 ± 5,4	1,3 ± 0,5
	23	28,83 ± 9,1	17,4 ± 4,9	1,5 ± 0,3
	25	23,7 ± 8,1	13,2 ± 4,6	1,9 ± 0,5
	27	20,1±4,2	12,4 ± 2,9	2,1 ± 0,4
Omniscience	21	50,8± 2,8	28,2± 2,2	0,9 ± 0,1
	23	39,8± 8,7	20,1± 5,1	1,0 ± 0,1
Proteze mecanice cu bilă				
Starr Edwards	23	32,6 ± 12,8	22,0 ± 9,0	1, 1±0,2
	24	34,1 ± 10,3	22,1 ± 7,5	1, 1±0,3
	26	31,8 ± 9,0	19,7 ± 6,1	
	27	30,8 ± 6,3	18,5 ± 3,7	
	29	29,0 ± 9,3	16,3 ± 5,5	
Proteze biologice cu stent				
Baxter Perimount (pericard bovin)	19	32,5 ± 8,5	19,5± 5,5	1,3± 0,2
	21	24,9 ± 7,7	13,8± 4,0	1,3± 0,3
	23	19,9 ± 7,4	11,5± 3,9	1,6± 0,3
	25	16,5 ± 7,8	10,7± 3,8	1,6± 0,4
	27	12,8 ± 5,4	4,8± 2,2	2,0± 0,4
Biocor (valvă porcină)	23	30,0 ± 10,7	20± 6,6	1,3± 0,3
	25	23,0 ± 7,9	16± 5,1	1,7± 0,4
	27	22,0 ± 6,5	15,0± 3,7	2,2± 0,4

Proteză	Dimensiune	Gradient maxim (mmHg)	Gradient mediu (mmHg)	Aria efectivă a orificiului (cm^2)
Bioflo (pericard bovin)	19	37,2 ± 8,8	26,4 ± 5,5	0,7 ± 0,1
	21	28,7 ± 6,2	18,7 ± 5,5	1,1 ± 0,1
Carpentier-Edwards Standard (valvă porcină)	19	43,5 ± 12,75	25,6 ± 8,0	0,9 ± 0,2
	21	27,7 ± 7,6	17,3 ± 6,2	1,5 ± 0,3
	23	28,9 ± 7,5	16,4 ± 6,2	1,7 ± 0,5
	25	24,0 ± 7,1	12,9 ± 4,6	1,9 ± 0,5
	27	22,1 ± 8,2	12,1 ± 5,5	2,3 ± 0,6
	29		9,9 ± 2,9	2,8 ± 0,5
Carpentier-Edwards Pericardial (pericard bovin)	19	32,1 ± 3,4	24,2 ± 8,6	1,2 ± 0,3
	21	25,7 ± 9,9	20,3 ± 9,1	1,5 ± 0,4
	23	21,7 ± 8,6	13,0 ± 5,3	1,8 ± 0,3
	25	16,5 ± 5,4	9,0 ± 2,3	
Carpentier Supraannular (valvă porcină)	19	34,1 ± 2,7		1.1± 0.1
	21	28,0 ± 10,5	17.5± 3.8	1.4± 0.9
	23	25.3± 10.5	13.4± 4.5	1.6± 0.6
	25	24.4± 7.6	13.2± 4.8	1.8± 0.4
	27	16.7± 4.7	8.8± 2.8	1.9± 0.7
Hancock (valvă porcină)	21	18.0± 6.0	12.0± 2.0	
	23	16.0± 2.0	11.0± 2.0	
	25	15.0± 3.0	10.0± 3.0	
Hancock II (valvă porcină)	21		14,8 ± 4,1	1,3 ± 0,4
	23	34,0± 13,0	16,6± 8,5	1,3± 0,4
	25	22,0± 5,3	10,8± 2,8	1,6± 0,4
	29	16,2± 1,5	8,2± 1,7	1,6± 0,2
Intact (valvă porcină)	19	40,4± 15,4	24,5± 9,3	
	21	40,9± 15,6	19,6± 8,1	1,6± 0,4
	23	32,7± 9,6	19,0± 6,1	1,6± 0,4
	25	29,7± 15,0	17,7± 7,9	1,7± 0,3
	27	25,0± 7,6	15,0± 4,5	
Ionescu-Shiley (pericard bovin)	17	23,8± 3,4		0,9± 0,1
	19	19,7± 5,9	13,3± 3,9	1,1± 0,1
	21	26,6± 9,0		
	23		15,6± 4,4	
Labcor Santiago (pericard bovin)	19	18,6± 5,0	11,8± 3,3	1,2± 0,1
	21	17,5± 6,6	8,2± 4,5	1,3± 0,1
	23	14,8± 5,2	7,8± 2,9	1,8± 0,2
	25	12,3± 3,4	6,8± 2,0	2,1± 0,3
Labcor Synergy (valvă porcină)	21	24,3± 8,1	13,3± 4,2	1,1± 0,3
	23	27,3± 13,7	15,3± 6,9	1,4± 0,4
	25	22,5± 11,9	13,2± 6,4	1,5± 0,4
	27	17,8± 7,0	10,6± 4,6	1,8± 0,5
Medtronic Mosaic (valvă porcină)	21		14,2± 5,0	1,4± 0,4
	23	23,8± 11,0	13,7± 4,8	1,5± 0,4
	25	22,5± 10,0	11,7± 5,1	1,8± 0,5
	27		10,4± 4,3	1,9± 0,1
	29		11,1± 4,3	2,1± 0,2
Mitroflow (pericard bovin)	19	18,6 ± 5,3	13,1 ± 3,3	1,1 ± 0,2

Proteză	Dimensiune	Gradient maxim (mmHg)	Gradient mediu (mmHg)	Aria efectivă a orificiului (cm^2)
Proteze biologice fără stent				
Extended Biocor	19-21	17,5± 6,5	9,6± 3,6	1,4± 0,4
	23	14,7± 7,3	7,7± 3,8	1,7± 0,4
	25	14,0± 4,3	7,4± 2,5	1,8± 0,4
CryoLife	19		9,0± 2,0	1,5± 0,3
	21		6,6± 2,9	1,7± 0,4
	23		6,0± 2,3	2,3± 0,2
	25		6,1± 2,6	2,6± 0,2
	27		4,0± 2,4	2,8± 0,3
Medtronic Freestyle	19		13,0± 3,9	
	21		9,1± 5,1	1,4± 0,3
	23	11,0± 4,0	8,1± 4,6	1,7± 0,5
	25		5,3± 3,1	2,1± 0,5
	27		4,6± 3,1	2,5± 0,1
Prima	21	28,8± 6,0	13,7± 1,9	1,4± 0,7
	23	21,5± 7,5	11,5± 4,9	1,5± 0,3
	25	22,1± 12,5	11,6± 7,2	1,8± 0,5
Sorin Pericarbon	19	36,5± 9,0	28,9± 7,3	1,2± 0,5
	21	28,0± 13,3	23,8± 11,1	1,3± 0,6
	23	27,5± 11,5	23,2± 7,6	1,5± 0,5
St Jude Medical	21	22,6± 14,5	10,7± 7,2	1,3± 0,6
	23	16,2± 9,0	8,2± 4,7	1,6± 0,6
	25	12,7± 8,2	6,3± 4,1	1,8± 0,5
	27	10,1± 5,8	5,0± 2,9	2,0± 0,3
	29	7,7± 4,4	4,1± 2,4	2,4± 0,6
Homografturi				
Homograft	17-19		9,7± 4,2	4,2± 1,8
	19-21			5,4± 0,9
	20-21		7,9± 4,0	3,6± 2,0
	20-22		7,2± 3,0	3,5± 1,5
	22	1,7± 0,3		5,8± 3,2
	22-23		5,6± 3,1	2,6± 1,4
	22-24			5,6± 1,7
	24-27		6,2± 2,6	2,8± 1,1
	26	1,4± 0,6		6,8± 2,9
	25-28			6,2± 2,5

Parametri Doppler normali pentru evaluarea protezelor mitrale (după [16], [17])

Proteză	Dimensiune	Gradient maxim (mmHg)	Gradient mediu (mmHg)	Velocitate maximă (m/s)	PHT (ms)	Aria efectivă a orificiului (cm^2)
Proteze mecanice bidisc						
Carbo-medics	23			1,9 ± 0,1	126 ± 7	
	25	10,3 ± 2,3	3,6 ± 0,6	1,3 ± 0,1	93 ± 8	2,9 ± 0,8
	27	8,79 ± 3,46	3,46 ± 1,03	1,61 ± 0,3	89 ± 20	2,9 ± 0,75
	29	8,78 ± 2,9	3,39 ± 0,97	1,52 ± 0,3	88 ± 17	2,3 ± 0,4
	31	8,87 ± 2,34	3,32 ± 0,87	1,61 ± 0,29	92 ± 24	2,8 ± 1,14
	33	8,8 ± 2,2	4,8 ± 2,5	1,5 ± 0,2	93 ± 12	
Duromedics	27	13 ± 6	5 ± 3	1,61 ± 0,40	75 ± 12	
	29	10 ± 4	3 ± 1	1,40 ± 0,25	85 ± 22	
	31	10,5 ± 4,33	3,3 ± 1,36	1,38 ± 0,27	81 ± 12	
	33	11,2	2,5		85	
On-X	25	11,5 ± 3,2	5,3 ± 2,1			1,9 ± 1,1
	27–29	10,3 ± 4,5	4,5 ± 1,6			2,2 ± 0,5
	31–33	9,8 ± 3,8	4,8 ± 2,4			2,5 ± 1,1
Sorin Bicarbon	25	15 ± 0,25	4 ± 0,5	1,95 ± 0,02	70 ± 1	
	27	11 ± 2,75	4 ± 0,5	1,65 ± 0,21	82 ± 20	
	29	12 ± 3	4 ± 1,25	1,73 ± 0,22	80 ± 14	
	31	10 ± 1,5	4 ± 1	1,66 ± 0,11	83 ± 14	
St Jude Medical	23		4,0	1,5	160	1,0
	25		2,5 ± 1	1,34 ± 1,12	75 ± 4	1,35 ± 0,17
	27	11 ± 4	5 ± 1,82	1,61 ± 0,29	75 ± 10	1,67 ± 0,17
	29	10 ± 3	4,15 ± 1,8	1,57 ± 0,29	85 ± 10	1,75 ± 0,24
	31	12 ± 6	4,46 ± 2,22	1,59 ± 0,33	74 ± 13	2,03 ± 0,32
Proteze mecanice monodisc						
Björk-Shiley	23			1,7	115	
	25	12 ± 4	6 ± 2	1,75 ± 0,38	99 ± 27	1,72 ± 0,6
	27	10 ± 4	5 ± 2	1,6 ± 0,49	89 ± 28	1,81 ± 0,54
	29	7,83 ± 2,93	2,83 ± 1,27	1,37 ± 0,25	79 ± 17	2,1 ± 0,43
	31	6 ± 3	2 ± 1,9	1,41 ± 0,26	70 ± 14	2,2 ± 0,3
Björk-Shiley monostrut	23		5,0	1,9		
	25	13 ± 2,5	5,57 ± 2,3	1,8 ± 0,3		
	27	12 ± 2,5	4,53 ± 2,2	1,7 ± 0,4		
	29	13 ± 3	4,26 ± 1,6	1,6 ± 0,3		
	31	14 ± 4,5	4,9 ± 1,6	1,7 ± 0,3		
Medtronic-Hall	27			1,4	78	
	29			1,57 ± 0,1	69 ± 15	
	31			1,45 ± 0,12	77 ± 17	
Lillehei-Kaster	18			1,7	140	
	20			1,7	67	
	22			1,56 ± 0,09	94 ± 22	
	25			1,38 ± 0,27	124 ± 46	
Omni-carbon	23		8,0			
	25		6,05 ± 1,81	1,77 ± 0,24	102 ± 16	
	27		4,89 ± 2,05	1,63 ± 0,36	105 ± 33	
	29		4,93 ± 2,16	1,56 ± 0,27	120 ± 40	
	31		4,18 ± 1,4	1,3 ± 0,23	134 ± 31	
	33		4 ± 2			
Sorin Allcarbon	25	15 ± 3	5 ± 1	2 ± 0,2	105 ± 29	2,2 ± 0,6
	27	13 ± 2	4 ± 1	1,8 ± 0,1	89 ± 14	2,5 ± 0,5
	29	10 ± 2	4 ± 1	1,6 ± 0,2	85 ± 23	2,8 ± 0,7
	31	9 ± 1	4 ± 1	1,6 ± 0,1	88 ± 27	2,8 ± 0,9
Proteze mecanice cu bilă						
Starr-Edwards	26		10,0			1,4
	28		7 ± 2,75			1,9 ± 0,57
	30	12,2 ± 4,6	6,99 ± 2,5	1,7 ± 0,3	125 ± 25	1,65 ± 0,4
	32	11,5 ± 4,2	5,08 ± 2,5	1,7 ± 0,3	110 ± 25	1,98 ± 0,4
	34		5,0			2,6
Proteze biologice cu stent						
Carpentier-Edwards	27		6 ± 2	1,7 ± 0,3	98 ± 28	
	29		4,7 ± 2	1,76 ± 0,27	92 ± 14	
	31		4,4 ± 2	1,54 ± 0,15	92 ± 19	
	33		6 ± 3		93 ± 12	
Carpentier-Edwards pericardial	27		3,6	1,6	100	
	29		5,25 ± 2,36	1,67 ± 0,3	110 ± 15	
	31		4,05 ± 0,83	1,53 ± 0,1	90 ± 11	
	33		1,0	0,8	80	
Bioflo pericardial	25	10 ± 2	6,3 ± 1,5			2 ± 0,1
	27	9,5 ± 2,6	5,4 ± 1,2			2 ± 0,3
	29	5 ± 2,8	3,6 ± 1			2,4 ± 0,2
	31	4,0	2,0			2,3
Hancock I sau nespecificat	27	10 ± 4	5 ± 2			1,3 ± 0,8
	29	7 ± 3	2,46 ± 0,79		115 ± 20	1,5 ± 0,2
	31	4 ± 0,86	4,86 ± 1,69		95 ± 17	1,6 ± 0,2
	33	3 ± 2	3,87 ± 2		90 ± 12	1,9 ± 0,2
Hancock II	27					2,21 ± 0,14
	29					2,77 ± 0,11
	31					2,84 ± 0,1
	33					3,15 ± 0,22
Hancock pericardial	29		2,61 ± 1,39	1,42 ± 0,14	105 ± 36	
	31		3,57 ± 1,02	1,51 ± 0,27	81 ± 23	
Ionescu-Shiley	25		4,87 ± 1,08	1,43 ± 0,15	93 ± 11	
	27		3,21 ± 0,82	1,31 ± 0,24	100 ± 28	
	29		3,22 ± 0,57	1,38 ± 0,2	85 ± 8	
	31		3,63 ± 0,9	1,45 ± 0,06	100 ± 36	
Ionescu-Shiley low profile	29		3,31 ± 0,96	1,36 ± 0,25	80 ± 30	
	31		2,74 ± 0,37	1,33 ± 0,14	79 ± 15	
Labcor-Santiago pericardial	25	8,7	4,5		97	2,2
	27	5,6 ± 2,3	2,8 ± 1,5		85 ± 18	2,12 ± 0,48
	29	6,2 ± 2,1	3 ± 1,3		80 ± 34	2,11 ± 0,73
Medtronic Intact Porcine	29		3,5 ± 0,51	1,6 ± 0,22		
	31		4,2 ± 1,44	1,6 ± 0,26		
	33		4 ± 1,3	1,4 ± 0,24		
	35		3,2 ± 1,77	1,3 ± 0,5		

Proteză	Dimensiune	Gradient maxim (mmHg)	Gradient mediu (mmHg)	Velocitate maximă (m/s)	PHT (ms)	Aria efectivă a orificiului (cm^2)
Mitroflow	25		6,9	2,0	90	
	27		3,07 ± 0,91	1,5	90 ± 20	
	29		3,5 ± 1,65	1,43 ± 0,29	102 ± 21	
	31		3,85 ± 0,81	1,32 ± 0,26	91 ± 22	
Wessex	29		3,69 ± 0,61	1,66 ± 0,17	83 ± 19	
	31		3,31 ± 0,83	1,41 ± 0,25	80 ± 21	
Proteze biologice fără stent						
Biocor	27	13 ± 1				
	29	14 ± 2,5				
	31	11,5 ± 0,5				
	33	12 ± 0,5				
Stentless quadri-leaflet bovine pericardial	26		2,2 ± 1,7	1,6	103 ± 31	1,7
	28			1,58 ± 0,25		1,7 ± 0,6
	30			1,42 ± 0,32		2,3 ± 0,4

BIBLIOGRAFIE

1. Lang R, Bierig M, Devereux RB, et al. Recommendations for chamber quantification. Eur J Echocardiography. 2006;7:79-108.
2. Lancellotti P, Moura L, Pierard LA, et al. European Association of Echocardiography recommendations for the assessment of valvular regurgitation. Part 2: mitral and tricuspid regurgitation (native valve disease). Eur J Echocardiogr. 2010;11:307-332.
3. Evangelista A, Flachskampf FA, Erbel R, et al. Echocardiography in aortic diseases: EAE recommendations for clinical practice. Eur J Echocardiography. 2010;11:645-658.
4. Hannuksela M, Lundqvist S, Carlberg B. Thoracic aorta—dilated or not? Scand Cardiovasc J. 2006; 40(3):175–178.
5. Rudski LG, Lai WW, Afilalo JA, et al. Guidelines for the Echocardiographic Assessment of the Right Heart in Adults: A Report from the American Society of Echocardiography. J Am Soc Echocardiogr. 2010;23:685-713.
6. Kerut EK, McIlwain EF, Plotnick GD. Handbook of Echo-Doppler Interpretation. Ed. 2. Blackwell Futura 2004;61-62.
7. Simonson JS, Schiller NB. Descent of the base of the left ventricle: an echocardiographic index of left ventricular function. J Am Soc Echocardiogr. 1989;2:25-35.
8. Alam M, Wardell J, Andersson E, et al. Effects of first myocardial infarction on left ventricular systolic and diastolic function with the use of mitral annular velocity determined by pulsed wave doppler tissue imaging. J Am Soc Echocardiogr. 2000;13(5):343-52.
9. Oh JK, Seward JB, Tajik AJ. The Echo manual. Ed. 3. Lippincott Williams &Wilkins 2006;62-79.
10. Otto C. Textbook of Clinical Echocardiography, Ed. 3, Elsevier Saunders 2004;57.
11. Nagueh SF, Appleton CP, Gillebert TC, et al. Recommendations for the Evaluation of Left ventricular Diastolic Function by Echocardiography. Eur J Echocardiogr 2009;10:165-193.
12. Munagala VK, Jacobsen SJ, Mahoney DW, et al. Association of Newer Diastolic Function Parameters with Age in Healthy Subjects: A Population-based Study. J Am Soc Echocardiogr 2003;16:1049-1056.
13. Cho L. Right heart catheterisation. În Griffin BP, Topol E. Manual of cardiovascular medicine. Ed. II, Lippincott Williams&Wilkins 2004;693-705.
14. Abraham J, Abraham TP. The Role of Echocardiography in Hemodynamic Assessment in Heart Failure. Heart Failure Clin 2009;5:191-208.
15. Galie N, Hoeper MM, Humbert M, et al. Guidelines for the diagnosis and treatment of pulmonary hypertension. Eur Heart J. 2009;30:2493-2537.
16. Zoghbi WA, Chambers JB, Dumesnil JG, et al. Reccomendations for Evaluation of Prostheric Valves With Echocardiography and Doppler Ultrasound. J Am Soc Echocardiogr 2009;22:975-1014.
17. Rosenhek R, Binder T, Maurer G, Baumgartner H. Normal values for Doppler echocardiographic assessment of heart valve prostheses. J Am Soc Echocardiogr 2003;16:1116-1127.

ABREVIERI

A arie
ACCS arteră carotidă comună stângă
ACD arteră coronară dreaptă
ACx arteră circumflexă
AD atriu drept
ADA arteră descendentă anterioară
AFI *automated function imaging*
AIT accident ischemic tranzitor
Ao aortă
AoA aorta ascendentă
AoD aorta descendentă
AOR aria efectivă a orificiului de regurgitare
AP artera pulmonară
AP3C apical 3 camere
AP4C apical 4 camere
AP5C apical 5 camere
APAo aria protezei aortice
APMi aria protezei mitrale
AS atriu stâng
ASS arteră subclavie stângă
ATDVD aria telediastolică a ventriculului drept
A_{TEVS} aria tractului de ejecție al ventriculului stâng
ATSVD aria telesistolică a ventriculului drept
AV atrioventricular
AVA aria valvei aortice
AVAi aria valvei aortice indexată la suprafaţa corporală
AVC *aortic valve closure* - închiderea valvei aortice
AVM aria valvei mitrale
AVO *aortic valve opening* - deschiderea valvei aortice
BAV bloc atrio-ventricular
BCI boală coronariană ischemică
BM bandeleta moderatoare
BPOC bronhopneumopatie cronică obstructivă
BRD bloc de ramură dreaptă
BRS bloc de ramură stângă
CAVC canal atrioventricular complet
CAVD cardiomiopatie aritmogenă de ventricul drept
CCD cuspă coronariană dreaptă
CCS cuspă coronariană stângă
CMD cardiomiopatie dilatativă
CMH cardiomiopatie hipertrofică
CMHO cardiomiopatie hipertrofică obstructivă

CMP comisurotomie mitrală percutană
CMR cardiomiopatie restrictivă
CNC cuspă noncoronariană
CoAo coarctație de aortă
CRT *cardiac resynchronization therapy* - terapie de resincronizare cardiac
CT tomografie computerizată
CW *continuous wave Doppler* – Doppler spectral continuu
D diametru
DC debit cardiac
DMI *Doppler myocardial imaging* – imagistică de tip Doppler miocardic, cunoscută în literatură și ca TDI – *tissue Doppler imaging* – imagistică de tip Doppler tisular
Dp/dt *delta pressure/delta time* - rata de creștere a presiunii în ventriculul stâng
DSA defect septal interatrial
DSA tip OP defect septal interatrial tip ostium primum
DSA tip OS defect septal interatrial tip ostium secundum
DSA tip SV defect septal interatrial tip sinus venos
DSV defect septal interventricular
DTDVS diametru telediastolic al ventriculului stâng
DTSVS diametru telesistolic al ventriculului stâng
DurA durata undei A
$DurA_R$ durata undei A_R
ECMC ecocardiografie miocardică de contrast
EI endocardită infecțioasă
ESC *European Society of Cardiology* – Societatea Europeană de Cardiologie
ETE ecocardiografie transesofagiană
ETT ecocardiografie transtoracică
FE fracție de ejecție
FEVD fracție de ejecție a ventriculului drept
FEVS fracție de ejecție a ventriculului stâng
FiA fibrilație atrială
FOP foramen ovale persistent
FP fibroelastom papilar
FR fracție de regurgitare
FS fracție de scurtare
FUS fracție de umplere sistolică
G gradient
GLS *global longitudinal strain* - deformarea longitudinală globală
GRP grosime parietală relativă
HPRF *high pulse repetition frequency* – variantă de Doppler pulsat
HTA hipertensiune arterială
HTP hipertensiune pulmonară
HVD hipertrofie ventriculară dreaptă
HVS hiperetrofie ventriculară stângă
IM infarct miocardic
IMA infarct miocardic acut
IMIV interval mecanic interventricular

IP indice de permeabilitate
IPM indice de performanță miocardică
IRM imagistică prin rezonanță magnetică
IS indice de sfericitate
IVT integrală velocitate timp
IVTD intergrală velocitate timp a undei D a fluxului venos pulmonar
IVTS intergrală velocitate timp a undei S a fluxului venos pulmonar
LP lichid pericardic
MAPSE *mitral annular plane systolic excursion* – excursia sistolică a planului inelului mitral
MPAL mușchi papilar antero lateral
MPPM mușchi papilar postero medial
MVC *mitral valve closure* – închiderea valvei mitrale
MVO *mitral valve opening* – deschiderea valvei mitrale
PAD presiune în atriul drept
PAo proteză aortică
PAP presiune în artera pulmonară
PAPd presiune diastolică în artera pulonară
PAPm presiune medie în artera pulmonară
PAPs presiune sistolică în artera pulmonară
PAS presiune în atriul stâng
PC pericardită constrictivă
PCA persistență de canal arterial
PCP presiune capilară pulmonară
PET tomografie cu emisie de pozitroni
PHT *pressure half time* - timpul de înjumătățire a presiunii
PISA *proximal isovelocity surface area*
PAxL parasternal ax lung
PPVS perete posterior al ventriculului stâng
PRF *pulse repetition frequency* – frecvența de repetiție a pulsurilor de ultrasunete în examinarea Doppler pulsat și color
PAxS parasternal ax scurt
PTDVS presiune telediastolică în ventriculul stâng
PVDs presiunea în ventriculul drept în timpul sistolei
PVM prolaps de valvă mitrală
PW *pulsed wave Doppler* – Doppler spectral pulsat
Qp debit pulmonar
Qs debit sistemic
RA regurgitare aortică
RFC rezerva de flux coronarian
RIP rata de îngroșare parietală
RM regurgitare mitrală
RP regurgitare pulmonară
RT regurgitare tricuspidiană
RVFAC *right ventricular fractional area change* - variația procentuală a ariei ventriculului drept

RVP rezistență vasculară pulmonară
S *strain* - deformare
S` velocitatea contracției longitudinale sistolice
SA stenoză aortică
SAM *systolic anterior movement* - mișcare sistolică anterioară a valvei mitrale anterioare
Sb sensibilitate
SC sinus coronarian
SCA sindrom coronarian acut
SIA sept interatrial
SIV sept interventricular
SM stenoză mitrală
SMP scintigramă miocardică de perfuzie
Sp specificitate
SP stenoză pulmonară
SPS strain postsistolic
SPWMD *septal to posterior wall motion delay* - intervalul de timp între contracția septului și a peretelui posterior
SR *strain rate* - rata deformării
ST stenoză tricuspidiană
STE *speckle tracking echocardiography* – imagistică de tip speckle tracking
SubAxL subcostal ax lung
SubAxS subcostal ax scurt
$T_{E-e`}$ intervalul de timp între debutul undei E a fluxului transmitral și debutul undei e` develocitate protodiastolică a inelului mitral.
T Ej timp de ejecție
TA tensiune arterială
TAP timp de ascensiune în artera pulmonară
TAPSE *tricuspid annular plane systolic excursion* - excursia sistolică a planului inelului tricuspidian
TAs tensiune arterială sistolică
TB trunchi brahiocefalic
TC tamponadă cardiacă
TC-ACS trunchi comun al arterei coronare stângi
TCIV timp de contracție izovolumică
TDE timp de decelerare a undei E
TDD timp de decelerare a undei D
TDI *tissue Doppler imaging* - imagistică de tip Doppler tisular
TE test de efort
TEVD tract de ejecție al ventriculului drept
TEVS tract de ejecție al ventriculului stâng
TF tetralogia Fallot
TPEA timp de preejecție aortică
TPEP timp de preejecție pulmonară
TRIV timp de relaxare izovolumică
TSI *tissue synchronization imaging* - imagistica de sincronizare tisulară

US urechiușă stângă
USIV ultrasonografie intravasculară
UW unitate Wood
V velocitate
V_{RT} velocitatea jetului de regurgitare tricuspidiană
V_{RP} velocitatea jetului de regurgitare pulmonară

VB volum bătaie
Vcf viteză de scurtare circumferențială
VCI venă cavă inferioară
VCS venă cavă superioară
VD ventricul drept
VE valvă Eustachio
VM valvă mitrală
VMA valvă mitrală anterioară
VMP valvă mitrală posterioară
VP venă pulmonară
Vp velocitatea de propagare a fluxului diastolic în ventriculul stâng
VPN valoare predictivă negativă
VPP valoare predictivă pozitivă
vps volume/secundă
VR volum regurgitant
VS ventricul stâng
VTA valvă tricuspidiană anterioară
VTDVS volum telediastolic al ventriculului stâng
VTP valvă tricuspidiană posterioară
VTS valvă tricuspidiană septală
VTSVS volum telesistolic al ventriculului stâng
WMSI *wall motion score index* – index de cinetică parietală
Z_{VA} impedanță valvuloarterială

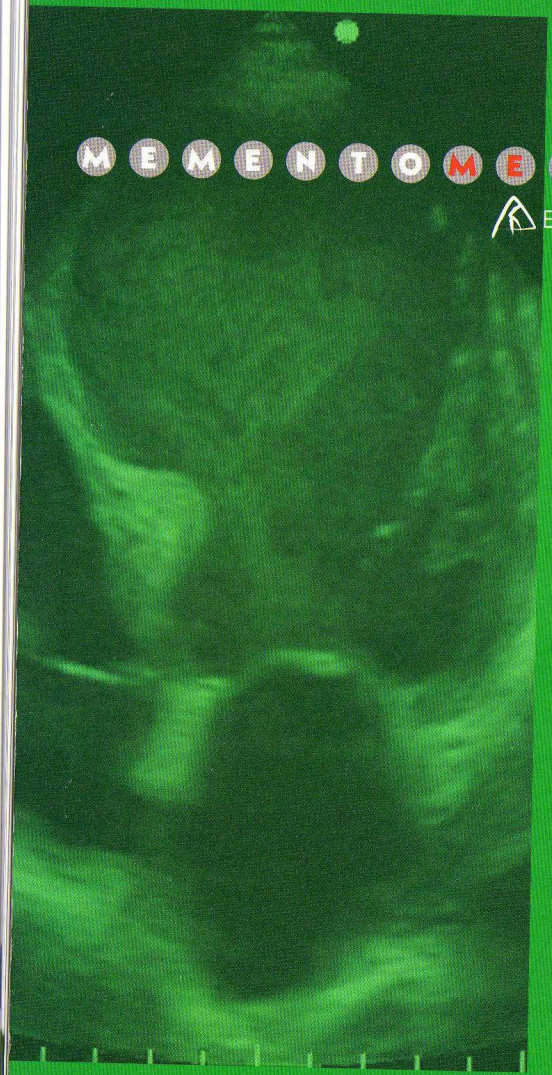

MEMENTO MEDICAL

Editura Medicală Antaeus

ISBN 978-606-8470-02-3